

# Diagnóstico diferencial de la rinosporidiosis: a propósito de un caso

Rosa Isabel Milanes Pérez<sup>1</sup>, Cindy Milena Caro Vásquez<sup>2</sup>, Carlos Arturo Vélez Duncan<sup>3</sup>, Olivia Marrugo Grice<sup>4</sup>

## RESUMEN

Se informa un caso de rinosporidiosis, enfermedad granulomatosa crónica rara, producida por *Rhinosporidium seeberi*. El paciente fue un hombre procedente de área rural en el departamento de Bolívar (Colombia) que consultó por obstrucción nasal y epistaxis unilateral. Se le encontró una masa nasal de aspecto polipoide vegetante, similar a la de un papiloma invertido rinosinusal, cuya biopsia fue leída como granulomatosis por rinosporidiosis. Se le hicieron resección endoscópica y tratamiento complementario con diaminodifenilsulfona 100 mg/día por tres meses. La evolución fue favorable. Se debe tener en cuenta la rinosporidiosis en el diagnóstico diferencial de las masas nasales benignas no solo en pacientes que proceden de zonas endémicas. El estudio anatomopatológico es imprescindible para el diagnóstico definitivo. Por los casos esporádicos en Colombia se sugiere el reporte epidemiológico para identificar posibles fuentes de contagio y personas con manifestaciones extranasales de esta enfermedad.

## PALABRAS CLAVE

*Microbiología; Mesomycetozoa; Nariz; Rinosporidiosis; Rhinosporidium seeberi*

## SUMMARY

### Differential diagnosis of rhinosporidiosis: report of a case

We report the case of a man with rhinosporidiosis, an infrequent, chronic granulomatous disease; he lived in a rural area in northwestern Colombia, and came to the hospital because of nasal obstruction and unilateral epistaxis. A polypoid mass was found similar to that of an inverted sinus papilloma. Biopsy revealed a granulomatous lesion due to

---

<sup>1</sup> Otorrinolaringóloga, Docente asociada y Jefa de la Sección de Otorrinolaringología de la Universidad de Cartagena. Hospital Universitario del Caribe, Cartagena, Colombia.

<sup>2</sup> Residente de Otorrinolaringología, Hospital Universitario del Caribe, Cartagena, Colombia.

<sup>3</sup> Otorrinolaringólogo de la Universidad de Cartagena. Docente asociado de la Universidad Rafael Núñez, Cartagena, Colombia.

<sup>4</sup> Patóloga de la Universidad de Cartagena, Docente asociado del Hospital Universitario del Caribe, Cartagena, Colombia.

Correspondencia: Carlos Arturo Vélez Duncan, velezduncan@yahoo.com

Recibido: julio 31 de 2011

Aceptado: agosto 18 de 2011

rhinosporidiosis. Endoscopic resection was carried out and diaminodiphenylsulfone was administered (100 mg/day for 3 months). Evolution was favorable. Rhinosporidiosis must be taken into account in the differential diagnosis of benign nasal masses, not only in endemic areas. Histopathological study is necessary for diagnosis. We suggest that epidemiological report of rhinosporidiosis cases is done in order to identify possible sources of the infection as well as persons with extra-nasal manifestations of this disease.

## KEY WORDS

*Mesomycetozoea; Microbiology; Nose; Rhinosporidiosis; Rhinosporidium seeberi*

## INTRODUCCIÓN

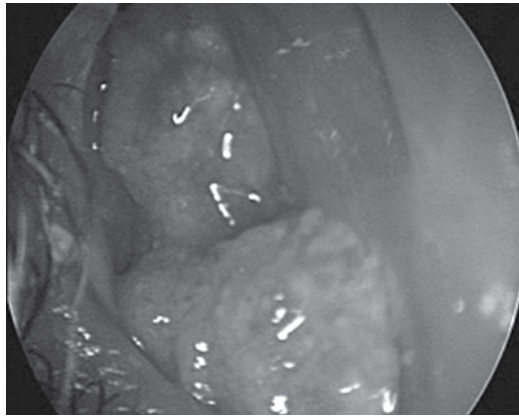
La rinosporidiosis es una enfermedad granulomatosa crónica, de seres humanos y animales que comúnmente afecta la mucosa nasal y la conjuntiva, causada por el microorganismo *Rhinosporidium seeberi*. Fue descrita por primera vez en 1896 por el argentino Guillermo Seeber, quien removió un pólipo nasal de un agricultor y en 1900 reportó estos hallazgos en su tesis doctoral en medicina, publicada en 1912. Dado lo infrecuente de su presentación, la epidemiología aún no está del todo clara. En la actualidad se consideran como zonas endémicas las regiones tropicales y subtropicales de todo el mundo, donde existan pantanos y estanques. El mayor número de casos de esta enfermedad se encuentra en India y Sri Lanka (88% del total), seguidos de países de Suramérica y África (1-3). También ha sido informada raramente en otras partes del mundo (4,5).

Los síntomas más comunes incluyen obstrucción nasal, epistaxis y la presencia de una masa en la fosa nasal, generalmente como un pólipo; la característica distintiva es la presencia en los cortes histológicos de numerosos cuerpos esféricos o esporangios que contienen endosporas o esporangiosporas. Pueden contener hasta doce mil esporas que al ser liberadas se alojan y maduran en el tejido infectado repitiendo su ciclo de vida histológico. Algunos autores han expresado la opinión de que los cuerpos redondos pueden ser un protozoo (Seeber, 1900), un hongo

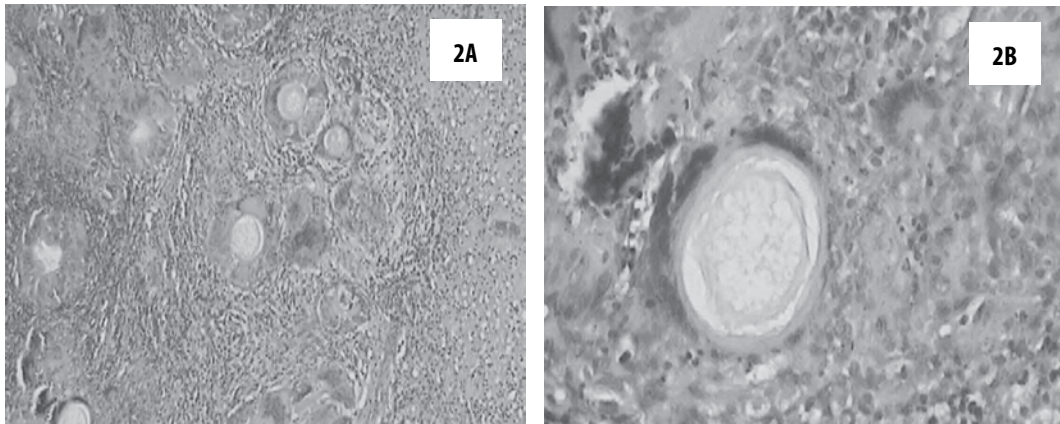
(Ashwort, 1923), un alga (Vanbreuseghm, 1973), una cianobacteria procariótica llamada *Microcystys aeruginosa* (Ahluwalia, 1997) o un protista, parásito de peces (Fredricks, 2000; Herr, 1999). Esta última es la opinión más aceptada hoy; se considera que el agente responsable es un protista acuático perteneciente a un grupo de parásitos de peces (Mesomycetozoea) (6,7).

## PRESENTACIÓN DEL CASO

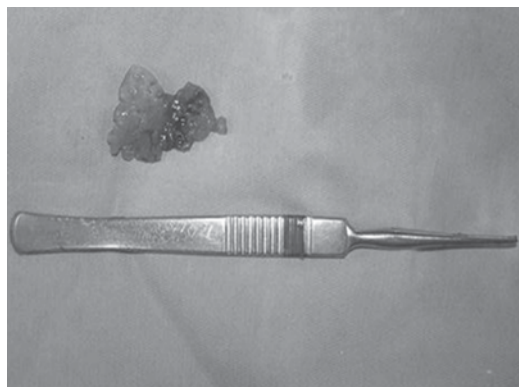
Varón de 20 años, residente en área rural del departamento de Bolívar (noroccidente de Colombia), agricultor y albañil, quien consultó Hospital Universitario del Caribe en Cartagena (Colombia) por un cuadro clínico de cuatro meses de evolución consistente en cefalea recurrente, epistaxis anterior, obstrucción nasal unilateral, rinorrea clara, en ocasiones amarillenta, y un mes antes de la consulta aparición de una masa exofítica en la fosa nasal derecha. Al examen físico se encontró una lesión eritematosa de aspecto papilomatoso, moriforme, de consistencia blanda, friable, que ocupaba el meato nasal común derecho y provenía del meato medio (figura 1), asociada a escurrimiento amarillento en rinofaringe. Después de la evaluación clínica se planteó la sospecha de papiloma invertido. Se solicitó tomografía axial computarizada (TAC) de senos paranasales en la que se halló lesión con densidad de tejidos blandos en la fosa nasal derecha, sin compromiso de la pared lateral nasal ni de los senos paranasales. Se tomó biopsia cuyos hallazgos fueron (figuras 2A y 2B): mucosa nasal revestida por epitelio cilíndrico pseudoestratificado sin displasia; en la lámina propia se observó un infiltrado inflamatorio agudo y crónico grave, acompañado de células gigantes multinucleadas de cuerpo extraño, con tendencia a la formación de granulomas; se vieron también pequeñas estructuras quísticas de pared gruesa ocupadas por esporas y cuerpos eosinofílicos que corresponden a esporangios; el diagnóstico fue rinosporidiosis (figura 3). Posteriormente se hizo resección amplia de la lesión por vía endoscópica, y se encontró masa de menor tamaño que en la evaluación inicial, con pedículo en la cabeza del cornete medio. Se hizo tratamiento complementario con diaminodifenilsulfona por tres meses con evolución clínica favorable.



**Figura 1.** Masa nasal por rinosporidiosis, antes de su extirpación endoscópica



**Figura 2A y 2B.** Imágenes histopatológicas: se observa la lámina propia de la mucosa nasal con inflamación crónica granulomatosa que rodea esporangios compatibles con *Rhinosporidium seeberi* (hematoxilina/eosina; A con aumento 4X; B con aumento 10X)



**Figura 3.** Lesión nasal después de la resección endoscópica

## DISCUSIÓN

La rinosporidiosis es una enfermedad infecciosa, que afecta predominantemente a hombres adultos jóvenes (10-40 años); la relación hombre mujer es de 6 a 1. La localización nasal está asociada a la sumersión de la cabeza en lagunas, estanques, pantanos o ríos de poca corriente, aunque en regiones áridas se presenta también la infección con un predominio importante en la zona ocular especialmente después de tormentas de arena (8,9). En áreas endémicas existe el antecedente de exposición a aguas estancadas; probablemente los hombres entran en contacto con ellas en sus diferentes actividades tales como agricultura, pesca artesanal y buceo, ya que el microorganismo habita en las aguas y en el suelo y entra al hospedero a través de las mucosas, especialmente si existe trauma previo (3,8).

La mayoría de los casos descritos de rinosporidiosis se encuentran en la India y Sri Lanka seguidos de Brasil y Argentina (1,2,8). En la literatura consultada se encontró (10) que en Colombia el primer caso lo informó Méndez en 1950 en un paciente de Barranquilla; Bojanini informó en 1963 cinco casos autóctonos en Medellín; ha habido un total de treinta y cinco casos en humanos y dos en perros hasta 1995 (10).

Usualmente afecta la mucosa nasal (70%), en donde la mayor parte de las lesiones ocurren en el tabique, orificios y piso nasal. Un 15% afectan el ojo y sus anexos, principalmente la conjuntiva palpebral y el saco lacrimal. Con menor frecuencia ocurre en otros sitios: uretra, laringe, tráquea, piel y pulmones (5). Clínicamente se presenta como una lesión pseudotumoral (pólipo rojo blando, cubierto de secreción mucosa, hemorrágica) indolora, que sangra fácilmente y crece lentamente hasta antes de que se presenten los síntomas (1,3,4,11). Dado que estos son muy inespecíficos, el diagnóstico clínico por lo general no es evidente, y mucho menos si el médico no está familiarizado con la enfermedad. En las áreas no endémicas, el clínico está obligado a tener en cuenta una gama de diagnósticos diferenciales (2), entre ellos los pólipos nasosinuales y el papiloma invertido. Sin embargo, en las áreas endémicas el hallazgo al examen físico de puntos blanquecinos o amarillentos con aspecto de fresa o de frambuesa lleva a considerar como muy probable la rinosporidiosis (1).

En el diagnóstico diferencial también es preciso tener en cuenta lesiones como rinoescleroma,

hemangiofibromas y carcinomas, así como enfermedades infecciosas: granuloma piógeno, coccidioidomicosis, paracoccidioidomicosis, criptococosis y aspergilosis (3,12).

La localización nasal produce obstrucción, epistaxis, estornudos, prurito, sensación de cuerpo extraño; como puede asociarse al compromiso de otras áreas, se requiere un estudio minucioso que incluya una historia clínica adecuada, examen físico completo, estudios radiológicos como tomografía simple y contrastada de los senos paranasales, endoscopia nasal, examen directo con KOH que puede mostrar las esférulas típicas y biopsia para su confirmación diagnóstica (3). Esta última puede identificar el patógeno en sus diversos estadios de desarrollo (3,8,9). Las paredes de los esporangios captan las tinciones para hongos tales como plata metenamina y ácido periódico de Schiff (PAS).

Hay una considerable similitud en la apariencia histológica de los esporangios de *Coccidioides immitis* y los de *Rhinosporidium seeberi*. De hecho, este último fue llamado previamente *Coccidioides seeberi*. Sin embargo, los esporangios de *Rhinosporidium* son considerablemente más grandes y tienen paredes más gruesas que las esférulas de *Coccidioides*. Además, las endosporas de *Coccidioides* son más pequeñas y menos numerosas, y hay otras diferencias en las características de tinción entre los dos organismos, por ejemplo, *Coccidioides* no se tiñe con el mucicarmín (13).

Lesiones satélites adyacentes a la inicial, especialmente si esta es del tracto respiratorio superior, se han explicado por autoinoculación. La diseminación generalizada puede ocurrir por vía hemática. Esto explica la aparición de nódulos subcutáneos en las extremidades, que no afectan la piel suprayacente. La extensión linfática es controversial pues no se ha descrito en los estudios histopatológicos de casos localizados o diseminados la ocurrencia de linfadenitis, como sí sucede en las micosis sistémicas. Esto podría estar relacionado con mecanismos de evasión inmune del microorganismo (9,12).

La rinosporidiosis diseminada se desarrolla ocasionalmente después de la cirugía para la enfermedad local por el derrame de las endosporas de la lesión durante el procedimiento, o por trauma (9,13). Se han registrado muy pocos casos de

diseminación a hígado, bazo, pulmón y hueso (5).

Los casos diseminados también se encuentran asociados a situaciones de inmunodeficiencia tales como el sida (14).

El tratamiento más efectivo es la extirpación quirúrgica de la lesión con electrocoagulación de su base. Como complemento se usa la terapia con diaminodifenilsulfona 100 mg/día por 6 a 12 meses; también se la usa para los casos de recidiva o de alto riesgo, con el objetivo de frenar la diseminación subepitelial y subcutánea y prevenir las recurrencias. El papel de la diaminodifenilsulfona para reducir la tasa de recurrencias postoperatorias se atribuye al ataque a la maduración de las esporas y a la fuerte respuesta granulomatosa con fibrosis después de esta terapia (8).

Con relación al presente caso, es importante anotar que la rinosporidiosis no hizo parte de la impresión clínica inicial. Luego de una evaluación retrospectiva, en la que se halló que este paciente aparentemente no había estado en contacto con aguas estancadas, se lo consideró como un caso esporádico.

La rinosporidiosis es una enfermedad infecciosa granulomatosa, infrecuente en nuestra región a pesar de ser endémica en zonas tropicales. Sin embargo, es necesario incluirla en el diagnóstico diferencial de las lesiones nasales, cuando la clínica sea sugestiva, por la ubicación tropical de Colombia. Por lo esporádico de esta enfermedad se sugiere el reporte epidemiológico para la identificación de posibles fuentes de contagio, o de población con manifestaciones extranasales.

## REFERENCIAS BIBLIOGRÁFICAS

1. Hernández P, Bastidas C. Rinosporidiosis en el estado de Barinas 1980 –1990. *Dermatología Venezolana*. 1992;30(3):143–51.
2. Prakash PY. Observations Regarding the clinical manifestations and management of extranasal

rinosporidiosis in southern India. *Clinical Microbiology Newsletter*. 2009;31(4):30–1.

3. Dadá M, Ismael M, Nevas V, Brando J. Presentación de dos casos de rinosporidiosis nasal. *Acta otorrinolaringol Esp*. 2002;53:611–4.
4. Morelli L, Polce M, Pisciole F, Del Nonno F, Covello R, Brenna A, et al. Human nasal rinosporidiosis: an Italian case report. *Diagn Pathol*. 2006 Jan;1:25.
5. Rojas SG, Zumbado SC. Rinosporidiosis. *Revista Médica de Costa Rica y Centroamérica*. 2010;67(594):399.
6. Dhulakhandi DB, Ahluwalia KB, Ravi AK, Garg LC. Detection of 16S rRNA gene in round bodies isolated from polyps of rinosporidiosis. *Infect Genet Evol*. 2006 Jul;6(4):331–6.
7. Ahluwalia KB, Maheshwari N, Deka RC. Rinosporidiosis: a study that resolves etiologic controversies. *Am J Rhinol*. 1997;11(6):479–83.
8. Loh KS, Chong SM, Pang YT, Soh K. Rinosporidiosis: differential diagnosis of a large nasal mass. *Otolaryngol Head Neck Surg*. 2001 Jan;124(1):121–2.
9. Arseculeratne SN. Recent advances in rinosporidiosis and *Rhinosporidium seeberi*. *Indian J Med Microbiol*. 2002;20(3):119–31.
10. Alejandro VH, Arango Viana JC, Martínez JJ. Rinosporidiosis conjuntival (oculosporeidiosis). *Iatreia*. 2005;8(4):170–2.
11. Nerurkar NK, Bradoo RA, Joshi AA, Shah J, Tandon S. Lacrimal sac rinosporidiosis: a case report. *Am J Otolaryngol*. 2004;25(6):423–5.
12. Raveenthiran V. Metastatic rinosporidioma in a child. *J Pediatr Surg*. 2006 Apr;41(4):853–5.
13. Wilke E, Ardiles T, Carlson RW. A case of coccidioidal fungemia initially diagnosed as rinosporidiosis. *Heart Lung*. 2005;34(3):217–21.
14. Yesudian P. A case of disseminated cutaneous rinosporidiosis as a presenting feature of AIDS. In: 20th World Congress of Dermatology, 1st-5th July. Paris: 2002. p. Abstract no CCI 159.

