

Poliarteritis nodosa relacionada con vacuna contra la influenza

Mauricio Restrepo Escobar¹, Luis Alonso González Naranjo², Gloria María Vásquez Duque³

RESUMEN

Las vasculitis pueden ser secundarias a diferentes procesos, entre ellos infecciones, neoplasias, enfermedades del tejido conectivo o medicamentos, o primarias, generalmente idiopáticas. Se han reportado diversos eventos adversos posvacunales algunos de ellos leves y transitorios y otros más graves tales como enfermedades autoinmunes. Debido a que las vacunas contienen productos virales o bacterianos, o microorganismos vivos atenuados, pueden funcionar como agentes disparadores de enfermedades autoinmunes. Posiblemente el fenómeno autoinmune descrito con mayor frecuencia después de la vacunación contra influenza son las diferentes formas de vasculitis. Reportamos el caso de una paciente que presentó un cuadro de vasculitis clasificada como poliarteritis nodosa, que se inició dos semanas después de recibir una vacuna contra influenza. Revisando de forma crítica la literatura este sería el primer caso claramente documentado como poliarteritis nodosa relacionado con vacunación contra influenza.

PALABRAS CLAVE

Influenza; Poliarteritis Nodosa; Reacción Posvacunación; Vasculitis Sistémica

SUMMARY

Polyarteritis nodosa related with influenza vaccine

Vasculitis can be secondary to various processes, among them infections, malignancies, connective tissue diseases or medications, or primary, generally idiopathic. The reported adverse events after vaccination can be mild and transient or more serious such as autoimmune diseases. Possibly the most frequently described autoimmune phenomena after influenza vaccination are different forms of vasculitis. We report the case of a patient who presented a clinical picture of vasculitis classified as polyarteritis nodosa that began two weeks after receiving the influenza vaccine. After critically reviewing the literature, this would be the first clearly documented case of polyarteritis nodosa associated with vaccination against influenza.

¹ Internista reumatólogo. Profesor auxiliar.

² Internista reumatólogo. Profesor asistente.

³ Internista reumatóloga. Doctora en Inmunología. Profesora asociada.

Sección de Reumatología, Departamento de Medicina Interna, Facultad de Medicina, Universidad de Antioquia, Medellín, Colombia.

Correspondencia: Mauricio Restrepo Escobar: mauresco90@hotmail.com

Recibido: julio 17 de 2012

Aceptado: agosto 13 de 2012

KEY WORDS

Influenza; Polyarteritis Nodosa; Post-vaccinal Reaction; Systemic Vasculitis

PRESENTACIÓN DEL CASO

Mujer mestiza de 57 años sin antecedentes médicos relevantes quien consultó por un cuadro clínico de veinte días de evolución caracterizado por intenso dolor en las pantorrillas, pérdida de peso calculada en cinco kilogramos, síntomas neuropáticos en los pies y el tercio distal de la pierna derecha consistentes en hipoestesia, alodinia y disestesias, además de lesiones purpúricas palpables en el empeine y los dedos del pie izquierdo con aspecto necrótico en uno de los pulpejos (figuras 1 A y 1 B). Durante el enfoque diagnóstico se encontró asociación temporal con una vacuna contra la influenza recibida dos semanas antes del inicio de los síntomas. No se reportaron otros síntomas tales como fiebre, cefalea, úlceras orales, claudicación de mandíbula o de miembros superiores, ojo rojo o pérdida de la agudeza visual, sinusitis o secreción nasal, angina, disnea, hemoptisis, dolor abdominal, diarrea, hematuria, dolor articular o brotes adicionales al descrito. Sus exámenes mostraron un leve aumento de la eritrosedimentación hasta 37 mm/h. Todos los demás exámenes estuvieron dentro de límites normales. El hemograma y el uroanálisis eran normales, así como todo el perfil infeccioso disponible incluyendo virus hepatotropos, VIH y VDRL. Los ANCA fueron negativos.

Se hizo una biopsia de piel que no demostró hallazgos concluyentes. Ante la sospecha persistente de una vasculitis se hizo una biopsia de músculo y nervio después de confirmar la presencia de inflamación muscular extensa mediante una resonancia contrastada de las piernas (figura 2). La nueva biopsia confirmó la presencia de una vasculitis de las arterias de mediano tamaño que sumada al cuadro clínico de la paciente permitió clasificar la enfermedad como una poliarteritis nodosa. Se hizo tratamiento inicial con prednisolona a la dosis de 1 mg/kg, metotrexate 15 mg semanales, calcio, ácido fólico, aspirina, acetaminofén y carbamacepina, con notoria mejoría. Ocho meses después la paciente recibió 20 mg semanales de metotrexate, 7,5 mg diarios de prednisolona, además de aspirina y gabapentina. Las mialgias y la púrpura mejoraron por completo (figuras

3 A y 3 B) pero persisten como secuela síntomas neuropáticos distales de moderada intensidad.

DISCUSIÓN

Las vasculitis son trastornos caracterizados por inflamación de los vasos sanguíneos. Sus manifestaciones clínicas dependen de la localización y el tamaño de los vasos afectados así como de la naturaleza del proceso inflamatorio. Pueden ser secundarias a diferentes procesos tales como infecciones, neoplasias, enfermedades del tejido conectivo o medicamentos, entre otros, o primarias, generalmente idiopáticas (1).

En el enfoque de un paciente con una posible vasculitis se deben descartar inicialmente las enfermedades que pudieran simular una de ellas. Después de ello se debe considerar la posibilidad de una causa secundaria subyacente. Posteriormente se debe determinar la extensión de la afección causada por la vasculitis así como tratar de confirmarla en lo posible mediante una biopsia dirigida para finalmente intentar definir el tipo específico de vasculitis y lograr clasificarla con fines terapéuticos y pronósticos (2).

El diagnóstico de las vasculitis es un reto porque sus presentaciones clínicas son muy heterogéneas con relación a su gravedad y distribución y por la falta de criterios diagnósticos. Los esfuerzos previos para clasificar las vasculitis se han enfocado en separar los síndromes vasculíticos de acuerdo con la histología o han propuesto criterios de clasificación para permitir que un paciente que ya tiene claramente establecida una vasculitis pueda ser incluido dentro de un subgrupo de las mismas (3).

La poliarteritis nodosa (PAN), el prototipo de vasculitis sistémica primaria, es una enfermedad rara caracterizada por inflamación necrosante de las arterias de tamaño pequeño y mediano sin glomerulonefritis ni vasculitis de arteriolas, capilares o vénulas. La primera descripción detallada de esta enfermedad data de 1842 y desde entonces se usaba el término PAN de manera genérica para designar cualquier forma de vasculitis sistémica de causa desconocida. Con el paso de los años se fueron definiendo como entidades nosológicas diferentes la gran mayoría de las vasculitis; sin embargo, solo con la realización de un consenso en 1994 se logró definir en forma clara las diferencias entre la PAN y la poliangéitis microscópica (4).

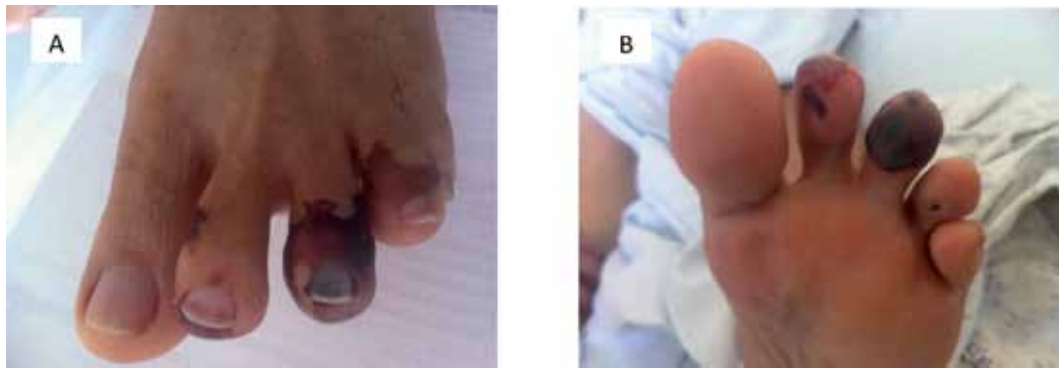

Figura 1. Lesiones purpúricas distales en el pie izquierdo. A. Vista dorsal. B. Vista plantar

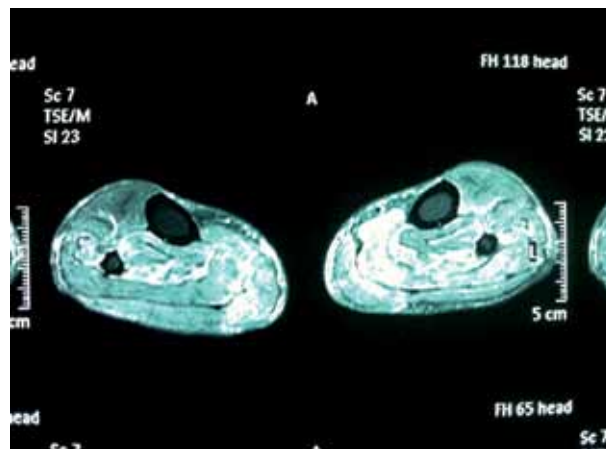


Figura 2. Resonancia magnética contrastada en la cual se observa extensa inflamación muscular en las pantorrillas, de predominio izquierdo

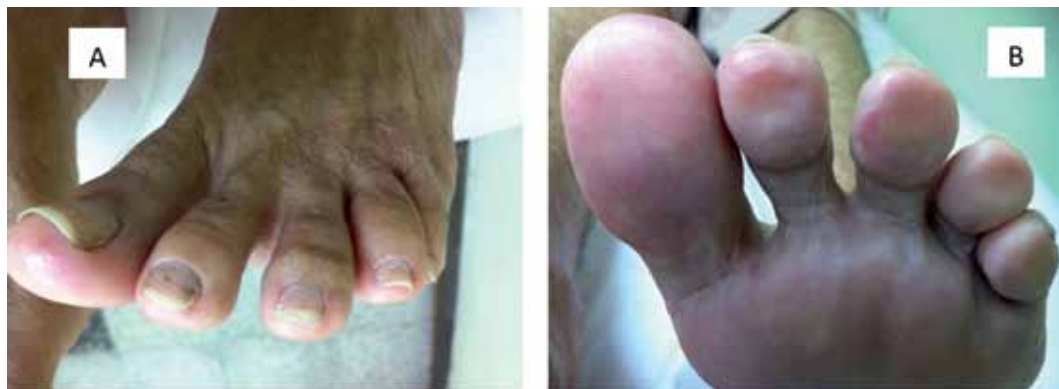

Figura 3. Seguimiento a los ocho meses con mejoría completa de las lesiones cutáneas. A. vista dorsal. B. Vista plantar

Los mecanismos patogénicos responsables de la destrucción de la pared de los vasos son complejos e incluyen la inflamación inducida por complejos inmunes, las respuestas mediadas por anticuerpos y vías dependientes de mecanismos celulares. El resultado final de estas diversas vías es la activación de las células endoteliales con posterior obstrucción vascular e isquemia tisular así como hemorragias en los tejidos adyacentes, y en algunos casos debilitamiento de la pared del vaso, que puede llevar a la formación de aneurismas (5).

No se conoce la causa exacta de las vasculitis. Se han sugerido posibles desencadenantes ambientales en hospederos genéticamente susceptibles. Existen múltiples reportes de vasculitis sistémicas desencadenadas por vacunas (6-8) o exposición a fármacos (9-11) o claramente relacionadas con neoplasias (12-14) o infecciones (15-17). También se han descrito dentro de la fisiopatología algunas teorías más recientes tales como la infección por un superantígeno microbiano o las alteraciones en la apoptosis o en la remoción de las células apoptóticas (18).

En la mayoría de los casos la causa de la PAN es incierta. En los años setenta se describió la asociación con la infección por el virus de la hepatitis B. En este subgrupo de la PAN, los complejos inmunes parecen jugar un papel primordial con el antígeno de superficie de la hepatitis B como el antígeno incitante. Los complejos inmunes depositados sobre las paredes vasculares causan daño por varios mecanismos diferentes tales como la lesión endotelial directa mediante el complejo de ataque de membrana, el reclutamiento de neutrófilos y monocitos al área mediado por factores quimiotácticos con estímulo de la cascada de la coagulación que conduce a la trombosis de los vasos, y la activación directa de células inflamatorias por la unión a receptores Fcγ sobre los neutrófilos y los monocitos (19).

Existen diversos reportes de la concurrencia o el desarrollo de vasculitis en pacientes con distintas neoplasias. Se ha reportado la PAN en algunos casos en asociación con leucemia de células peludas y con síndromes mielodisplásicos. Es muy improbable que la concurrencia de estas raras enfermedades ocurra por simple casualidad y por el contrario sugiere la existencia de alguna conexión etiológica entre ellas.

Algunos reportes de casos han sugerido una relación entre la PAN y la vacunación contra la hepatitis B, aunque una revisión reciente de los informes enviados al *Vaccine Adverse Event Reporting System* desde 1990 hasta 2001 (n = 25) no sustenta dicha asociación. Se han descrito casos de PAN asociados con otros agentes infecciosos tales como *Streptococcus pyogenes*, virus de la hepatitis C, virus de la leucemia humana de células T tipo 1, citomegalovirus, VIH, virus de Epstein-Barr y parvovirus B19, aunque se sigue careciendo de una prueba irrefutable del papel de cualquiera de estos agentes microbianos en el desarrollo de la PAN clásica (4).

Debido a que las vacunas contienen productos virales o bacterianos, o microorganismos vivos atenuados, podrían funcionar como agentes desencadenantes de enfermedades autoinmunes. A pesar de existir varios informes de fenómenos autoinmunes que aparecen poco después de ciertas vacunas, no se ha establecido hasta la fecha una relación causal clara y definitiva (20). La mayoría de los informes de PAN relacionados con vacunas han sido con la vacuna contra la hepatitis B.

Los productos derivados de las vacunas podrían por sí mismos participar en la patogénesis de la autoinmunidad mediante mecanismos específicos de antígeno, tales como el mimetismo molecular, u otros no específicos de antígeno por los cuales la vacuna genera un medio inflamatorio transitorio apropiado para la activación secundaria de células T autorreactivas. Se han propuesto varias vías por las que las citocinas inmunomoduladoras inducidas por la vacuna podrían desencadenar y sostener una respuesta autoinmune aberrante y daño tisular asociado (20).

Además de los antígenos microbianos, las vacunas pueden contener sustancias potencialmente patogénicas y trazas de contaminantes. Se debería tener especial precaución cuando se administren vacunas con adyuvantes a pacientes susceptibles con enfermedades autoinmunes. Los adyuvantes podrían estimular respuestas inmunes inespecíficas y resultar en la activación de una respuesta inmune adaptativa contra antígenos propios y una disfunción inmunológica mediada por citocinas (20).

La influenza es una infección viral común que afecta a millones de personas cada año. Aunque la

enfermedad suele ser leve para la gran mayoría, en algunos casos puede llegar a ser grave y fatal. Por tal motivo se recomienda la vacunación contra influenza principalmente en los extremos de la vida y para personas con enfermedades crónicas ya que puede salvar vidas y disminuir el sufrimiento ocasionado por los síntomas del resfriado. En la actualidad la comunidad médica considera que la vacuna es segura y efectiva para la población general así como para pacientes con enfermedades reumáticas autoinmunes. No obstante, se han reportado diversos eventos adversos posvacunales algunos de los cuales pueden ser leves y transitorios, pero otros pueden ser más graves tales como enfermedades autoinmunes (21).

Algunas enfermedades autoinmunes relacionadas con la vacunación contra influenza han sido lupus eritematoso sistémico, artritis reumatoide, esclerosis múltiple y pénfigo vulgar, aunque sin poder demostrar una clara relación causal. Posiblemente los fenómenos autoinmunes descritos con mayor frecuencia después de la vacunación contra influenza son diferentes formas de vasculitis. La mayoría de estos reportes describen la aparición de cuadros clasificados como vasculitis leucocitoclásticas, vasculitis asociadas con ANCA tipo poliangeítis microscópica o granulomatosis de Wegener, polimialgia reumática y arteritis de células gigantes (21).

Solo encontramos tres reportes directos de poliarteritis nodosa relacionada con vacuna contra influenza, aunque en uno de ellos, de 1974, claramente se trata más de una vasculitis asociada con ANCA, específicamente un síndrome de Churg-Strauss, que de una poliarteritis nodosa (22). De manera similar, en otro reporte más reciente (23) se informan tres casos de vasculitis sistémicas, dos de los cuales fueron rotulados como PAN; sin embargo, estos pacientes presentaron infiltrados pulmonares y hematuria por glomerulonefritis demostrada por biopsia lo cual sugiere fuertemente que el diagnóstico real sería el de una vasculitis asociada con ANCA posiblemente poliangeítis microscópica. Luego de esta revisión crítica de la literatura este sería el primer caso claramente documentado de poliarteritis nodosa relacionado con vacunación contra influenza.

No se puede confirmar con base en la literatura científica actualmente disponible una relación

causal clara entre la inmunización con vacuna contra influenza y el desarrollo de enfermedades autoinmunes. No obstante, la aparición de autoinmunidad con una relación temporal entre la administración de una vacuna y el inicio de una enfermedad sugiere que, al menos entre individuos genéticamente predispuestos, las inmunizaciones podrían desencadenar el desarrollo de un proceso autoinmune (20).

CONCLUSIÓN

La mayoría de las vacunas se consideran seguras para usarlas de forma amplia en la población general. A pesar de ello, en raras ocasiones pueden ocurrir eventos adversos posvacunales entre los cuales se encuentra la aparición de enfermedades autoinmunes. Ante un paciente con vasculitis se debe considerar la posibilidad de una causa subyacente o un desencadenante potencial. Reportamos posiblemente el primer caso claramente documentado de poliarteritis nodosa relacionado con la administración de una vacuna contra influenza.

Conflictos de interés: Ninguno.

REFERENCIAS BIBLIOGRÁFICAS

1. Kallenberg CGM. The last classification of vasculitis. *Clin Rev Allergy Immunol*. 2008 Oct;35(1-2):5-10.
2. Suresh E. Diagnostic approach to patients with suspected vasculitis. *Postgrad Med J*. 2006 Aug;82(970):483-8.
3. Jayne D. The diagnosis of vasculitis. *Best Pract Res Clin Rheumatol*. 2009 Jun;23(3):445-53.
4. Colmegna I, Maldonado-Cocco JA. Polyarteritis nodosa revisited. *Curr Rheumatol Rep*. 2005 Aug;7(4):288-96.
5. Danila MI, Bridges SL. Update on pathogenic mechanisms of systemic necrotizing vasculitis. *Curr Rheumatol Rep*. 2008 Dec;10(6):430-5.
6. Vanoli M, Gambini D, Scorza R. A case of Churg-Strauss vasculitis after hepatitis B vaccination. *Ann Rheum Dis*. 1998 Apr;57(4):256-7.
7. Zaas A, Scheel P, Venbrux A, Hellmann DB. Large artery vasculitis following recombinant hepatitis B vaccination: 2 cases. *J Rheumatol*. 2001 May;28(5):1116-20.

8. Watanabe T. Henoch-Schönlein purpura following influenza vaccinations during the pandemic of influenza A (H1N1). *Pediatr Nephrol*. 2011 May;26(5):795–8.
9. Gait RC, Affleck AG, Leach IH, Varma S. Perinuclear antineutrophilic cytoplasmic antibody-positive polyarteritis nodosa secondary to minocycline treatment for acne vulgaris. *J Am Acad Dermatol*. 2008 May;58(5 Suppl 1):S123–4.
10. Pellegrini F, Astorino S, Castaldi N, Fassone F, Pasquini P. Small vessel vasculitis related to 5-fluorouracil and folinic acid. *Eur J Dermatol*. 2010;20(6):862–3.
11. Stein JC, Hernandez S, Hebig A. Necrotizing vasculitis as a complication of propylthiouracil. *West J Emerg Med*. 2008 Nov;9(4):212–5.
12. Hasler P, Kistler H, Gerber H. Vasculitides in hairy cell leukemia. *Semin Arthritis Rheum*. 1995 Oct;25(2):134–42.
13. Wooten MD, Jasin HE. Vasculitis and lymphoproliferative diseases. *Semin Arthritis Rheum*. 1996 Oct;26(2):564–74.
14. Nair G, Lobo I, Laxmi TKJ, Uppe AG, Swami S, Jain A. CA lung presenting with vasculitis. *J Assoc Physicians India*. 2011 Jul;59:455–6.
15. Patel N, Patel N, Khan T, Patel N, Espinoza LR. HIV infection and clinical spectrum of associated vasculitides. *Curr Rheumatol Rep*. 2011 Dec;13(6):506–12.
16. Sakuma H, Niiyama S, Amoh Y, Katsuoka K. Chlamydia pneumoniae Infection Induced Nodular Vasculitis. *Case Rep Dermatol*. 2011 Sep;3(3):263–7.
17. Carvalho-Filho RJ, Narciso-Schiavon JL, Tolentino LHL, Schiavon LL, Ferraz MLG, Silva AEB. Central nervous system vasculitis and polyneuropathy as first manifestations of hepatitis C. *World J Gastroenterol*. 2012 Jan 14;18(2):188–91.
18. Reumaux D, Duthilleul P, Roos D. Pathogenesis of diseases associated with antineutrophil cytoplasm autoantibodies. *Hum Immunol*. 2004 Jan;65(1):1–12.
19. Hughes LB, Bridges SL. Polyarteritis nodosa and microscopic polyangiitis: etiologic and diagnostic considerations. *Curr Rheumatol Rep*. 2002 Feb;4(1):75–82.
20. Pou MA, Diaz-Torne C, Vidal S, Corchero C, Narvaez J, Nolla JM, et al. Development of autoimmune diseases after vaccination. *J Clin Rheumatol*. 2008 Aug;14(4):243–4.
21. Zafrir Y, Agmon-Levin N, Shoenfeld Y. Post-influenza vaccination vasculitides: a possible new entity. *J Clin Rheumatol*. 2009 Sep;15(6):269–70.
22. Wharton CF, Pietroni R. Letter: Polyarteritis after influenza vaccination. *Br Med J*. 1974 May 11;2(5914):331–2.
23. Mader R, Narendran A, Lewtas J, Bykerk V, Goodman RC, Dickson JR, et al. Systemic vasculitis following influenza vaccination--report of 3 cases and literature review. *J Rheumatol*. 1993 Aug;20(8):1429–31.

