

Acidemia glutárica tipo 1: presentación de un caso y revisión de la literatura

Edwin Forero Sánchez¹, Olga Yaneth Echeverri Peña², Eugenia Espinosa García³,
Johana María Guevara Morales⁴, Luis Alejandro Barrera Avellaneda⁵

RESUMEN

La acidemia glutárica tipo-1 es uno de los errores innatos del metabolismo diagnosticados con mayor frecuencia en Colombia. Es consecuencia de una alteración en el metabolismo de los aminoácidos lisina, hidroxilisina y triptófano, de la que resulta acumulación de ácidos glutárico y 3-hidroxiglutarico en los fluidos corporales. Clínicamente es un trastorno neurológico caracterizado por macrocefalia, atrofia cerebral progresiva y distonía. Por su evolución crónica es una enfermedad subdiagnosticada, de tal forma que pueden pasar varios años hasta que la sintomatología o las neuroimágenes sugieren la etiología metabólica. Sin embargo, algunos pacientes presentan la forma aguda usualmente desencadenada por una infección entre los 6 y 18 meses de edad. Por ser susceptible de manejo nutricional, es necesario hacer tempranamente el diagnóstico e iniciar el tratamiento, para prevenir o mejorar las complicaciones y enfermedades intercurrentes. Es de importancia considerar la AG-1 en el diagnóstico diferencial de pacientes con parálisis cerebral espástica o disquinética sin una historia clara de eventos hipóxicos, así como en pacientes con regresión en los hitos del neurodesarrollo. Se describe un caso con presentación aguda, que ilustra el curso clínico y el enfoque diagnóstico de la enfermedad.

PALABRAS CLAVE

Errores Innatos del Metabolismo; Macrocefalia; Trastornos del Movimiento

¹ Neuropediatra, Fundación Cardioinfantil, Bogotá, Colombia.

² Profesora, Instituto de Errores Innatos del Metabolismo, Pontificia Universidad Javeriana, Bogotá, Colombia.

³ Profesora, Universidad Militar Nueva Granada. Neuropediatra, Instituto de Ortopedia Infantil Roosevelt, Bogotá, Colombia.

⁴ Candidata a PhD. Instituto de Errores Innatos del Metabolismo, Pontificia Universidad Javeriana, Bogotá, Colombia.

⁵ Director, Instituto de Errores Innatos del Metabolismo, Pontificia Universidad Javeriana, Bogotá, Colombia.

Correspondencia: Olga Yaneth Echeverri Peña; oyecheve@javeriana.edu.co

Recibido: septiembre 29 de 2014

Aceptado: enero 13 de 2015

Cómo citar: Forero Sánchez E, Echeverri Peña OY, Espinosa García E, Guevara Morales JM, Barrera Avellaneda LA. Acidemia glutárica tipo 1: presentación de un caso y revisión de la literatura. Iatreia. 2015 Abr-Jun;28(2):193-197. DOI 10.17533/udea.iatreia.v28n2a09.

SUMMARY

Glutaric acidemia type I. Report of a case and literature review

Glutaric acidemia type I (GA-1) is a neurological disease of metabolic etiology. Although considered rare, it is one of the most frequent inborn errors of metabolism in Colombia. GA-1 is caused by alterations in lysine, hydroxylysine and tryptophan metabolism, resulting in the accumulation of glutaric and 3-hydroxyglutaric acids in body fluids. Clinically, it is characterized by macrocephaly, progressive cerebral atrophy, and dystonia secondary to striatal degeneration. Due to its chronic evolution, it is usually under-diagnosed, so that several years may pass before suggestive symptoms or brain imaging findings are discovered. In some patients, the disease may appear acutely triggered by an infection between 6 and 18 months of age. Due to the availability of nutritional treatment, it is necessary to make an early diagnosis and to start treatment, in order to prevent or improve complications and associated diseases. It is important to consider GA-1 in the differential diagnosis of patients with spastic or dyskinetic cerebral palsy without a clear history of hypoxic events, as well as in patients with regression in neurological development. We report a case with acute presentation to exemplify the natural history of the disease and the diagnostic approach to it.

KEY WORDS

Inborn Errors of Metabolism; Macrocephaly; Movement Disorders

RESUMO

Acidemia glutárica tipo 1: apresentação de um caso e revisão da literatura

A Acidemia Glutárica tipo-1 é um dos erros inatos do metabolismo diagnosticados com maior frequência na Colômbia. É consequência de uma alteração no metabolismo dos aminoácidos lisina, hidroxilisina e triptófano, da que resulta acumulação de ácidos glutárico e 3-hidroxiglutárico nos fluidos corporais. Clinicamente é um transtorno neurológico caracterizado por macrocefalia, atrofia cerebral progressiva e distonia. Por sua evolução crônica é uma doença subdiagnosticada, de tal forma que podem passar vários

anos até que a sintomatologia ou as neuroimagens sugerem a etiologia metabólica. No entanto, alguns pacientes apresentam a forma aguda usualmente desencadeada por uma infecção entre os 6 e 18 meses de idade. Por ser susceptível de manejo nutricional, é necessário fazer cedo o diagnóstico e iniciar o tratamento, para prevenir ou melhorar as complicações e doenças intercorrentes. É de importância considerar a AG-1 no diagnóstico diferencial de pacientes com paralisia cerebral espástica ou disquinética sem uma história clara de eventos hipóxicos, bem como em pacientes com regressão nas metas do neurodesenvolvimento. Descreve-se um caso com apresentação aguda, que ilustra o curso clínico e o enfoque diagnóstico da doença.

PALAVRAS CHAVES

Erros Inatos do Metabolismo; Macrocefalia; Transtornos do Movimento

INTRODUCCIÓN

La acidemia glutárica tipo 1 (AG-1) fue descrita por Goodman y colaboradores, citados por Nyhan (1), en 1975; se reconocen dos fenotipos clínicos, a saber: la forma aguda con manifestaciones neurológicas posteriores a crisis metabólicas, y formas de progresión lenta con pocas manifestaciones. En ambas formas se ha descrito la macrocefalia como uno de los marcadores tempranos e importantes de la enfermedad (1-3).

La enfermedad es causada por deficiencia congénita de la glutaril Co-A deshidrogenasa (GCDH), enzima encargada de la degradación de L-lisina, L-hidroxilisina y L-triptófano (4,5). El defecto resulta en acúmulo de ácido glutárico (AG), ácido 3-hidroxiglutárico (3-OHG) y, en menor proporción, ácido glutacónico y glutarilcarnitina, y la subsecuente depleción cerebral de carnitina (6).

El gen de la GCDH ha sido mapeado en 19p13.2. La enfermedad se hereda con patrón autosómico recesivo y su frecuencia se calcula en 1:100.000. Hasta el momento no se cuenta con estadísticas acerca de su prevalencia en Latinoamérica (4). El diagnóstico se basa en neuroimágenes y en la evidencia de los metabolitos anormales mencionados anteriormente, mediante análisis de ácidos orgánicos en la orina por cromatografía de gases acoplada a espectrometría de

masas (GC/MS). Los hallazgos imaginológicos incluyen atrofia frontotemporal y, en la resonancia magnética cerebral, la imagen denominada en “alas de murciélago” (4,7), atenuación del núcleo caudado, el putamen y la sustancia blanca, dilatación ventricular, atrofia cerebral e hidrocefalia comunicante. Pueden encontrarse higromas o hematomas subdurales por ruptura de las venas puente, por lo cual se debe incluir el maltrato infantil en el diagnóstico diferencial.

Los objetivos del tratamiento son: 1) prevenir o revertir un estado catabólico mediante un aporte energético alto; 2) reducir la producción de AG y 3-OHG, mediante restricción de lisina en la dieta; 3) amplificar los mecanismos fisiológicos de detoxificación y prevenir la depleción secundaria de carnitina, mediante la suplementación de L-carnitina; 4) mantener el aporte hídrico, electrolítico y ácido base adecuado (7). Los pacientes que reciben tratamiento oportuno en los episodios de crisis tienen mejor pronóstico a largo plazo, comparados con los que no lo reciben (8).

La AG-1 es una de las acidemias orgánicas más frecuentes en la población colombiana, aunque su incidencia es baja. Se puede prevenir la afectación neurológica por lo que es de especial importancia que el personal médico-asistencial conozca sus principales aspectos clínicos y diagnósticos. Con ese fin se presentan un caso que ilustra la historia natural de la

AG-1 en un paciente con la presentación aguda y el enfoque diagnóstico en nuestro medio.

CASO CLÍNICO

Paciente de sexo masculino, de 3 años de edad, producto del primer embarazo, que fue controlado, parto sin complicaciones, no hubo patología neonatal. La evolución del neurodesarrollo fue adecuada hasta los 6 meses; durante un cuadro febril asociado a una virosis respiratoria presentó episodios descritos como crisis tónico-clónicas generalizadas recurrentes que constituyeron estatus epiléptico por lo que requirió hospitalización durante 2 meses. Se documentaron hipotonía, aumento del perímetro cefálico por encima del percentil 97, mala succión, pérdida de peso, regresión del neurodesarrollo y desacomodamiento físico; su evolución fue desfavorable y tuvo trastorno de la deglución por lo que requirió nutrición enteral por gastrostomía.

Se le hizo resonancia nuclear magnética cerebral (RNMC) en la que se hallaron ampliación bilateral de las cisuras de Silvio y compromiso gangliobasal bilateral (figura 1). Dados los hallazgos en la resonancia, la regresión de habilidades del neurodesarrollo sin recuperación y la parálisis cerebral tipo cuadriparesia distónica de etiología no clara, se solicitaron estudios para descartar errores innatos del metabolismo.

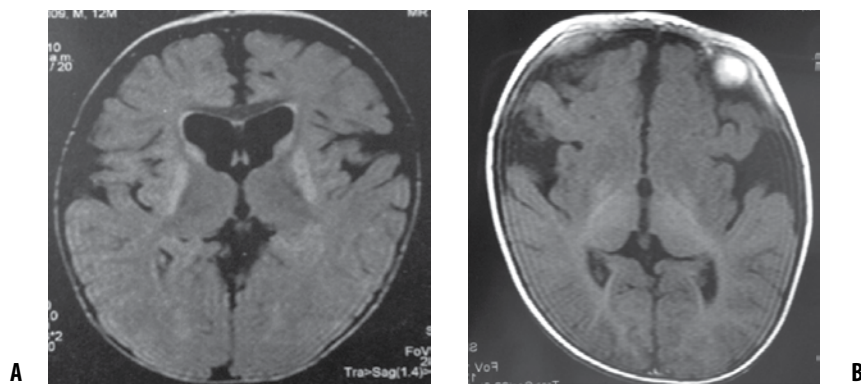


Figura 1. RNM cerebral simple. (A) Corte axial en secuencia FLAIR. Se observan marcada ampliación del espacio subaracnoideo, hiperintensidades simétricas bilaterales en los ganglios basales, dilatación del sistema ventricular posiblemente compensatoria de la atrofia cortical de predominio en la región temporal, conformando el signo de “alas de murciélago”, característico de la GA-1. (B) Corte axial en FLAIR que evidencia atrofia frontotemporal, agrandamiento de la amplitud de la cisura silviana, hiperintensidad de los glóbulos pálidos y aumento de la señal de la sustancia blanca de la parte posterior

Al examen físico y neurológico se hallaron regulares condiciones generales y nutricionales y palidez mucocutánea; estaba alerta y tenía interacción básica con el medio, sin lenguaje, pero emitía algunos sonidos. Pares craneales sin alteraciones; hiperreflexia generalizada, no sostén cefálico, ni de tronco, hipotonía generalizada. Posturas y movimientos distónicos permanentes.

Los resultados de los estudios paraclínicos fueron: amonio 47 mg/dL (valor de referencia 15-45 mg/dL); lactato 3,7 $\mu\text{mol/L}$ (valor de referencia 0,5-2,2 $\mu\text{mol/L}$); ceruloplasmina 30 mg/dL (valor de referencia 27-37 mg/dL); cobre en plasma: 0,97 $\mu\text{g/mL}$ (valor de referencia 0,9-1,36 $\mu\text{g/mL}$); TGO 48 U/L (valor de referencia 0-37 U/L); TGP 29 U/L (valor de referencia 0-41 U/L); aminoácidos en plasma y orina normales. Electroencefalograma normal.

El diagnóstico se hizo mediante la determinación de ácidos orgánicos en orina por GC/MS; se encontraron: excreción elevada de AG y 3-OHG y marcada elevación de ácidos 3-hidroxibutírico, 3-hidroxivalérico y succínico.

El paciente se encuentra con estado funcional V, tiene trastorno de la deglución, cuádríparesia y distonías generalizadas; está en tratamiento por nutrición continua y recibe carbamazepina; tiene manejo interdisciplinario en el que participan: fisioterapia, neurología, terapias física, ocupacional y del lenguaje. Además de la lactancia materna, recibe dieta baja en lisina, aminoácido precursor más importante de AG y 3-OHG.

DISCUSIÓN

Durante la hospitalización se detectó la presencia de megalencefalia, que en la AG-1 puede estar presente desde el nacimiento o desarrollarse en las primeras semanas o meses de vida, con lo que se convierte en el signo de aparición más precoz (1,4,9,10).

Los pacientes sin macrocefalia tienen usualmente desarrollo normal hasta la aparición de los síntomas neurológicos iniciales entre los 2 y 37 meses. Nuestro paciente no presentaba otra sintomatología en el momento de su hospitalización, pero algunos otros, considerados presintomáticos, pueden cursar con hipotonía, temblor, irritabilidad o vómito. Es frecuente

que la sintomatología inicial se desencadene con un episodio de fiebre y emesis, secundario a una posible infección; en la mayoría de los casos la enfermedad debuta con un episodio encefalopático agudo precedido de infección acompañada de fiebre, por lo que se hace con frecuencia el diagnóstico de encefalitis. Durante su hospitalización presentó hipotonía, pérdida del control cefálico, trastorno de la deglución y distonía, que son característicos de la enfermedad durante los períodos agudo y subagudo (8).

La hipotonía mejora lenta y progresivamente en las siguientes semanas y alterna con rigidez que posteriormente la sustituye; el opistótonos y las posturas distónicas son característicos de la enfermedad (7,8). En los períodos subagudo y crónico se puede requerir, por el trastorno de la deglución, de forma permanente, sonda nasogástrica o gastrostomía. Las funciones cognitivas están preservadas al comienzo de la enfermedad, pero se observa deterioro progresivo (11).

No todos los pacientes presentan crisis agudas encefalopáticas. Se puede observar deterioro lento y progresivo hasta llegar a un cuadro clínico similar a una parálisis cerebral espástica o distónica (1,4).

La sudoración profusa es otra manifestación clínica de la enfermedad; algunos pacientes tienen crisis hiperpiréxicas, o sea, episodios de fiebre de origen no claro, asociados a irritabilidad, decaimiento, anorexia e insomnio, los cuales no fueron referidos en nuestro paciente (1,4).

En la mayoría de las acidemias orgánicas, pero no en la AG-1, se presentan cetosis e hipoglicemia; en nuestro paciente no ocurrieron.

CONCLUSIÓN

La acidemia glutárica tipo 1 se puede sospechar por el cuadro clínico, los hallazgos neurorradiológicos y las pruebas bioquímicas; en nuestro paciente hubo cuadro encefalopático agudo, macrocefalia y detención del desarrollo psicomotor, y presentó un episodio agudo de fiebre, emesis, convulsiones, alteración del tono muscular y movimientos anormales, que son síntomas y signos muy sugestivos de AG-1. Las neuroimágenes y las alteraciones de los ácidos orgánicos en la orina confirmaron el diagnóstico.

REFERENCIAS BIBLIOGRÁFICAS

1. Nyhan WL, Barshop B, Ozand PT, editors. Atlas of Metabolic Diseases. 2ª ed. Oxford: Oxford University Press; 2005.
2. Swaiman KF, Ferreiro DM, Ashwal S, Schor NF. Pediatric Neurology. New Delhi: Jaypee Brothers Medical; 2012.
3. Jafari P, Braissant O, Bonafé L, Ballhausen D. The unsolved puzzle of neuropathogenesis in glutaric aciduria type I. *Mol Genet Metab*. 2011 Dec;104(4):425-37.
4. Hedlund GL, Longo N, Pasquali M. Glutaric acidemia type 1. *Am J Med Genet C Semin Med Genet*. 2006 May;142C(2):86-94.
5. Köfker S, Hoffmann G F. Glutaryl-Coenzyme A dehydrogenase deficiency. *Orphanet*. 2003 Jun;1-5.
6. Viau K, Ernst SL, Vanzo RJ, Botto LD, Pasquali M, Longo N. Glutaric acidemia type 1: outcomes before and after expanded newborn screening. *Mol Genet Metab*. 2012 Aug;106(4):430-8.
7. Brismar J, Ozand P T. CT and MR of the brain in glutaric acidemia type I: a review of 59 published cases and a report of 5 new patients. *Am J Neuroradiol*. 1995 Apr;16(4):675-83.
8. Köfker S, Christensen E, Leonard JV, Greenberg CR, Boneh A, Burlina AB, et al. Diagnosis and management of glutaric aciduria type I-revised recommendations. *J Inherit Metab Dis*. 2011 Jun;34(3):677-94.
9. Hsieh CT, Hwu WL, Huang YT, Huang AC, Wang SF, Hu MH, et al. Early detection of glutaric aciduria type I by newborn screening in Taiwan. *J Formos Med Assoc*. 2008 Feb;107(2):139-44.
10. Lee CS, Chien YH, Peng SF, Cheng PW, Chang LM, Huang AC, et al. Promising outcomes in glutaric aciduria type I patients detected by newborn screening. *Metab Brain Dis*. 2013 Mar;28(1):61-7.
11. Couce ML, López-Suárez O, Bóveda MD, Castiñeiras DE, Cocho JA, García-Villoria J, et al. Glutaric aciduria type I: outcome of patients with early- versus late-diagnosis. *Eur J Paediatr Neurol*. 2013 Jul;17(4):383-9.

