

Fibrohistiocitoma profundo benigno peritoneal en un niño de 14 meses de edad. Reporte del caso

Natalia Herrera-Toro¹, Jean Paul Gómez-Gil²

RESUMEN

El fibrohistiocitoma benigno es un tumor raro en niños y más frecuente en adultos, que afecta principalmente la piel de las extremidades; su tamaño es usualmente pequeño. Según datos de la Organización Mundial de la Salud, menos del 1 % de los fibrohistiocitomas benignos son profundos. No se ha informado previamente su presencia en el peritoneo de niños. Por su gran interés, presentamos el caso de un niño de 14 meses con fibrohistiocitoma benigno peritoneal irreseccable.

PALABRAS CLAVE

Ascitis; Dermatofibroma; Histiocitoma Benigno Fibroso; Peritoneo

SUMMARY

Deep benign fibrous peritoneal histiocytoma in a 14 month-old child. Case report

Benign fibrous histiocytoma is very rare in children, and more frequent in adults. It is commonly found in the skin, especially in the limbs. Usually it is small. According to the World Health Organization, less than 1 % of benign fibrous histiocytomas are found in deep tissues. Peritoneal location of this kind of tumor has not been previously reported in children. Due to its great interest, we report the case of a 14 month-old male with a peritoneal benign fibrous histiocytoma. No resection of the lesion was feasible.

KEY WORDS

Ascites; Dermatofibroma; Histiocytoma Benign Fibrous; Peritoneum

¹ Cirujana Pediátrica del Hospital Pablo Tobón Uribe. Profesora de Cirugía y Urología Pediátrica, Facultad de Medicina, Universidad de Antioquia, Medellín, Colombia.

² Estudiante, Facultad de Medicina, Universidad de Antioquia, Medellín, Colombia.

Correspondencia: Natalia Herrera Toro; nataherrerat@gmail.com

Recibido: marzo 24 de 2015

Aceptado: abril 09 de 2015

Cómo citar: Herrera-Toro N, Gómez-Gil JP. Fibrohistiocitoma profundo benigno peritoneal en un niño de 14 meses de edad. Reporte del caso. *Iatreia*. 2015 Oct-Dic;28(4):(443-448). DOI 10.17533/udea.iatreia.v28n4a09.

RESUMO

Fibrohistiocitoma profundo benigno peritoneal numa criança de 14 meses de idade. Reporte do caso

O fibrohistiocitoma benigno é raro em crianças e mais frequente em adultos. Afeta mais a pele das extremidades e seu tamanho é pequeno. Segundo dados da Organização Mundial da Saúde, menos de 1 % dos fibrohistiocitomas benignos são profundos. Não se informou previamente sua presença no peritônio de crianças. Por seu grande interesse, apresentamos o caso de uma criança de 14 meses com fibrohistiocitoma benigno peritoneal irressecável.

PALAVRAS CHAVES

Ascites; Dermatofibroma; Histiocitoma Benigno Fibroso; Peritônio

INTRODUCCIÓN

El peritoneo es una membrana serosa de origen mesodérmico formada por una capa de células mesoteliales que descansa sobre una membrana basal; el tejido conectivo subyacente incluye fibras de colágeno, fibroblastos, vasos sanguíneos y linfáticos, además de fibras nerviosas. Los tumores primarios del peritoneo son raros; los metastásicos son más frecuentes, y esta serosa puede ser la ruta para la diseminación de lesiones del ovario, el estómago y el colon. Los tumores peritoneales son muy raros en niños.

El fibrohistiocitoma benigno, uno de los tumores mesenquimales más comunes de la piel, es raro en la población pediátrica; en los adultos predomina en las extremidades y en la región de la cabeza y el cuello. Se presenta como un nódulo pequeño, ovalado y solitario, de consistencia firme. Es raro en los tejidos blandos profundos. Por su gran interés, reportamos el caso extremadamente raro de un fibrohistiocitoma profundo benigno en el peritoneo de un paciente pediátrico.

PRESENTACIÓN DEL CASO

Paciente de sexo masculino, de 14 meses de edad, natural y residente en Soledad, Atlántico. Desde los tres meses de vida presenta un cuadro clínico consistente en ascitis y hepatomegalia progresivas. Ha tenido

múltiples estudios diagnósticos, paracentesis y siete hospitalizaciones sin encontrar la causa de su enfermedad, que le ha producido desnutrición secundaria severa. La biopsia hepática no reveló hallazgos patológicos. Ingresó a un hospital de alto nivel de atención el 16 de enero del 2014 para estudios diagnósticos y tratamiento.

Antecedentes: primera gestación, con control prenatal; madre de 28 años con infección urinaria en el primer trimestre tratada con antibióticos. Ecografías prenatales sin malformación. No hubo alteraciones en el líquido amniótico. Nació por cesárea en la semana 39 de gestación, por desproporción cefalopélvica, y presentó adecuada adaptación neonatal. Pesó al nacer 3.000 gramos. A la fecha de su hospitalización tenía vacunación completa.

Examen físico: aceptables condiciones generales, afebril, hidratado, sin taquicardia. Tórax restrictivo, auscultación normal. Abdomen globoso y distendido por ascitis a tensión (figura 1). Circulación colateral abundante, hígado a 4 cm por debajo del reborde costal derecho; se palpan masas a través de la pared abdominal. Hernia inguinoescrotal bilateral con contenido duro en el escroto, no se logra identificar los testículos.

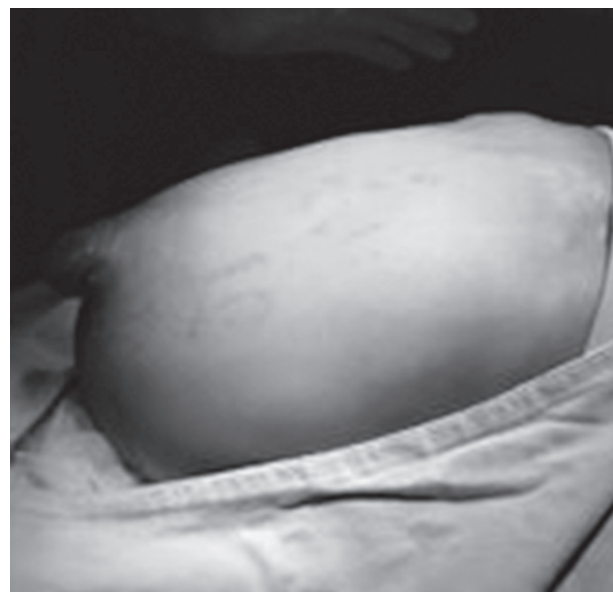


Figura 1. Aspecto del abdomen

Exámenes de laboratorio: bilirrubina total 0,1 mg/dL, directa 0,1 mg/dL, gamma-glutamiltanspeptidasa 46 UI/L, albúmina 2,7 g/dL, AST 9 UI/L, ALT 8 UI/L, tiempos de coagulación normales, amonio 46 μ g/dL, colesterol total 126 mg/dL, triglicéridos 206 mg/dL, creatinina 0,4 mg/dL, nitrógeno ureico 12 mg/dL, hemoglobina 8,3 g/dL, leucocitos 10.000/ μ L, plaquetas 346.000/ μ L, uroanálisis normal. Hemocultivos y urocultivo negativos.

Ecografía abdominopélvica: hepatomegalia difusa, lóbulo izquierdo de 11,7 cm y derecho de 14 cm, heterogéneo, ecogénico, de bordes lisos, sin lesiones focales. Vena porta, arteria hepática, venas suprahepáticas, vena cava inferior y vasos mesentéricos permeables. Páncreas sin alteraciones, nefromegalia bilateral. Ascitis multitableada con engrosamiento del

peritoneo de distribución difusa. Se identifica lesión adrenal derecha de 32 x 23 x 28 mm.

Radiografía de tórax: compromiso restrictivo marcado, silueta cardíaca aumentada de tamaño.

Resonancia de abdomen: hepatomegalia difusa, sin lesiones focales. Se observa colección (ascitis) tabicada y de pared muy gruesa asociada a engrosamiento del peritoneo y apiñamiento de las asas intestinales. Riñones globosos, pero de tamaño normal para la edad. Hidrocele comunicante bilateral. Lesión adrenal derecha hipodensa sin calcificaciones, que mide 31 x 27 x 26 mm (figura 2), la cual podría estar en relación con un proceso inflamatorio-infeccioso, como tuberculosis, o neoplásico, como el neuroblastoma (figura 2).

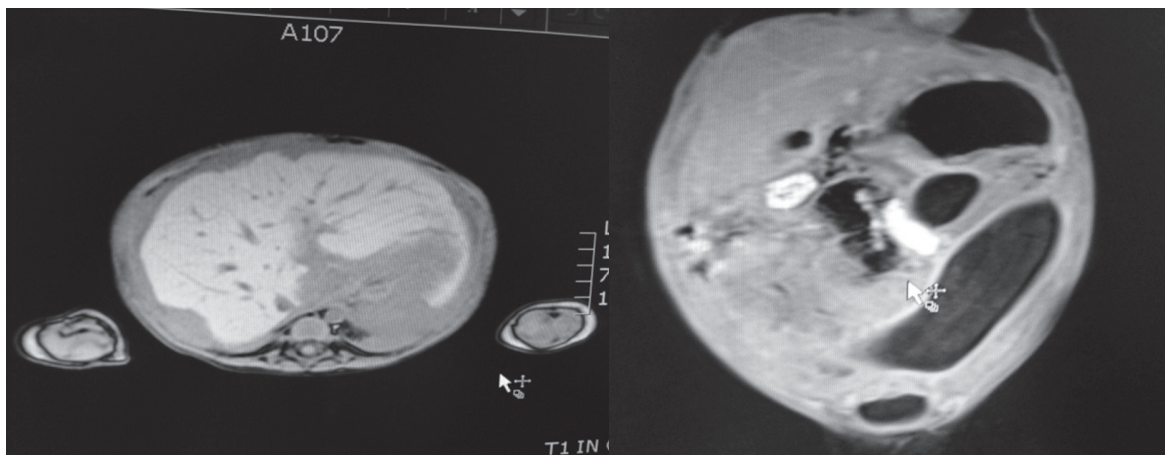


Figura 2. Resonancia magnética. Se observan engrosamiento del peritoneo y colecciones líquidas loculadas

El 21 de enero del 2014 se llevó a cirugía para toma de biopsias del peritoneo y la glándula adrenal. Se encontró el abdomen bloqueado impenetrable, con un engrosamiento severo del peritoneo, el cual es amarillo, duro y forma tumoraciones. No fue posible entrar a la cavidad peritoneal, ni se pudieron evaluar la adrenal ni el hígado. Se consideró como una lesión peritoneal difusa impenetrable e irreseccable (figura 3). Se solicitó evaluación por el servicio de oncología pediátrica y se enviaron muestras de las lesiones peritoneales a estudio histopatológico.

Resultado de la biopsia: fragmento de tejido fibroadiposo de consistencia dura que mide 4,5 x 3 x 1,5 cm. Histología: fibrohistiocitoma profundo benigno (figura 4).

Por lo extenso de la lesión, los síntomas asociados y la imposibilidad de resección quirúrgica, el servicio de oncología pediátrica propuso hacer quimioterapia, con la cual no se observó mejoría clínica ni imagenológica en la resonancia magnética de control, por lo que se decidió continuar solamente con cuidados paliativos.

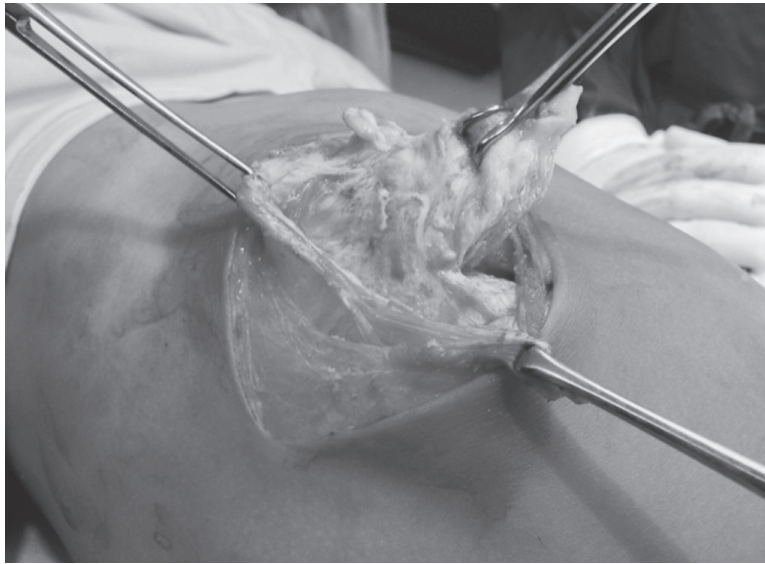

Figura 3. Laparotomía. Aspecto de las lesiones peritoneales


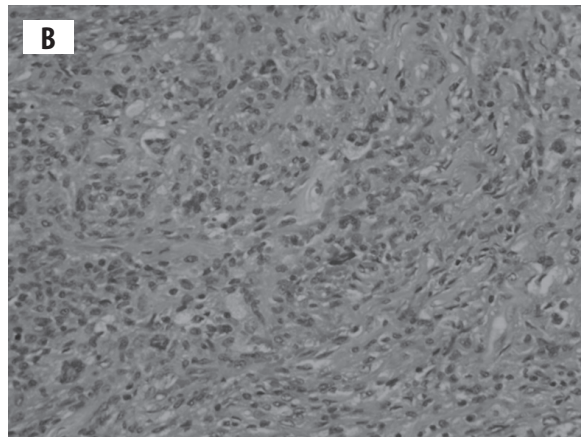


Figura 4. Histopatología. A y B. Hematoxilina y eosina en bajo y alto aumento, respectivamente; C. Marcadores de inmunohistoquímica CD68 que marcan las células histiocíticas, de donde el nombre histiocitoma. (Cortesía de la patóloga Marcela Riveros Ángel)

A los 14 meses de seguimiento el paciente se encuentra clínicamente mejor, según el concepto médico y de la madre, ha ganado peso, no ha presentado obstrucciones intestinales ni nuevos episodios de ascitis que requieran paracentesis evacuantes. Deambula, juega, tolera la vía oral y continúa en vigilancia clínica y por imágenes.

DISCUSIÓN

El fibrohistiocitoma benigno está compuesto por una mezcla de fibroblastos e histiocitos dispuestos en un patrón arremolinado o estoriforme que rodea pequeñas luces vasculares, y acompañado por elementos inflamatorios, células gigantes multinucleadas, histiocitos espumosos y siderófagos. Su patrón celular es más organizado y con bajas tasas de replicación. De otro lado, el fibrohistiocitoma benigno se presenta como un nódulo solitario o como lesiones múltiples, generalmente en las extremidades, levemente elevadas o pediculadas de milímetros a pocos centímetros, de color amarillento o marrón dependiendo de la xantomización y hemosiderina que contengan.

El fibrohistiocitoma maligno se caracteriza por una morfología muy variable que se encuentra dominada por un patrón de crecimiento arremolinado o estoriforme. La población celular es fusiforme y con abundantes elementos gigantes atípicos, pleomórficos y extraños, sobre una matriz fibrosa densa o mixoide. Dependiendo de la combinación de estos elementos se han descrito subtipos: el estoriforme o pleomórfico, el mixoide, el de células gigantes y el inflamatorio; la variante pleomórfica o estoriforme es la más frecuente, mientras que la de células gigantes y la inflamatoria son muy raras. Sus elementos fusiformes y muy pleomórficos se disponen en forma fasciculada o más frecuentemente arremolinada rodeando pequeñas luces vasculares, las figuras mitóticas son numerosas, así como también los focos de necrosis y hemorragia. Son tumores de alto grado. La variante mixoide se caracteriza por extensas playas de depósito mixoide entremezclado con áreas indistinguibles del fibrohistiocitoma maligno común. La proporción de ambos patrones varía, pero al menos la mitad del tumor debe parecer mixoide para que sea considerada esta variante. Los casos en que

predominan las áreas mixoides se los conoce como mixofibrosarcoma, estos casos presentan un mejor pronóstico con menores posibilidades de metástasis pulmonar.

Dependiendo de su localización el fibrohistiocitoma se divide en cutáneo y profundo; este último es de diagnóstico clínico difícil y poco frecuente, pues representa menos del 1 % de todos los fibrohistiocitomas (1), usualmente en adultos, pues es muy raro en niños. Por lo general es asintomático, pero aproximadamente el 5 % de los casos se asocian con dolor. Por el contrario, los fibrohistiocitomas cutáneos no plantean dificultades diagnósticas (2). El diagnóstico se sospecha durante el procedimiento quirúrgico y se confirma por el examen patológico después de la escisión. Los diagnósticos diferenciales más importantes son las formas agresivas de neoplasia fibrohistiocítica, incluyendo el dermatofibrosarcoma protuberans, el fibrohistiocitoma maligno y el leiomioma (3,4). El pronóstico es excelente cuando se logra extirpar por completo la lesión (5), como en algunos casos reportados en la literatura; sin embargo, ello no fue factible en nuestro paciente porque ya había compromiso total del peritoneo parietal y en parte del visceral.

Gleason y Fletcher (2) revisaron las características clinicopatológicas de 69 casos de fibrohistiocitomas benignos profundos. Las localizaciones más frecuentes fueron las extremidades (58 %). Las lesiones en el tejido blando visceral fueron raras. La tasa de recidiva local de los fibrohistiocitomas benignos profundos fue del 22 %, que es significativamente mayor que la de los fibrohistiocitomas cutáneos convencionales.

En resumen, presentamos un caso, extremadamente raro, de fibrohistiocitoma profundo benigno peritoneal en un niño, cuyo diagnóstico se confirmó mediante biopsia incisional quirúrgica. Hasta el presente no ha habido reportes similares en la literatura.

REFERENCIAS BIBLIOGRÁFICAS

1. Hannachi Sassi S, Trabelsi M, Abid L, Mrad K, Abbess I, Dhoub R, et al. [Deep benign fibrous histiocytoma: a case report]. *Rev Chir Orthop Reparatrice Appar Mot.* 2006 Dec;92(8):809-12. French.

2. Gleason BC, Fletcher CD. Deep "benign" fibrous histiocytoma: clinicopathologic analysis of 69 cases of a rare tumor indicating occasional metastatic potential. *Am J Surg Pathol*. 2008 Mar;32(3):354-62. DOI 10.1097/PAS.0b013e31813c6b85.
3. Calonje E, Mentzel T, Fletcher CD. Cellular benign fibrous histiocytoma. Clinicopathologic analysis of 74 cases of a distinctive variant of cutaneous fibrous histiocytoma with frequent recurrence. *Am J Surg Pathol*. 1994 Jul;18(7):668-76.
4. Fletcher CD. Benign fibrous histiocytoma of subcutaneous and deep soft tissue: a clinicopathologic analysis of 21 cases. *Am J Surg Pathol*. 1990 Sep;14(9):801-9.
5. Lo SL, Wong JU. Huge deep fibrous histiocytoma arising from the sigmoid mesocolon. *FJS*. 2014 Jun;47(3):113-5. DOI 10.1016/j.fjs.2013.12.004.

