

Piebaldismo-Moebius y exposición prenatal a misoprostol: reporte de un caso

Diana Marcela Mendoza-Urbano¹, Julián Ramírez-Cheyne², Wilmar Saldarriaga-Gil³

RESUMEN

El piebaldismo es una enfermedad congénita rara de curso estático, con prevalencia de 1/100.000; se caracteriza por despigmentación en parches de la piel y presencia de un mechón blanco frontal. Por lo demás los pacientes son sanos. Se hereda con un patrón autosómico dominante. Es causado por mutaciones en el gen *c-kit*, un protooncogén que participa en la migración, proliferación, diferenciación y supervivencia de los melanoblastos. Por otro lado, el síndrome de Moebius es una parálisis congénita del VII par craneal, que puede estar asociada a compromiso de otros pares craneales, o incluso de otros sistemas. En Estados Unidos se ha calculado su frecuencia en 0,002 % - 0,0002 % del total de nacimientos. Presentamos el caso de una recién nacida con piebaldismo y síndrome de Moebius asociado a exposición prenatal a misoprostol. Se hace una búsqueda bibliográfica sobre las anomalías de la paciente y la asociación entre la exposición prenatal a misoprostol y anomalías congénitas. El piebaldismo es un trastorno raro de etiología genética. El síndrome de Moebius, en cambio, es de causa heterogénea y no bien definida, y se ha asociado a exposición prenatal a misoprostol. La paciente reportada presenta simultáneamente ambas entidades, una netamente genética y la otra posiblemente teratogénica.

PALABRAS CLAVE

Defectos Congénitos; Embarazo; Hipopigmentación; Misoprostol; Piebaldismo; Síndrome de Mobius

SUMMARY

Piebaldism-Moebius and prenatal exposure to misoprostol: a case report

Piebaldism is a rare congenital disease with prevalence of 1/100.000, characterized by patchy depigmentation of the skin and the presence of a white forelock. Its course is static and otherwise patients are healthy. It is inherited in an autosomal dominant pattern and is caused

¹ Estudiante de Medicina, Facultad de Salud, Universidad del Valle, Cali, Colombia.

² MD. Profesor Asistente, Facultad de Salud, Universidad del Valle, Cali, Colombia.

³ MD. Ginecobstetra. Profesor Titular, Facultad de Salud, Universidad del Valle, Cali, Colombia.

Correspondencia: Julián Ramírez Cheyne; juracheyne@gmail.com

Recibido: 24 de marzo de 2015

Aceptado: 17 de abril de 2015

Cómo citar: Mendoza-Urbano DM, Ramírez-Cheyne J, Saldarriaga-Gil W. Piebaldismo-Moebius y exposición prenatal a misoprostol: reporte de un caso. *Iatreia*. 2016 Ene-Mar;29(1):81-87. DOI 10.17533/udea.iatreia.v29n1a08.

by mutations in the gene c-kit, a proto-oncogene involved in the migration, proliferation, differentiation and survival of melanoblasts. On the other hand, Moebius syndrome is a congenital palsy of the VII cranial nerve, which may be associated with involvement of other cranial nerves, or even of other systems. In the United States its frequency has been calculated from 0.002% to 0.0002% of total births. We report the case of a newborn girl with piebaldism and Moebius syndrome associated with prenatal exposure to misoprostol. A search was made about these anomalies and the association between prenatal exposure to misoprostol and congenital anomalies. Piebaldism is a rare genetic disorder. On the other hand, the cause of Moebius syndrome is heterogeneous and not well defined, and it has been associated with prenatal exposure to misoprostol. Our patient had simultaneously two diseases: one purely genetic and the other potentially teratogenic.

KEY WORDS

Birth Defects; Hypopigmentation; Mobius Syndrome; Misoprostol; Piebaldism; Pregnancy

RESUMO

Piebaldismo-Moebius e exposição pré-natal a misoprostol: reporte de um caso

O piebaldismo é uma doença congênita esquisita de curso estático, com prevalência de 1/100.000; caracteriza-se por despigmentação em parches da pele e presença de uma mecha branca frontal. Pelo demais os pacientes são sãos. Herda-se com um padrão autosômico dominante. É causado por mutações no gene c-kit, um proto-oncogene que participa na migração, proliferação, diferenciação e sobrevivência dos melanoblastos. Por outro lado, a síndrome de Moebius é uma paralisia congênita do VII par craniano, que pode estar associada a compromisso de outros pares cranianos, ou inclusive de outros sistemas. Nos Estados Unidos se calculou sua frequência em 0,002 % - 0,0002 % do total de nascimentos. Apresentamos o caso de uma recém-nascida com piebaldismo e síndrome de Moebius associado a exposição pré-natal a misoprostol. Faz-se uma busca bibliográfica sobre as anomalias da paciente e a associação entre a exposição pré-natal a misoprostol e anomalias congênicas.

O piebaldismo é um transtorno raro de etiologia genética. A síndrome de Moebius, em mudança, é de causa heterogênea e não bem definida, e se associou a exposição pré-natal a misoprostol. A paciente reportada apresenta simultaneamente ambas entidades, uma netamente genética e a outra possivelmente teratogênica.

PALAVRAS CHAVE

Defeitos Congênitos; Gravidez; Hipopigmentação; Misoprostol; Piebaldismo; Síndrome de Möbius

INTRODUCCIÓN

El piebaldismo es un trastorno raro de la pigmentación cuya tasa de ocurrencia estimada es de 1/100.000 (1); afecta por igual a mujeres y hombres (2), y se caracteriza por leucodermia en parches y poliosis de la zona media central (conocida como mechón blanco). La leucodermia es de distribución simétrica, de carácter estable y persistente, con márgenes claros de circunscripción en el cuerpo; afecta principalmente la cara, la superficie ventral del tronco y la porción media de las extremidades. En ocasiones la poliosis de la zona media central es el único hallazgo clínico evidente (3,4). El curso de la enfermedad es estático y los pacientes por lo demás son sanos, pero puede causar alteraciones psicosociales. Es un defecto de la migración de los melanoblastos o una falla en la supervivencia y/o diferenciación de los melanoblastos a melanocitos. Esta particularidad es causada por mutaciones en el protooncogén c-kit, mapeado en el cromosoma 4, que participa en la migración, proliferación, diferenciación y supervivencia del melanoblasto.

Por otro lado, el síndrome de Moebius es una parálisis congénita del VII par craneal que puede estar asociada a compromiso de otros pares craneales, o incluso de otros sistemas. En Estados Unidos se ha calculado su frecuencia en 0,002 %-0,0002 % del total de nacimientos, y 1/50.000 recién nacidos (5). La exposición prenatal a misoprostol se ha asociado a la ocurrencia de defectos congénitos, principalmente a la secuencia de Moebius y defectos de las extremidades de tipo terminal y transversal (6,7). Sin embargo, la relación de causalidad entre misoprostol y malformaciones congénitas es controversial. Por tanto, es difícil establecer

la probabilidad de aparición de malformaciones congénitas en recién nacidos expuestos a misoprostol en el primer trimestre del embarazo (6). En este artículo se reporta un caso de piebaldismo-Moebius asociado al consumo prenatal de misoprostol, y se revisan la etiología y fisiopatología de estas malformaciones congénitas. Además, se revisa el diagnóstico diferencial del piebaldismo.

METODOLOGÍA

Mediante el Sistema de Vigilancia de Malformaciones Congénitas que se lleva a cabo en el Hospital Universitario del Valle, y siguiendo la metodología del Estudio Colaborativo Latinoamericano de Malformaciones Congénitas (ECLAMC), se detectó y diagnosticó el caso aquí presentado. Posteriormente, se obtuvo el consentimiento informado de los padres para la publicación, y se hizo una búsqueda en bases de datos médicas, utilizando los términos *Piebaldismo*, *Moebius*, *defectos congénitos* y *misoprostol*.

REPORTE DEL CASO

Niña recién nacida, hija de padres no consanguíneos, producto del cuarto embarazo de madre de 28 años G4P4 y antecedente de hijo con muerte neonatal temprana. Control prenatal iniciado en la semana 24 y ecografías dentro de los parámetros normales. Como antecedentes de importancia en el embarazo se encontraron consumo de misoprostol en dosis de 600 μg por vía oral y 600 μg por vía vaginal durante el primer trimestre, y anemia diagnosticada en el segundo trimestre que persistió hasta el final del embarazo.

Nacimiento sin complicaciones por vía vaginal a las 38 semanas de gestación. Medidas antropométricas normales. Al examen físico se encontró poliosis de la zona media central (mechón de pelo blanco frontal con hipopigmentación bilateral de la región medial de los supercilios, sin comprometer las pestañas). Además, desviación de la comisura labial hacia la derecha, que sugería parálisis facial (figuras 1, 2 y 3). Se efectuó prueba de potenciales evocados auditivos que resultó normal.

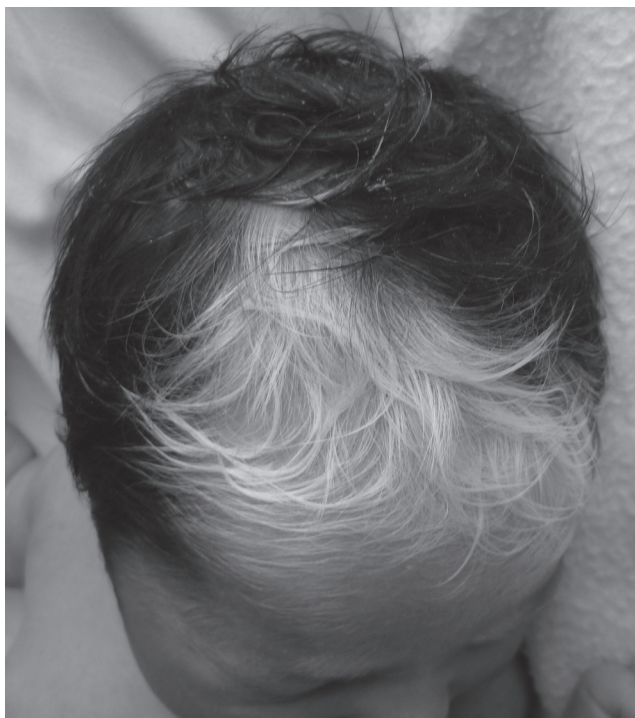

Figura 1. Poliosis de la zona media central

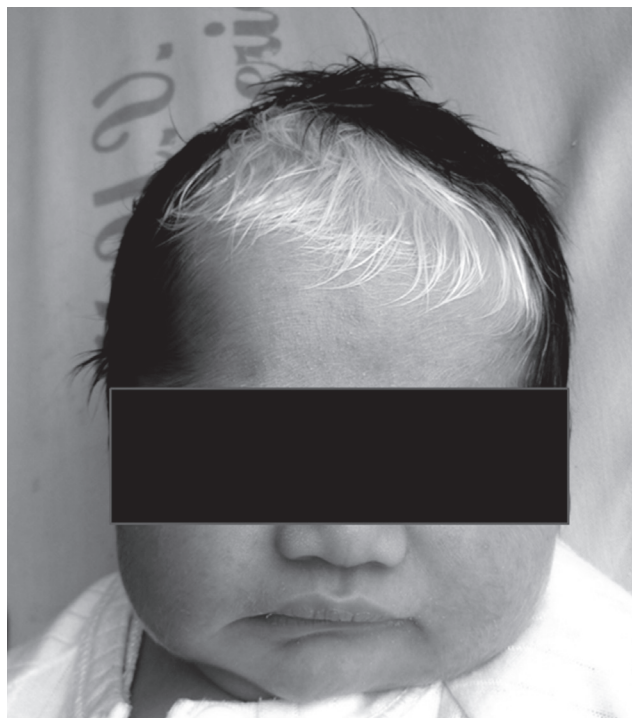


Figura 2. Poliosis y desviación de la comisura labial hacia la derecha

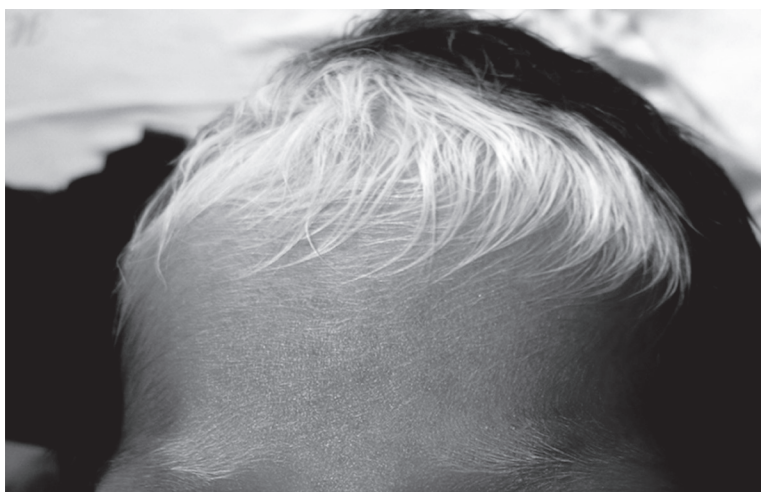

Figura 3. Se observa el compromiso de la región medial de los supercilios

DISCUSIÓN

Hasta la detección del caso reportado, se han vigilado alrededor de 50.000 nacimientos en el Hospital Universitario del Valle, HUV, con la metodología ECLAMC, y se ha encontrado únicamente este caso de piebaldismo, con lo cual se puede calcular una prevalencia aproximada de 2/100.000 en esta institución; la reportada en la literatura es de 1/100.000 (1).

Las primeras descripciones del piebaldismo son egipcias, griegas y romanas. En este trastorno hay ausencia congénita de melanocitos en las áreas afectadas de la piel y el pelo, debido a mutaciones en el protooncogén c-kit, lo cual afecta la diferenciación y migración de los melanoblastos derivados de la cresta neural (3). Este trastorno se ha observado históricamente en familias cuyos miembros se caracterizan por tener un mechón congénito de pelo blanco (3,4). El protooncogén c-kit, ubicado en el locus 4q12, codifica para un receptor transmembrana cuyo ligando es un factor de crecimiento embrionario (8). Dicho receptor pertenece a la familia de receptores tirosinquinasa, que se encuentran en la superficie de los melanocitos (9). La activación del receptor por su ligando estimula la migración y proliferación de los melanoblastos, evento indispensable para el desarrollo normal de los melanocitos (10). Las mutaciones del protooncogén c-kit llevan a expresión reducida del receptor transmembrana y, por tanto, a una

proliferación disminuida y una distribución anormal de los melanoblastos (11). Se han descrito varios puntos de mutaciones y deleciones en el protooncogén c-kit, lo cual se correlaciona fuertemente con la variabilidad fenotípica del piebaldismo (12-14). Sin embargo, la presentación clásica estática se debe a mutaciones en el codón 620 del gen (3). El fenotipo de este trastorno consiste en la presencia de un mechón de pelo blanco y máculas acrómicas similares a las del vitiligo, localizadas en la frente, el tronco y las extremidades, usualmente simétricas (11). A diferencia del vitiligo, en el piebaldismo la hipopigmentación es congénita y estática en tamaño y forma; sin embargo, pueden aparecer, con el tiempo o después de la exposición al sol o a la luz UVA artificial, pequeños islotes de hiperpigmentación dentro de las máculas hipopigmentadas; tales islotes son más oscuros que el color de la piel normal, no están uniformemente pigmentados y tienen una apariencia característica al microscopio electrónico. También puede aparecer pigmentación en los bordes de las lesiones (15). El mechón de pelo blanco, presente en más del 90 % de los casos, es congénito, triangular, elongado o con forma de diamante, y se ubica en la línea media (figura 2). Además, puede encontrarse una mancha blanca en la frente que se extiende a la parte media de las cejas y pestañas (figuras 2 y 3). Los sitios más característicos de despigmentación se encuentran desde la mitad de los brazos hasta las muñecas, desde la mitad

de los muslos hasta la mitad de las piernas, en el tórax y el abdomen (15). Las manos, la parte superior de los brazos, los hombros, el centro de la espalda, la mitad superior de los muslos, los pies y la mitad inferior de las piernas por lo general permanecen con pigmentación normal (15). En el piebaldismo, al igual que en el vitiligo y otras leucodermias, el diagnóstico histopatológico se hace demostrando la ausencia de melanocitos y melanina en las áreas hipopigmentadas; por tanto, el diagnóstico diferencial en estos casos se establece por las características clínicas, destacando que los individuos con piebaldismo son por lo demás sanos, por eso el enfoque diagnóstico debe ser multidisciplinario con evaluación oftalmológica, neurológica, otorrinolaringológica y genética, con el fin de descartar otras entidades similares (3,15). En el diagnóstico diferencial se deben tener en cuenta otros trastornos como el albinismo, el vitiligo, el síndrome de Waardenburg y el síndrome de Woolf. En el albinismo hay una disminución de la melanina, debida a defectos enzimáticos autosómicos recesivos, mientras que en las tres entidades restantes hay disminución de melanocitos. El vitiligo usualmente es adquirido, tiene su incidencia máxima en la tercera década de la vida, es inestable y no heredado, aunque puede recurrir en algunas familias (2). El síndrome de Woolf es un trastorno autosómico recesivo similar al piebaldismo en sus características pigmentarias cutáneas, pero se diferencia por la presencia de sordera. El síndrome de Waardenburg es autosómico dominante e incluye alteraciones pigmentarias similares a las del piebaldismo, pero también cursa con sordera, telecanto, heterocromia parcial o total del iris y base nasal ancha (11). El tratamiento del piebaldismo constituye un reto y se han recomendado medidas generales como bloqueadores solares, maquillaje, agentes pigmentadores de la piel como la dihidroxiacetona (DHA), y técnicas quirúrgicas como injertos o trasplante de melanocitos autólogos cultivados *in vitro* (16). La fototerapia sola tiene poco efecto, pero se ha encontrado que es útil luego de trasplantes. El metoxaleno oral y tópico es útil para inducir nuevas manchas hiperpigmentadas dentro de las lesiones del piebaldismo, pero los resultados cosméticos no son satisfactorios. En definitiva, los avances quirúrgicos constituyen las alternativas más promisorias para la repigmentación localizada en las lesiones del piebaldismo (11).

Por su parte, el síndrome de Moebius es una parálisis congénita del nervio facial o VII par craneal que puede estar asociada a compromiso de otros pares craneales; aunque se han reportado anomalías de prácticamente todos los pares craneales, hay que precisar que, luego del VII, que se afecta en todos los casos, el par que más frecuentemente se encuentra comprometido es el VI o abducente (75 % de casos), mientras que el VIII o vestibulococlear por lo general está respetado (5). Von Graefe y Möbius plantearon que se debe hacer el diagnóstico de síndrome de Moebius ante el hallazgo simultáneo de diplegia facial congénita y parálisis bilateral del nervio abducente. Para Henderson, basta la presencia de parálisis facial unilateral (17). Autores más restrictivos plantean que se requieren parálisis facial y una anomalía musculoesquelética congénita para poder hacer el diagnóstico. La alta frecuencia con que en el síndrome de Moebius se encuentra asociación entre daño de pares craneales y defectos de las extremidades, ha llevado a proponer que la alteración de la morfogénesis se da entre las semanas 4 y 7 de gestación (5). Se ha propuesto que, más que un síndrome, esta entidad es una secuencia cuyo evento primario sería una aplasia nerviosa, del tallo o muscular (5). A su vez se han candidatizado varios factores etiológicos subyacentes a dicha aplasia, como alteración degenerativa o tóxica de los núcleos de los pares craneales afectados (18,19); hipoplasia o agenesia congénita de dichos núcleos (20); displasia mesodérmica que lleva a alteración del tejido muscular derivado de los arcos 1 y 2 y secundariamente a alteración retrógrada de los nervios craneales; y defectos de las arterias basilar, trigeminales primitivas o subclavias (5).

El misoprostol (Cytotec®) es un análogo sintético de la prostaglandina E1, aprobado por la FDA (*Food and Drug Administration*) para la prevención y el tratamiento de úlceras gástricas asociadas al uso de antiinflamatorios no esteroides, por su efecto anti-secretor de ácidos gástricos. Por su efecto abortivo, está clasificado como factor de riesgo categoría X en el embarazo (21); por ser una prostaglandina, produce contracción del músculo liso uterino y separación de las fibras de colágeno del cuello uterino, y se usa para inducción del trabajo de parto en la práctica obstétrica. Debido a estos efectos, el misoprostol se utiliza como abortivo en países donde el

aborto es ilegal; es menos costoso que otros métodos ilegales (22). En 1992, Schüler y colaboradores (23) reportaron 29 mujeres expuestas a misoprostol en el primer trimestre, en las que encontraron tres abortos y 17 recién nacidos sin malformaciones. El mismo autor (24) reportó en 1999 dos grupos de pacientes, de 67 mujeres expuestas a misoprostol, dos tuvieron productos con malformaciones mayores, probablemente relacionadas con la exposición; y en un grupo de mujeres no expuestas, se encontraron dos recién nacidos con malformaciones similares. Estadísticamente, se ha asociado la exposición a misoprostol en el primer trimestre del embarazo con un aumento en el riesgo de ocurrencia de la secuencia de Moebius, artrogriposis, síndrome de aglosiadactilia y defectos de tipo terminal y transversal de las extremidades. Estos defectos serían el producto de *disrupción* vascular.

En el caso aquí reportado se presentan simultáneamente dos defectos congénitos raros y con etiologías diferentes, una netamente genética (el piebaldismo) y la otra posiblemente teratogénica debida a la exposición prenatal a misoprostol (el síndrome de Moebius).

REFERENCIAS BIBLIOGRÁFICAS

1. Sarma N, Chakraborty S, Bhanja DC, Bhattacharya SR. Piebaldism with non-intertriginous freckles: what does it mean? *Indian J Dermatol Venereol Leprol*. 2014 Mar-Apr;80(2):163-5.
2. Spritz RA. Piebaldism, Waardenburg syndrome, and related disorders of melanocyte development. *Semin Cutan Med Surg*. 1997 Mar;16(1):15-23.
3. Thomas I, Kihiczak GG, Fox MD, Janniger CK, Schwartz RA. Piebaldism: an update. *Int J Dermatol*. 2004 Oct;43(10):716-9.
4. Hwang SM, Ahn SK, Lee WS, Yoo MS, Choi EH. Piebaldism-a case report. *J Korean Med Sci*. 1996 Jun;11(3):285-8.
5. Medscape [Internet]. Nueva York: Medscape; 2014[cited 2014 Dec 12]. Palmer CA. Mobius Syndrome. Available from: <http://emedicine.medscape.com/article/1180822-overview>
6. Vargas FR, Schuler-Faccini L, Brunoni D, Kim C, Meloni VF, Sugayama SM, et al. Prenatal exposure to misoprostol and vascular disruption defects: a case-control study. *Am J Med Genet*. 2000 Dec;95(4):302-6.
7. da Silva Dal Pizzol T, Knop FP, Mengue SS. Prenatal exposure to misoprostol and congenital anomalies: systematic review and meta-analysis. *Reprod Toxicol*. 2006 Nov;22(4):666-71.
8. Spritz RA. Molecular basis of human piebaldism. *J Invest Dermatol*. 1994 Nov;103(5 Suppl):137S-140S.
9. Hartmann A, Bröcker EB, Becker JC. Hypopigmentary skin disorders: current treatment options and future directions. *Drugs*. 2004;64(1):89-107.
10. Murakami T, Fukai K, Oiso N, Hosomi N, Kato A, Garganta C, et al. New KIT mutations in patients with piebaldism. *J Dermatol Sci*. 2004 Jun;35(1):29-33.
11. Caballero Moreno LM, Mosquera Sánchez H. Piebaldismo: reporte de un caso y revisión de la literatura. *MedUNAB*. 2006;9(1):72-5.
12. Ward KA, Moss C, Sanders DS. Human piebaldism: relationship between phenotype and site of kit gene mutation. *Br J Dermatol*. 1995 Jun;132(6):929-35.
13. Ezoe K, Holmes SA, Ho L, Bennett CP, Bologna JL, Brueton L, et al. Novel mutations and deletions of the KIT (steel factor receptor) gene in human piebaldism. *Am J Hum Genet*. 1995 Jan;56(1):58-66.
14. Syrris P, Malik NM, Murday VA, Patton MA, Carter ND, Hughes HE, et al. Three novel mutations of the proto-oncogene KIT cause human piebaldism. *Am J Med Genet*. 2000 Nov;95(1):79-81.
15. Grichnik JM, Rhodes AR, Sobe AJ. Hypomelanoses and hypermelanoses. In: Freedberg IM, Eisen AZ, Wolff K, Austen KF, Goldsmith LA, Katz SI. *Fitzpatrick's dermatology in general medicine*. 6ª ed. New York: McGraw-Hill; 2003. p. 925-72.
16. Njoo MD, Nieuweboer-Krobotova L, Westerhof W. Repigmentation of leucodermic defects in piebaldism by dermabrasion and thin split-thickness skin grafting in combination with minigrafting. *Br J Dermatol*. 1998 Nov;139(5):829-33.
17. Henderson JL. The congenital facial diplegia syndrome: clinical features, pathology and etiology. *Brain*. 1939 Dec;62(4):381-403.
18. Möbius PJ. [Über angeborene doppelseitige Abducens-Facialis-Lähmung]. *Munch Med Wochenschr*. 1888;35:91-4. German.

19. Pérez Aytés A. Síndrome de Moebius. *Protoc Diagn Ter Pediatr.* 2010;1:80-4.
20. Verzijl HT, van der Zwaag B, Cruysberg JR, Padberg GW. Möbius syndrome redefined: a syndrome of rhombencephalic maldevelopment. *Neurology.* 2003 Aug;61(3):327-33.
21. Norman JE, Thong KJ, Baird DT. Uterine contractility and induction of abortion in early pregnancy by misoprostol and mifepristone. *Lancet.* 1991 Nov;338(8777):1233-6.
22. Costa SH. Commercial availability of misoprostol and induced abortion in Brazil. *Int J Gynaecol Obstet.* 1998 Dec;63 Suppl 1:S131-9.
23. Schüler L, Ashton PW, Sanseverino MT. Teratogenicity of misoprostol. *Lancet.* 1992 Feb;339(8790):437.
24. Schüler L, Pastuszek A, Sanseverino TV, Orioli IM, Brunoni D, Ashton-Prolla P et al. Pregnancy outcome after exposure to misoprostol in Brazil: a prospective, controlled study. *Reprod Toxicol.* 1999 Mar-Apr;13(2):147-51.

