

Cardiomiopatías infiltrativas. Presentación de un caso de sarcoidosis cardíaca

Édison Muñoz-Ortiz¹, Edwin Arévalo-Guerrero¹, Pedro Abad², Juan Manuel Sénior³

RESUMEN

La sarcoidosis se caracteriza por la presencia de granulomas no caseificantes y puede afectar cualquier órgano. En el corazón se manifiesta como cardiomiopatía infiltrativa. La frecuencia del compromiso cardíaco es alrededor del 30 %, pero solo el 5 % son sintomáticos. Presentamos el caso de una paciente con sarcoidosis sistémica, diagnosticada por biopsia de un ganglio mediastinal y tratada inicialmente con esteroides. Posteriormente tuvo compromiso del corazón, que se manifestó por falla cardíaca y edema pulmonar. El diagnóstico se hizo por ecocardiografía y resonancia magnética cardíaca. Respondió favorablemente al tratamiento con esteroides y ciclofosfamida.

PALABRAS CLAVE

Cardiomiopatía; Inmunosupresores; Sarcoidosis

SUMMARY

Infiltrative cardiomyopathies. Report of a case of cardiac sarcoidosis

Sarcoidosis is characterized by the presence of non-caseating granulomas that may affect any organ. Heart involvement manifests as cardiomyopathy. Frequency of cardiac involvement in sarcoidosis is around 30 %, but only 5 % of such cases are symptomatic. We report the case of a patient with systemic sarcoidosis diagnosed by means of biopsy of a mediastinal lymph node. Initial treatment was with steroids. She later had cardiac involvement manifested by heart failure and pulmonary edema. Diagnosis was established by echocardiography and cardiac magnetic resonance. Response to treatment with steroids and cyclophosphamide was favorable.

¹ Cardiólogo, Hospital Universitario San Vicente Fundación. Profesor de Cardiología Clínica, Universidad de Antioquia, Medellín, Colombia.

² Radiólogo, Fundación IATM, Medellín, Colombia.

³ Cardiólogo intervencionista, Hospital Universitario San Vicente Fundación. Coordinador del posgrado en Cardiología Clínica y Cardiología Intervencionista, Universidad de Antioquia, Medellín, Colombia.

Correspondencia: Juan Manuel Sénior; mmbt@une.net.co

Recibido: febrero 07 de 2016

Aceptado: febrero 12 de 2016

Cómo citar: Muñoz-Ortiz E, Arévalo-Guerrero E, Abad P, Sénior JM. Cardiomiopatías infiltrativas. Presentación de un caso de sarcoidosis cardíaca. Iatreia. 2017 EneMar;30(1):72-80. DOI 10.17533/udea.iatreia.v30n1a07.

KEY WORDS

Cardiomyopathy; Immunosuppressive Agents; Sarcoidosis

RESUMO

Cardiomiopatias infiltrativas. Apresentação de um caso de sarcoidose Cardíaca

A sarcoidose se caracteriza pela presença de granulomas não caseificantes e pode afetar qualquer órgão. No coração se manifesta como cardiomiopatia infiltrativa. A frequência do compromisso cardíaco é ao redor de 30 %, mas só 5 % são sintomáticos. Apresentamos o caso de uma doente com sarcoidose sistêmica, diagnosticada por biopsia de um gânglio mediastinal e tratada inicialmente com esteroides. Posteriormente teve compromisso do coração, que se manifestou por falha cardíaca e edema pulmonar. O diagnóstico se fez por ecocardiografía e ressonância magnética cardíaca. Respondeu favoravelmente ao tratamento com esteroides e ciclofosfamida.

PALAVRAS CHAVE

Cardiomiopatia; Imunossupressores; Sarcoidose

INTRODUCCIÓN

Las cardiomiopatías infiltrativas son un grupo heterogéneo de enfermedades cardíacas o sistémicas que comprometen el corazón y se caracterizan por el depósito de diversas sustancias en el tejido cardíaco normal, que lleva a disfunción diastólica y tardíamente a disfunción sistólica (1). Algunas de ellas producen engrosamiento de la pared ventricular, mientras que otras se caracterizan por dilatación ventricular y adelgazamiento de la pared (2). Entre ellas se incluyen las siguientes: amiloidosis, sarcoidosis, hemocromatosis, enfermedad de Fabry, enfermedad de Danon, ataxia de Friedreich y oxalosis miocárdica. (1,2).

En años recientes se ha propuesto la clasificación morfofuncional MOGES (**M** por clasificación **M**orfofuncional, **O** por compromiso de **O**rgano/sistema, **G** por patrón de herencia **G**enético, **E** por **E**tiología y **S** por **e**Stado funcional) (3), pero resulta ser más engorrosa y difícil que la propuesta por la Asociación Americana de Corazón (AHA), que las clasifica en formas genéticas, adquiridas y mixtas (4), o la de la Asociación Europea de Cardiología (ESC), que incluye formas familiares o genéticas y no familiares o no genéticas (5) (tabla 1).

Tabla 1. Clasificación de las cardiomiopatías según la Sociedad Europea de Cardiología

Cardiomiopatía	Familiar/genética	No familiar/no genética
Dilatada	Familiar, mutaciones de genes de proteínas sarcoméricas y de los discos intercalados, citopatías mitocondriales	Miocarditis, enfermedad de Kawasaki, eosinofílica, drogas, periparto, asociada a trastornos endocrinos y deficiencia nutricional (tiamina, carnitina, selenio, hipofosfatemia, hipocalcemia), alcohol, taquicardiomiopatía
Hipertrófica	Familiar autosómica dominante, Anderson-Fabry, citopatía mitocondrial, enfermedad por depósito de colágeno, síndrome de Noonan, síndrome de Leopard, ataxia de Friedreich	Obesidad, diabetes, corazón de atleta, amiloidosis (AL ^a /prealbúmina)
Restrictiva	Familiar, mutación de proteínas sarcoméricas, mutaciones de la troponina, amiloidosis de cadenas ligeras, hemocromatosis, Anderson-Fabry, enfermedades de depósito de glicógeno	Amiloidosis (AL/prealbúmina), escleroderma, fibrosis endomiocárdica, síndrome hipereosinofílico, drogas (serotonina, metisergida, ergotamina, mercuriales, busulfán), cáncer metastásico, síndrome carcinoide, radiación, antraciclina
Cardiomiopatía arritmogénica ventricular derecha	Cardiopatía arritmogénica del ventrículo derecho	¿Inflamación?
No clasificada	Ventrículo no compacto	Takotsubo

^a AL: uno de los tipos de proteína fibrilar del amiloide

La sarcoidosis es una enfermedad idiopática caracterizada por la presencia en cualquier tejido de lesiones granulomatosas no caseificantes, que ocurre en la edad media, entre 25 y 45 años. Se ha descrito con mayor frecuencia en poblaciones del Norte de Europa, japoneses y afroamericanos, en los que puede tener un peor pronóstico (6) y generalmente afecta el pulmón (90 %); le siguen en frecuencia de presentación la piel, los ojos, el hígado y los nódulos linfáticos periféricos (10 % a 30 %). El compromiso miocárdico está presente en 25 % a 30 % de los casos, pero solo en 5 % se manifiesta o se reconoce clínicamente; se presenta como alteraciones de la conducción, arritmias ventriculares o síndrome de falla cardíaca (7); los granulomas se localizan de preferencia en el subepicardio y el septo interventricular. Cada vez se reconoce más la presencia del compromiso cardíaco cuya importancia radica en que puede ser la causa de muerte hasta en 85 % de los casos en Japón y 10 % a 25 % en Estados Unidos (8).

Presentamos el caso de una paciente con sarcoidosis con compromiso cardíaco, incluyendo la descripción de las medidas terapéuticas aplicadas y la evolución posterior.

CASO CLÍNICO

Mujer de 33 años de edad y raza negra, sin antecedentes médicos patológicos previos, que ingresó a nuestra institución por cuadro de un año de evolución de disnea de moderados esfuerzos asociada a tos seca intermitente. Se hizo tomografía de tórax de alta resolución cuyos hallazgos fueron: enfermedad bronquiolar extensa con patrón de árbol en gemación, algunas lesiones quísticas, nódulos calcificados difusos en el parénquima pulmonar y adenopatías mediastinales, paratraqueales y subcarinales. Los estudios para etiología infecciosa en el lavado broncoalveolar fueron negativos. En la biopsia de un ganglio mediastinal obtenida por toracoscopia se hallaron granulomas sin caseificación. En los estudios clínicos se evidenciaron hipercalcemia con hormona paratiroidea suprimida, asociada a enfermedad granulomatosa, con complicaciones secundarias como nefrocalcinosis y nefrolitiasis, por la que requirió nefrostomía.

En el ecocardiograma transtorácico se hallaron ventrículo izquierdo de tamaño normal, sin hipertrofia, con contractilidad segmentaria y función sistólica normal, fracción de expulsión estimada en 64 %, con función diastólica normal, además de insuficiencia mitral moderada con prolapso de la válvula posterior de dicha válvula; las demás válvulas tenían morfología y flujos por doppler color normales. Con el diagnóstico de sarcoidosis con compromiso pulmonar y ganglionar se inició el tratamiento con prednisolona 30 mg al día, con el cual hubo mejoría clínica por lo que se continuó la terapia ambulatoriamente.

Cinco meses después de su egreso, presentó deterioro respiratorio, edema pulmonar y falla ventilatoria hipoxémica, por lo que requirió atención en la unidad de cuidados intensivos, donde se documentaron por nueva ecocardiografía un compromiso significativo de la fracción de expulsión (20 %), ventrículo izquierdo de tamaño normal y trastornos severos de la contractilidad, sin cambios en la insuficiencia mitral. En la resonancia magnética cardíaca se halló lo siguiente: compromiso grave de la fracción de expulsión (25 %), con imágenes de realce tardío de distribución no isquémica y áreas nodulares en la porción medial de la pared septal (figura 1); un foco de realce extenso en la región medio ventricular de la pared inferior, de predominio epicárdico (figura 2), sugestivos de sarcoidosis cardíaca; además, se observaron zonas de edema y trastornos segmentarios de contractilidad dados por hipocinesia en la pared anterior y septal de la región basal y medio ventricular, y la pared inferior en el segmento apical, que eran regiones diferentes a las que tenían el realce tardío.

Por lo anterior se hizo el diagnóstico clínico de la enfermedad de acuerdo con los criterios de la Sociedad del Ritmo Cardíaco (tabla 2) (9), teniendo en cuenta la confirmación histológica extracardíaca, la fracción de expulsión menor del 40 % no explicada por otra causa, el patrón en la resonancia magnética compatible con el diagnóstico y la exclusión razonable de otras causas. Se consideró que tenía signos de inflamación activa, por lo que se decidió iniciar pulsos de esteroides y ciclofosfamida intravenosa.

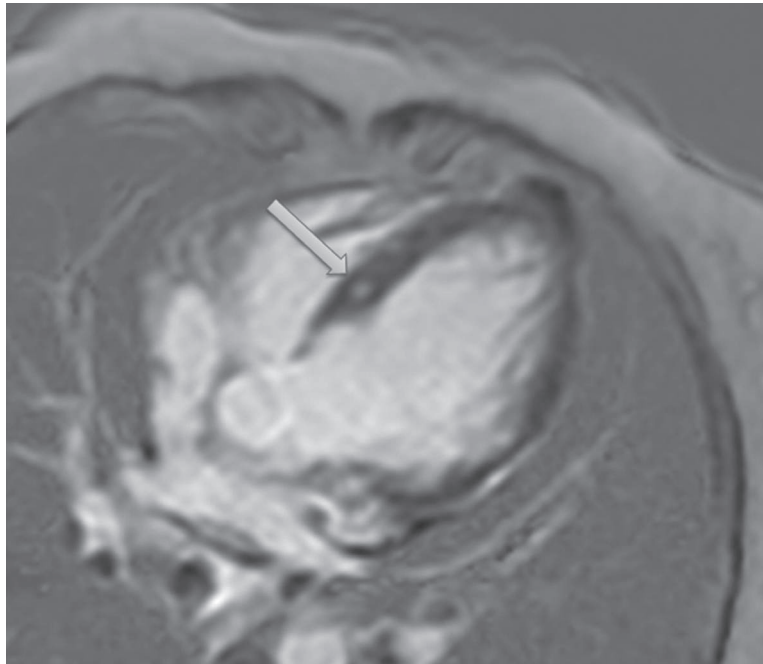


Figura 1. Resonancia magnética cardíaca. Se observan zonas de realce tardío nodular en el septo interventricular (flecha)

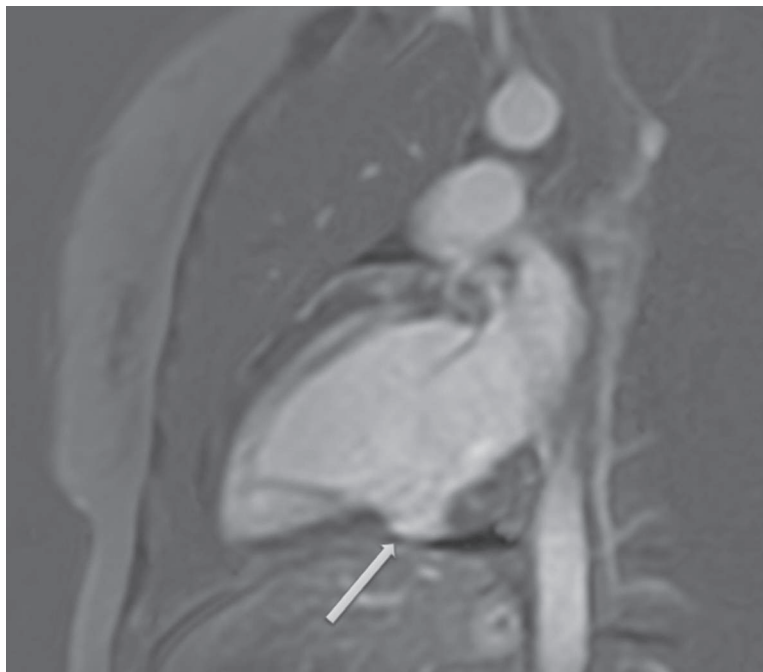


Figura 2. Resonancia magnética cardíaca. Hay una zona de realce tardío en la región medioventricular de la pared inferior subepicárdica (flecha)

Tabla 2. Criterios diagnósticos de sarcoidosis cardíaca propuestos por la Sociedad del Ritmo Cardíaco

Hay dos formas de diagnosticar la sarcoidosis cardíaca:

1. Diagnóstico histológico del tejido miocárdico:

La sarcoidosis cardíaca se diagnostica en presencia de granulomas no caseificantes en el estudio histológico del tejido miocárdico sin una causa alternativa identificada (incluyendo tinciones negativas para microorganismos si son aplicables)

2. Diagnóstico clínico por medio de estudios invasivos y no invasivos:

a. La sarcoidosis cardíaca es probable^a si hay diagnóstico histológico de sarcoidosis extracardíaca, se han excluido razonablemente otras causas de las manifestaciones cardíacas y está presente uno o más de los siguientes:

- Cardiomiopatía y/o bloqueo cardíaco que responde a esteroides con o sin inmunosupresores
- Fracción de expulsión del ventrículo izquierdo reducida (menos de 40 %) no explicada
- Taquicardia ventricular sostenida (espontánea o inducida) no explicada
- Bloqueo cardíaco de segundo grado (Mobitz II) o de tercer grado
- Captación parcheada en la tomografía cardíaca por emisión de positrones (patrón compatible con sarcoidosis cardíaca)
- Realce tardío de gadolinio en la resonancia magnética cardíaca (patrón compatible con sarcoidosis cardíaca)
- Captación de galio positiva (patrón compatible con sarcoidosis cardíaca)

^a En general se considera que "compromiso probable" es adecuado para establecer el diagnóstico clínico de sarcoidosis cardíaca

Luego de dos semanas de tratamiento, la paciente tuvo mejoría del cuadro clínico y en una nueva ecocardiografía se demostró mejoría de la fracción de expulsión (40 %). En el Holter se hallaron ritmo sinusal de base, con complejos ventriculares prematuros, dupletas y episodios de taquicardia ventricular no sostenida, con una carga arrítmica del 4 %; desde entonces ha recibido tratamiento para la falla cardíaca con betabloqueadores e inhibidores de la enzima convertidora de angiotensina, con incremento progresivo de la dosis, y terapia inmunosupresora. En los controles se han encontrado mejoría en la clase funcional (clase funcional NYHA I), desaparición de los signos y síntomas de falla cardíaca y tolerancia a la terapia de rehabilitación cardíaca. En la última ecocardiografía se hallaron mejoría de la fracción de expulsión (57 %) e insuficiencia mitral moderada.

DISCUSIÓN

La sarcoidosis es el resultado de una reacción inmune como respuesta a un antígeno presuntamente ambiental, pero aún no determinado, en individuos genéticamente susceptibles; la presentación antigénica mediada por HLA II lleva a la activación tipo 1 de linfocitos T ayudadores y a la posterior producción de citocinas y quimiocinas (10). De esta respuesta inmune resulta la formación de granulomas, constituidos

por un núcleo central de células mononucleares, rodeadas por células CD4+ y un pequeño número de CD8+ y células B (11).

Aunque la inflamación granulomatosa puede afectar cualquier órgano, generalmente no pone en riesgo la vida del paciente; sin embargo, la fibrosis resultante lleva a daño orgánico crónico. En contraposición, el compromiso miocárdico puede generar múltiples manifestaciones de alto riesgo como bloqueo cardíaco avanzado, arritmias ventriculares letales y síndrome de falla cardíaca. En el presente caso se documentó inicialmente compromiso pulmonar y 5 meses después afectación miocárdica con desarrollo de falla ventilatoria y edema pulmonar que requirió atención en la unidad de cuidados intensivos.

El compromiso cardíaco aislado, es decir, sin manifestaciones en otros órganos puede llegar hasta el 65 % de los casos, de acuerdo con una serie (12). Las manifestaciones clínicas pueden ser arrítmicas, cardiomiopáticas y pericárdicas (derrame); las más frecuentes son palpitaciones, presíncope, síncope y falla cardíaca (13). Otras manifestaciones menos frecuentes son compromiso valvular, coronario granulomatoso, pericarditis constrictiva y masa intracardíaca (13). Las alteraciones de la conducción son secundarias a la presencia de granulomas en los segmentos medio y basal del septo interventricular, además del compromiso de la irrigación de los nodos sinusal y

auriculoventricular (AV), lo que genera desde bloques de rama hasta bloqueo AV completo. La mayoría de las arritmias ventriculares son secundarias a la formación de cicatrices y por ende el mecanismo en las dos terceras partes de los casos es por reentrada (14); menos comunes son las arritmias por mecanismo gatillo (*trigger*), tales como la taquicardia ventricular polimórfica o la taquicardia atrial, secundarias a posdespolarizaciones tempranas o tardías, y aún más raramente por aumento del automatismo. A la paciente en mención se le documentaron, durante la fase inflamatoria, episodios de taquicardia ventricular no sostenida.

La infiltración miocárdica por granulomas es la responsable de la disfunción ventricular (15), tanto derecha (16) como izquierda, en la fase inflamatoria y de la fibrosis en la fase de cicatrización, que lleva incluso a compromiso primario de la arteria pulmonar con desarrollo de hipertensión arterial pulmonar (17). En esta paciente se observó afectación grave de la función ventricular izquierda, sin mayor compromiso del ventrículo derecho ni hipertensión arterial pulmonar, que revirtió luego del tratamiento inmunosupresor, lo que sugiere que tenía un fenómeno inflamatorio activo.

Se debe estudiar la posibilidad de sarcoidosis cardíaca en todo paciente con cardiopatía de etiología no establecida, bloqueo AV de etiología no clara,

especialmente en individuos jóvenes, taquicardia ventricular sostenida o no sostenida sin causa específica, y en todos los pacientes con sarcoidosis extracardíaca, teniendo en cuenta que la mayoría son asintomáticos (9). El algoritmo (figura 3) incluye la historia médica inicial con énfasis en los síntomas de falla cardíaca y los trastornos del ritmo; examen físico cardíaco completo y un electrocardiograma de 12 derivaciones. Este último tiene alta sensibilidad, pero baja especificidad, con valor predictivo positivo de 0,68 y valor predictivo negativo de 0,88; los hallazgos más frecuentes son la fragmentación del QRS (fQRS) en dos derivaciones contiguas o el bloqueo de rama, ya sea derecho o izquierdo, especialmente si hay historia de compromiso extracardíaco (18).

Si la evaluación inicial sugiere el diagnóstico de sarcoidosis cardíaca, se deben hacer monitoreo Holter y ecocardiografía. El monitoreo Holter ambulatorio tiene sensibilidad de 50 % a 67 % y especificidad de 62 % a 97 % para detectar la enfermedad, dependiendo del criterio de anormalidad (19). La ecocardiografía es útil en la evaluación del compromiso de la función ventricular, la detección de alteraciones segmentarias o difusas de la contractilidad y el engrosamiento de la pared, sin embargo, puede tener baja sensibilidad (25 %), aunque alta especificidad (95 %) (20). Aún no se ha establecido el rol de nuevas técnicas como la ecocardiografía tridimensional o la ecocardiografía *speckle tracking*.

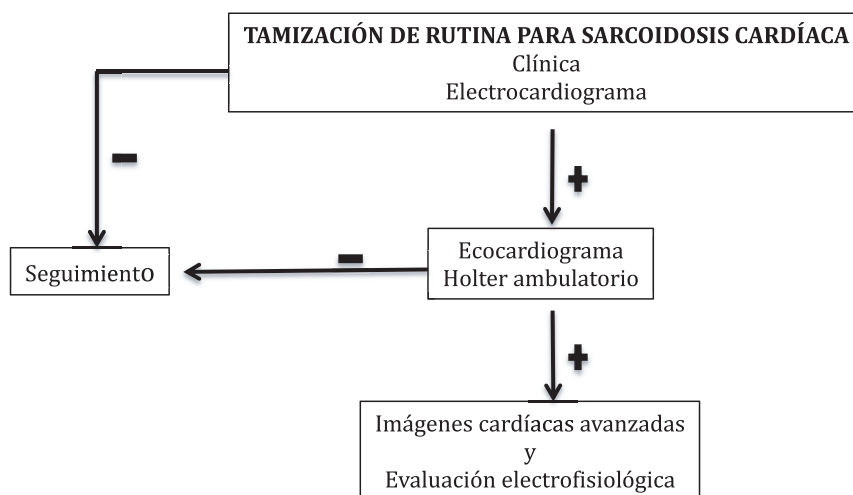


Figura 3. Algoritmo de tamización para sarcoidosis cardíaca

Otras imágenes cardíacas

La resonancia magnética cardíaca (RMC) y la tomografía por emisión de positrones (PET) son dos métodos diagnósticos útiles. La RMC con gadolinio tiene sensibilidad de 76 % a 100 % y especificidad de 78 % a 92 % (21). La presencia de realce tardío que no es compatible con enfermedad coronaria es sugestiva de sarcoidosis cardíaca, al igual que la formación de tejido cicatricial y el hallazgo de hiperrealce en las imágenes de T2, que sugiere edema y se correlaciona con enfermedad granulomatosa activa, como se demostró en esta paciente (figuras 1 y 2). La extensión del realce tardío se puede correlacionar con la respuesta al tratamiento, que es mala cuando el compromiso es extenso.

La PET usa glucosa radiactiva para detectar áreas de inflamación activa y tiene sensibilidad del 89 % y especificidad del 78 % (22). Puede ser especialmente útil en pacientes a los que se les haya implantado un cardiodesfibrilador, por la imposibilidad de hacerles RMC en la mayoría de los casos.

Biopsia endomiocárdica

En general se prefiere la biopsia del tejido extracardíaco que sea más accesible, excepto en pacientes con sospecha de sarcoidosis cardíaca aislada. La paciente descrita tenía diagnóstico previo por biopsia de un ganglio mediastinal que reveló granuloma no caseificante, lo que facilitó el enfoque diagnóstico una vez se manifestó la falla cardíaca. Se debe tener en cuenta que, dado el compromiso irregular, en parches, la biopsia endomiocárdica puede ser negativa (23).

TRATAMIENTO

El tratamiento de la sarcoidosis cardíaca incluye tanto terapia específica para la disfunción ventricular y los trastornos del ritmo, como medicamentos inmunosupresores. La terapia farmacológica se basa en las guías estándar para falla cardíaca con inhibidores de la enzima convertidora de la angiotensina (IECA), betabloqueadores, antialdosterónicos, todos a las dosis máximas toleradas; el tratamiento de las alteraciones de la conducción incluye la implantación de marcapasos en los pacientes con bloqueo AV avanzado,

incluso si este revierte, y un cardiodesfibrilador en los pacientes con indicación para marcapasos definitivo (9), así como en pacientes con arritmias ventriculares sostenidas y fracción de eyección menor del 35 % a pesar del tratamiento médico óptimo; otras consideraciones podrían ser síncope no explicado, taquicardia ventricular sostenida y estudio electrofisiológico positivo, independientemente de la fracción de eyección, dada la tasa de muerte súbita en este subgrupo. Es dudosa la eficacia de los medicamentos antiarrítmicos. En algunos casos de arritmias auriculares o ventriculares es útil la ablación con catéter.

La terapia inmunosupresora se basa en la administración de esteroides a dosis medias o altas (0,5-1 mg/kg/día), aunque no hay evidencia de mejores resultados con dosis mayores de 30 mg (24). El tiempo de tratamiento no está bien definido, pero se sugiere mantener la dosis hasta la mejoría de los síntomas y desmontar gradualmente hasta una dosis de 10 mg/día por 6 meses. El objetivo es controlar la inflamación activa, con lo cual se protege la función ventricular (25) y se previenen las arritmias; hay evidencia de baja calidad que sugiere disminución de la mortalidad con su utilización. Se han usado otros medicamentos inmunosupresores como azatioprina, metotrexate, infliximab, micofenolato, ciclosporina y ciclofosfamida como ahorradores de esteroides o en casos graves o refractarios al tratamiento inicial; sin embargo, la evidencia es de baja calidad y su recomendación termina siendo de expertos (26). En el caso reportado se decidió usar la ciclofosfamida dada la gravedad del cuadro clínico, que no se controló a pesar del tratamiento inicial con dosis medias de esteroides; hubo excelente respuesta clínica y de la función ventricular. En algunos casos con mala respuesta es posible considerar el trasplante de corazón (27); aunque se ha reportado recaída en el órgano trasplantado, la tasa parece ser baja (28).

CONFLICTOS DE INTERESES

Ninguno que declarar

REFERENCIAS BIBLIOGRÁFICAS

1. Bejar D, Colombo PC, Latif F, Yuzefpolskaya M. Infiltrative Cardiomyopathies. Clin Med Insights Cardiol. 2015 Jul;9(Suppl 2):29-38. DOI 10.4137/CMC.S19706.

2. Seward JB, Casaclang-Verzosa G. Infiltrative cardiovascular diseases: cardiomyopathies that look alike. *J Am Coll Cardiol*. 2010 Apr;55(17):1769-79. DOI 10.1016/j.jacc.2009.12.040.
3. Arbustini E, Narula N, Tavazzi L, Serio A, Grasso M, Favalli V, et al. The MOGE(S) classification of cardiomyopathy for clinicians. *J Am Coll Cardiol*. 2014 Jul;64(3):304-18. DOI 10.1016/j.jacc.2014.05.027.
4. Maron BJ, Towbin JA, Thiene G, Antzelevitch C, Corrado D, Arnett D, et al. Contemporary definitions and classification of the cardiomyopathies: an American Heart Association Scientific Statement from the Council on Clinical Cardiology, Heart Failure and Transplantation Committee; Quality of Care and Outcomes Research and Functional Genomics and Translational Biology Interdisciplinary Working Groups; and Council on Epidemiology and Prevention. *Circulation*. 2006 Apr;113(14):1807-16.
5. Elliott P, Andersson B, Arbustini E, Bilinska Z, Cecchi F, Charron P, et al. Classification of the cardiomyopathies: a position statement from the European Society Of Cardiology Working Group on Myocardial and Pericardial Diseases. *Eur Heart J*. 2008 Jan;29(2):270-6.
6. Wijnsbeek MS, Culver DA. Treatment of Sarcoidosis. *Clin Chest Med*. 2015 Dec;36(4):751-67. DOI 10.1016/j.ccm.2015.08.015.
7. Judson MA. The Clinical Features of Sarcoidosis: A Comprehensive Review. *Clin Rev Allergy Immunol*. 2015 Aug;49(1):63-78. DOI 10.1007/s12016-014-8450-y.
8. Baughman RP, Lower EE. Who dies from sarcoidosis and why? *Am J Respir Crit Care Med*. 2011 Jun;183(11):1446-7. DOI 10.1164/rccm.201103-0409ED.
9. Birnie DH, Sauer WH, Bogun F, Cooper JM, Culver DA, Duvernoy CS, et al. HRS expert consensus statement on the diagnosis and management of arrhythmias associated with cardiac sarcoidosis. *Heart Rhythm*. 2014 Jul;11(7):1305-23. DOI 10.1016/j.hrthm.2014.03.043.
10. Gerke AK, Hunninghake G. The immunology of sarcoidosis. *Clin Chest Med*. 2008 Sep;29(3):379-90. DOI 10.1016/j.ccm.2008.03.014.
11. Hamzeh N, Steckman DA, Sauer WH, Judson MA. Pathophysiology and clinical management of cardiac sarcoidosis. *Nat Rev Cardiol*. 2015 May;12(5):278-88. DOI 10.1038/nrcardio.2015.22.
12. Kandolin R, Lehtonen J, Airaksinen J, Vihinen T, Miettinen H, Ylitalo K, et al. Cardiac sarcoidosis: epidemiology, characteristics, and outcome over 25 years in a nationwide study. *Circulation*. 2015 Feb;131(7):624-32. DOI 10.1161/CIRCULATIONAHA.114.011522.
13. Houston BA, Mukherjee M. Cardiac sarcoidosis: clinical manifestations, imaging characteristics, and therapeutic approach. *Clin Med Insights Cardiol*. 2014 Nov;8(Suppl 1):31-7. DOI 10.4137/CMC.S15713.
14. Zipse MM, Sauer WH. Cardiac sarcoidosis and consequent arrhythmias. *Card Electrophysiol Clin*. 2015 Jun;7(2):235-49. DOI 10.1016/j.ccep.2015.03.006.
15. Sekhri V, Sanal S, Delorenzo LJ, Aronow WS, Maguire GP. Cardiac sarcoidosis: a comprehensive review. *Arch Med Sci*. 2011 Aug;7(4):546-54. DOI 10.5114/aoms.2011.24118.
16. Vakil K, Minami E, Fishbein DP. Right ventricular sarcoidosis: is it time for updated diagnostic criteria? *Tex Heart Inst J*. 2014 Apr;41(2):203-7. DOI 10.14503/THIJ-12-3086.
17. Baughman RP, Engel PJ, Nathan S. Pulmonary Hypertension in Sarcoidosis. *Clin Chest Med*. 2015 Dec;36(4):703-14. DOI 10.1016/j.ccm.2015.08.011.
18. Schuller JL, Olson MD, Zipse MM, Schneider PM, Aleong RG, Wienberger HD, et al. Electrocardiographic characteristics in patients with pulmonary sarcoidosis indicating cardiac involvement. *J Cardiovasc Electrophysiol*. 2011 Nov;22(11):1243-8. DOI 10.1111/j.1540-8167.2011.02099.x.
19. Suzuki T, Kanda T, Kubota S, Imai S, Murata K. Holter monitoring as a noninvasive indicator of cardiac involvement in sarcoidosis. *Chest*. 1994 Oct;106(4):1021-4.
20. Lewin RF, Mor R, Spitzer S, Arditti A, Hellman C, Agmon J. Echocardiographic evaluation of patients with systemic sarcoidosis. *Am Heart J*. 1985 Jul;110(1 Pt 1):116-22.
21. Smedema JP, Snoep G, van Kroonenburgh MP, van Geuns RJ, Dassen WR, Gorgels AP, et al. Evaluation of the accuracy of gadolinium-enhanced cardiovascular magnetic resonance in the diagnosis of cardiac sarcoidosis. *J Am Coll Cardiol*. 2005 May;45(10):1683-90.
22. Youssef G, Leung E, Mylonas I, Nery P, Williams K, Wisenberg G, et al. The use of 18F-FDG PET in the diagnosis of cardiac sarcoidosis: a systematic review and metaanalysis including the Ontario experience. *J Nucl Med*. 2012 Feb;53(2):241-8. DOI 10.2967/jnuclmed.111.090662.

23. Ardehali H, Howard DL, Hariri A, Qasim A, Hare JM, Baughman KL, et al. A positive endomyocardial biopsy result for sarcoid is associated with poor prognosis in patients with initially unexplained cardiomyopathy. *Am Heart J.* 2005 Sep;150(3):459-63.
24. Yazaki Y, Isobe M, Hiroe M, Morimoto S, Hiramitsu S, Nakano T, et al. Prognostic determinants of long-term survival in Japanese patients with cardiac sarcoidosis treated with prednisone. *Am J Cardiol.* 2001 Nov;88(9):1006-10.
25. Chiu CZ, Nakatani S, Zhang G, Tachibana T, Ohmori F, Yamagishi M, et al. Prevention of left ventricular remodeling by long-term corticosteroid therapy in patients with cardiac sarcoidosis. *Am J Cardiol.* 2005 Jan;95(1):143-6.
26. Hamzeh NY, Wamboldt FS, Weinberger HD. Management of cardiac sarcoidosis in the United States: a Delphi study. *Chest.* 2012 Jan;141(1):154-62. DOI 10.1378/chest.11-0263. Erratum in: *Chest.* 2012 Dec;142(6):1698.
27. Zaidi AR, Zaidi A, Vaitkus PT. Outcome of heart transplantation in patients with sarcoid cardiomyopathy. *J Heart Lung Transplant.* 2007 Jul;26(7):714-7.
28. Yager JE, Hernandez AF, Steenbergen C, Persing B, Russell SD, Milano C, et al. Recurrence of cardiac sarcoidosis in a heart transplant recipient. *J Heart Lung Transplant.* 2005 Nov;24(11):1988-90.

