

# Infección por el virus linfotrópico humano de células T tipo 1 (HTLV-1) y paraparesia espástica. Avances y diagnóstico 35 años después de su descubrimiento

Cristhian Camilo Rivera-Caldón<sup>1,5</sup>, David López-Valencia<sup>1,5</sup>, Tomás Omar Zamora-Bastidas<sup>2</sup>,  
Rosa Amalia Dueñas-Cuéllar<sup>3,5</sup>, Diana Lorena Mora-Obando<sup>4,5</sup>

## RESUMEN

El virus linfotrópico humano tipo 1 (HTLV-1) genera trastornos como la mielopatía inflamatoria crónica y progresiva conocida como mielopatía asociada al HTLV-1 (MAH), caracterizada por un cuadro clínico de paraparesia espástica. Inicialmente, el virus fue reportado en zonas tropicales y actualmente está presente en diferentes regiones del mundo. El HTLV-1 se puede transmitir tanto horizontal como verticalmente y permanecer latente en los pacientes; se calcula que de 1 % a 5 % de los infectados desarrollan leucemia/linfoma de células T en el adulto (LTA) y de 3 % a 5 %, MAH. Esta revisión, por medio de la búsqueda sistemática en bases de datos, es una compilación de la información más sobresaliente acerca de este retrovirus y la paraparesia espástica, aporta al conocimiento básico de la enfermedad, difunde un problema de salud poco conocido y genera la necesidad de hacer un diagnóstico temprano a fin de intervenir en la cadena de transmisión del virus y evitar su propagación silenciosa en la población.

## PALABRAS CLAVE

*HTLV-1; Mielopatía Asociada a HTLV-I; Paraparesia Espástica; Retrovirus*

---

<sup>1</sup> Estudiante Medicina, Universidad del Cauca. Popayán, Colombia.

<sup>2</sup> MD. Neurólogo clínico, Internista del Hospital Universitario San José. Departamento de Medicina Interna, Universidad del Cauca, Popayán, Colombia.

<sup>3</sup> Doctora en Ciencias Biológicas con énfasis en Biología molecular. Departamento de Patología, Universidad del Cauca, Popayán, Colombia.

<sup>4</sup> Magíster en Ciencias Biomédicas con énfasis en Bioquímica y Fisiología Celular. Departamento de Patología, Universidad del Cauca, Popayán, Colombia.

<sup>5</sup> Grupo de Investigación en Inmunología y Enfermedades Infecciosas, Facultad de Ciencias de la Salud, Universidad del Cauca, Popayán, Colombia.

Correspondencia: Diana Lorena Mora Obando; dilmo309@hotmail.com

Recibido: abril 4 de 2016

Aceptado: julio 13 de 2016

Cómo citar: Rivera-Caldón CC, López-Valencia D, Zamora-Bastidas TO, Dueñas-Cuéllar RA, Mora-Obando DL. Infección por el virus linfotrópico humano de células T tipo 1 (HTLV-1) y paraparesia espástica. Avances y diagnóstico 35 años después de su descubrimiento. *Iatreia*. 2017 Abr-Jun;30(2):146-159. DOI 10.17533/udea.iatreia.v30n2a04.

## SUMMARY

### Human T-lymphotropic virus type 1 (HTLV-1) infection and spastic paraparesis. Advances and diagnosis 35 years after its discovery

Human T-lymphotropic virus type 1 (HTLV-1) causes disorders such as chronic inflammatory progressive myelopathy, which is known as HTLV-1 associated myelopathy (MAH), characterized by spastic paraparesis symptoms. Originally, the virus was reported in tropical zones and is currently distributed in different regions of the world. HTLV-1 can be transmitted both horizontally and vertically, and remains latent in patients; between 1 % and 5 % of those infected develop adult T cell leukemia/lymphoma (LTA) and 3 % to 5 %, MAH. This review, carried out through systematic search of databases, compiles the most outstanding information about this retrovirus and the spastic paraparesis, provides basic knowledge on the disease, illustrates an unknown health problem and creates the need for early diagnosis in order to stop the chain of viral infection and prevent its silent propagation among the population.

## KEY WORDS

*HTLV-1; MAH; Retrovirus; Spastic Paraparesis*

## RESUMO

### Infecção pelo vírus linfotrópico humano de células T tipo 1 (HTLV-1) e paraparesia espástica. Avanços e diagnóstico depois de 35 anos do seu descobrimento

O vírus linfotrópico humano tipo 1 (HTLV-1) gera transtornos como a mielopatia inflamatória crônica e progressiva conhecida como mielopatia associada ao HTLV-1 (MAH), caracterizada por um quadro clínico de paraparesia espástica. Inicialmente, o vírus foi reportado em zonas tropicais e atualmente está presente em diferentes regiões do mundo. O HTLV-1 se pode transmitir tanto horizontal como verticalmente e permanecer latente nos pacientes; calcula-se que de 1% a 5% dos infectados desenvolvem leucemia/linfoma de células T no adulto (LTA) e de 3% a 5%, MAH. Esta revisão, por meio da pesquisa sistemática em bases de dados, é uma compilação da informação mais sobresaliente sobre este retrovírus e a paraparesia espástica,

aporta ao conhecimento básico da doença, difunde um problema de saúde pouco conhecido e gera a necessidade de fazer um diagnóstico precoce com o fim de intervir na cadeia de transmissão do vírus e evitar a sua propagação silenciosa na população.

## PALABRAS CHAVE

*HTLV-1; Mielopatia Associada ao HTLV-1; Paraparesia Espástica; Retrovirus*

## INTRODUCCIÓN

El virus linfotrópico humano tipo 1 (HTLV-1), se clasifica dentro de la familia *Retroviridae* debido a su estructura genómica, y está catalogado como un oncovirus por su patogenicidad (1). Fue aislado por Poiesz y colaboradores a partir de células T malignas presentes en personas que padecían un tipo de neoplasia conocida como linfoma cutáneo de células T (2). Actualmente la infección por el virus, que aún carece de tratamiento específico, afecta globalmente al menos a 5 a 10 millones de personas y se distribuye por todas las latitudes del mundo incluso países no endémicos, como resultado de la inmigración de portadores procedentes de zonas endémicas y de habitantes nativos que tienen relaciones sexuales con ellos (3). Su período de incubación puede abarcar desde años hasta décadas y su transmisión ocurre por contacto sexual, transfusiones sanguíneas, uso compartido de agujas y de madre a hijo por la leche materna (4,5).

El virus invade principalmente los linfocitos T CD4+ y CD8+, generando trastornos como leucemia/linfoma de células T en el adulto (LTA) y una mielopatía inflamatoria crónica y progresiva conocida como mielopatía asociada al HTLV-1 (MAH), caracterizada por un cuadro clínico de paraparesia espástica simétrica y alteraciones vesicales, entre otra variedad de síntomas (6). Además de ser el agente etiológico de estos trastornos, el virus está relacionado con otras enfermedades, entre ellas, uveítis, tiroiditis, artritis, síndrome de Sjögren, cistitis crónica, polimiositis, carcinoma, tuberculosis, estrongiloidiasis. En el caso de estas dos últimas la relación se basa en que el virus produce cierto grado de inmunosupresión (7,8).

No todas las personas infectadas por el retrovirus desarrollan procesos patológicos: entre 1 % y 5 % de

ellas desarrollan LTA y entre 3 % y 5 %, MAH; las demás permanecen como portadores asintomáticos por el resto de la vida (9,10). Sin embargo, en zonas endémicas como en el departamento del Cauca, la mayoría del personal de la salud desconoce la existencia de este virus, que puede llegar a ser mortal, pero es infrecuente y de difícil diagnóstico, además de que su sintomatología se puede confundir fácilmente con la de otros procesos neurológicos. Con esta revisión se pretende compilar la información más sobresaliente acerca del virus HTLV-1 y su manifestación neurológica más común, la paraparesia espástica, con el fin de ampliar el conocimiento sobre los aspectos básicos de esta enfermedad, contribuir a la difusión de un problema de salud poco conocido y de esta manera evitar que el virus pase inadvertido en la población.

## HISTORIA

En 1980, HTLV fue el primer retrovirus humano descubierto, aislado de un paciente con linfoma cutáneo de células T (2). En 1982, Yoshida y colaboradores (11) identificaron un virus tipo C como causa de una enfermedad previamente descrita en 1977 en Japón, conocida como leucemia de células T en el adulto (LTA); tiempo después se demostró que este virus y el HTLV tenían secuencias genómicas idénticas, por lo que recibió el nombre de "HTLV tipo 1" y su enfermedad asociada "leucemia/linfoma de células T en el adulto" (12). Posteriormente, se describieron tres tipos más de HTLV, de los cuales HTLV-1 y HTLV-2 se conocen como agentes etiológicos de enfermedades en seres humanos, mientras que HTLV-3 y HTLV-4 se han asociado con enfermedades en animales (13,14). En la isla de Martinica en el Caribe, al estudiar pacientes que presentaban "paraparesia espástica tropical" (PET), Gessain y colaboradores (15) encontraron en 1985 anticuerpos para HTLV-1. Un año después, investigadores japoneses reportaron la asociación del virus con un trastorno similar al que denominaron "mielopatía asociada al HTLV-1" (MAH) (16), lo que generó cierta confusión en el momento de usar los términos PET y MAH, razón por la cual la Organización Mundial de la Salud (OMS) recomendó utilizar los nombres PET/MAH (en español) o TSP/HAM (en inglés) para los dos síndromes (17). En años recientes se ha demostrado que el virus no solo afecta las regiones tropicales por

lo que la sigla PET no es totalmente adecuada y se recomienda el uso de la sigla MAH.

## EPIDEMIOLOGÍA

El HTLV es de origen africano, se cree que en el pasado fue transmitido desde primates infectados a seres humanos no infectados (18). Paulatinamente se diseminó a nivel global, como resultado del tráfico viral causado por las migraciones humanas desde zonas con alta prevalencia a otras de prevalencia baja o nula; actualmente de 5 a 10 millones de personas están afectadas por el virus, con excepción de la Antártida y el Polo Norte (19,20). Las zonas endémicas del virus son las regiones intertropicales de África (Guinea, Zaire, Gabón), el sur de Japón, la cuenca del Caribe, áreas localizadas de Irán, Melanesia, Australia y países de Sudamérica: Perú, Chile, Brasil y Colombia (20,21).

Se considera que las tasas de prevalencia del virus en Japón son las más altas del mundo: se calcula que había un total de 1,08 millones de portadores virales en la población general entre los años 2006 y 2007 (22). En África, la prevalencia es de 0,2 % en algunas regiones del Este y alcanza más del 25 % en la región central; Gabón es el principal foco endémico del continente africano (23). Europa ha reportado casos en Francia, Reino Unido, Rumania y España; en este último país se informaron 253 casos de HTLV-1 hacia finales del año 2013 (20,24). Con respecto a Sudamérica, se han informado casos en Brasil, Perú, Venezuela, Argentina y Colombia, y es más frecuente encontrarlo en personas con raíces africanas o en poblaciones indígenas (25-28).

En Colombia, Zaninovic describió en 1981 el caso de un paciente con PET en la región de Tumaco (Nariño) (17). Aunque inicialmente esta enfermedad fue considerada como una treponematosi, en 1988 se la asoció con la infección por HTLV-1 y se calculó una prevalencia inicial del 0,098 % del virus en dicha región (29). Posteriormente, en el Cauca (1991) (30) se describieron dos casos de pacientes procedentes de la región andina de Belalcázar con una mielopatía de evolución lenta e invalidante; estos casos fueron los primeros informados en la población indígena, demostrando que la PET no necesariamente es prevalente en zonas costeras.

Hasta el momento, la distribución del virus en Colombia varía considerablemente de una zona geográfica a otra, afecta a personas de todas las razas y condiciones sociales, y se calcula que la prevalencia varía entre 7,5 % y 10 % en las zonas costeras del Pacífico (31). Se han informado casos en los siguientes departamentos: Nariño, Cauca, Cundinamarca, Amazonas, Putumayo, Antioquia, Valle del Cauca, Córdoba y Risaralda, y en poblaciones indígenas como los embera (17,19,32-39).

Entre 2010 y 2014 se informaron 7 casos de HTLV-1 en las regiones de Nariño, Putumayo, Valle del Cauca, Risaralda y Caribe. Los más recientes han sido los tres casos reportados por Ruiz y Ramírez (2013) en el municipio de Salahonda (Nariño) (19,35,37,40). Pese a las cifras mostradas anteriormente, existen regiones donde no se han llevado a cabo estudios epidemiológicos del virus, lo que ha limitado el conocimiento de su prevalencia.

## MEDIOS DE TRANSMISIÓN

A diferencia de otros retrovirus como el VIH, el HTLV-1 es menos infeccioso y su transmisión suele requerir el contacto directo entre células (41); se transfiere mediante aquellas que contienen el provirus y con algunas excepciones por viriones libres (1). Se han descrito cuatro vías de transmisión: vertical (madre a hijo), por transfusiones sanguíneas, por contacto sexual y por el uso compartido de agujas, especialmente en usuarios drogodependientes intravenosos (42).

La transmisión vertical ocurre principalmente por la leche materna, en cuyo caso el riesgo de infección para los niños nacidos de madres seropositivas para el virus depende de factores como la carga proviral en la leche materna, la duración de la lactancia materna (más de seis meses), la edad de la madre y la concordancia del alelo del complejo mayor de histocompatibilidad HLA (antígenos leucocitarios humanos) clase 1 entre la madre y el hijo (43,44). De acuerdo con diversos estudios en poblaciones endémicas, la tasa total de transmisión vertical es mayor del 25 % (45) y la transmisión durante la gestación o en el parto ocurre en menos del 5 % de los hijos de madres infectadas (5). Se calcula que el riesgo de infección del virus por transfusiones de sangre contaminada es del 50 % al

70 %, y que disminuye cuando la sangre se mantiene almacenada por más de una semana (44,46).

Respecto a la transmisión por contacto sexual, se considera que la infección es más prevalente en mujeres, ya que es alta la probabilidad de transmisión de hombre a mujer, debido a que hay mayor población viral en el semen, donde el virus se replica más rápido. Sin embargo, el riesgo de transmisión de mujer a hombre aumenta si este último presenta úlceras en el pene como consecuencia de enfermedades de transmisión sexual como sífilis, herpes simple genital y linfogranuloma venéreo (19,41).

Varios países han adoptado medidas con el fin de evitar o disminuir el riesgo de infección por el virus. Japón les hace la prueba serológica para el virus a todas las mujeres lactantes y en caso de resultar positiva, se suspende la lactancia materna (47). En situaciones como esta, en Perú recomiendan suspenderla siempre y cuando la familia del lactante pueda garantizar una alimentación artificial adecuada y segura; de lo contrario, se sugiere mantener la lactancia por un período no mayor de seis meses (7). Esta medida ha tenido consecuencias positivas, ya que la prevalencia en la población de Okinawa (Japón) disminuyó de 9,1 % entre 1968 y 1970 a 7,8 % entre 1981-1984 y a 6,3 % entre 1996 y 1998 (47), lo cual demuestra que esta medida es efectiva y puede regular en parte la incidencia del virus en regiones endémicas.

## VIRUS LINFOTRÓPICO HUMANO TIPO 1 (HTLV-1)

El HTLV-1 es un retrovirus tipo C clasificado en el género *Deltaretrovirus* perteneciente a la subfamilia *Orthoretrovirinae*, al que se le han demostrado propiedades oncogénicas (48). Posee una estructura redondeada, envuelta por una bicapa proteolipídica equipada con glicoproteínas virales transmembrana (gp21) y proteínas de superficie (gp46) (5). Su cápside tiene forma icosaédrica y su nucleocápside tiene aproximadamente 100 nm de diámetro; esta última alberga proteínas como p19, p24 y p15, que a su vez encierran el componente enzimático (integrasas, transcriptasa inversa y proteasas) del virus (5,49). Su genoma está constituido por dos cadenas simples de ARN, de polaridad positiva, formadas por 9032 nucleótidos aproximadamente, que incluyen genes

como *gag*, *pro*, *pol* y *env*, que codifican para diversas proteínas esenciales para el funcionamiento viral (50,51). El gen *gag*, por ejemplo, codifica para diversas proteínas de la nucleocápside (p15, p19 y p25); el gen *pro* codifica para la enzima proteasa viral; el gen *env* codifica para las glicoproteínas gp21 y gp46 y el gen *pol* codifica para las enzimas integrasa, proteasa y transcriptasa reversa (50,51).

Además, el virus presenta una región adicional llamada pX, encargada de codificar para proteínas reguladoras como Tax (p40), Rex (p27) y HBZ, implicadas en los procesos de infección, persistencia y proliferación virales, y otras proteínas estructurales como p12, p13, p21 y p30 (48).

## MECANISMO DE ACCIÓN

El virus tiene como principal blanco de infección los linfocitos T CD4+, aunque también es capaz de infectar linfocitos T CD8+, células B, células dendríticas y células sinoviales (51). Cuando ocurre la infección de células T CD4+, en su fase inicial o asintomática el HTLV-1 induce la activación de las células T CD8+, hecho que lleva a dos eventos: disminución del número de células infectadas y elevación de las citocinas proinflamatorias (44). La infección de estas células, con excepción de las dendríticas, se da por un mecanismo conocido como "contacto célula-célula" o "sinapsis viral" mediante el cual se dispone un área de contacto de aproximadamente 26 nm entre ambas células, generando una ruta que permite la transferencia de viriones libres desde la matriz extracelular de la célula infectada hacia la matriz extracelular de la célula sana (52,53). En las células dendríticas los viriones libres entran directamente a la matriz extracelular de la célula sana (53).

Algunos viriones entran al citoplasma de la célula huésped, donde se produce la transcripción del ARN genómico viral en una cadena doble de ADN, que se integra de modo aleatorio al genoma del huésped (51,54). De esta manera, el virus toma el control celular, genera un aumento del número de copias del genoma viral (proceso que se mantiene por la expansión clonal de linfocitos T) y promueve la expresión de genes reguladores virales como *tax*, *rex*, *HBZ*, entre otros (51,55). Receptores como el transportador

de glucosa 1 (GLUT-1), la neuropilina-1 (NRP-1) y el proteoglicano heparán sulfato están implicados en el proceso de unión y entrada del virus a la célula huésped (54).

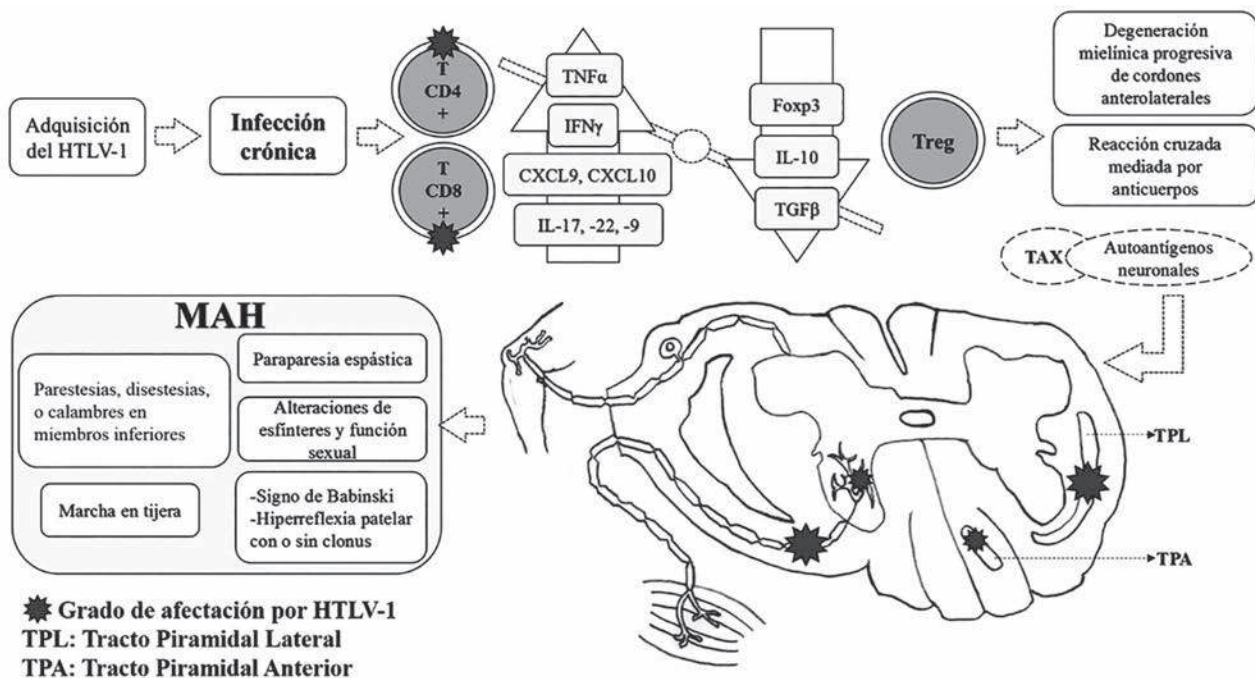
El papel que cumple el gen *tax* ha sido clave para mejorar la comprensión de la patogénesis, ya que activa el factor nuclear  $\kappa\beta$  (NF- $\kappa\beta$ ) y la transcripción de genes involucrados en el crecimiento y proliferación virales, e inhibe la apoptosis por supresión de las proteínas p16 y p53 y la degradación de la proteína del retinoblastoma (Rb), siendo capaz de iniciar procesos que conducen a la aparición de LTA (51,56). Las células infectadas por el virus que expresan el gen *tax* son blanco del sistema inmune; sin embargo, después de los estados iniciales de infección, el virus es capaz de detener la producción de *tax* y de esta manera evadir el sistema inmune (57).

La proteína HTLV-1 *Basic Leucine Zipper factor* (HBZ) estimula la proliferación celular a través del E2F-1 y permite el avance sobre el punto de control G1/S del ciclo celular, lo que lleva a la transformación maligna en LTA (48,58). Esta proteína también suprime la expresión del gen *tax*, facilitando la evasión de las células infectadas por el HTLV-1 frente al efecto citotóxico de las células T CD8+ (48,51,58).

En el individuo infectado, el HTLV-1 induce la producción de citocinas neurotóxicas (TNF- $\alpha$ , IFN- $\gamma$ , IL-2) y quimiocinas (CXCL9, CXCL10) que pueden lesionar lenta y silenciosamente los segmentos medulares comprometidos (51,59). De igual manera, las células T reguladoras (Treg) infectadas disminuyen de forma drástica la expresión del factor regulador de transcripción Foxp3 y de citocinas antiinflamatorias (IL-10 y TGF- $\beta$ ) afectando su función (51) (figura 1).

Se han reconocido otras subpoblaciones de células T en los segmentos medulares afectados por HTLV-1: células Th17 productoras de IL-17 e IL-22, y células Th9 productoras de IL-9, citocina promotora de la proliferación celular e inhibidora de la apoptosis, funciones que podrían favorecer y prolongar la inflamación y la degeneración tisular relacionadas con la infección crónica (51). Niveles elevados de IL-17 en pacientes infectados por HTLV-1 están involucrados en la estimulación y la prolongación del proceso inmunopatológico de la MAH (51) (figura 1).





**Figura 1. Patogénesis del HTLV-1 en la MAH.** Luego de la infección primaria, el HTLV-1 promueve una serie de fenómenos inflamatorios que favorecen el aumento de los niveles de las citocinas TNF- $\alpha$ , IFN- $\gamma$  e IL-17, y la disminución del factor de transcripción Foxp3 y de las citocinas IL-10 y TGF- $\beta$ , por parte de los Treg. De esta manera, se desarrolla una respuesta inflamatoria por reacción cruzada contra los autoantígenos neuronales, gracias a su similitud con la proteína viral Tax. La afectación de los cordones medulares en uno o más segmentos determina la aparición de las manifestaciones clínicas características de la MAH

## MIELOPATÍA ASOCIADA AL HTLV-1 (MAH)

### Patogenia

Se ha descrito, como posible mecanismo patogénico de la MAH, la proliferación espontánea que surge en los linfocitos T CD4+ y CD8+ infectados por el virus HTLV-1, los cuales, por razones desconocidas, atraviesan la barrera hematoencefálica (BHE) y entran al sistema nervioso central, donde producen citocinas proinflamatorias como IFN- $\gamma$  y TNF- $\alpha$ , desencadenando un proceso inflamatorio que termina con la degeneración axomiélica en los cordones anterolaterales de la médula espinal torácica y/o lumbar (51,60). Además, se sugiere la existencia de antígenos virales similares a antígenos propios de las células gliales; como resultado, los linfocitos T infectados atraviesan la BHE, atacan las células gliales y producen una respuesta autoinmune con inflamación y daño en el sistema nervioso (61) (figura 1).

La respuesta del individuo contra el HTLV-1 depende esencialmente de su sistema inmune. Se han encontrado polimorfismos genéticos que modulan la expresión de alelos HLA, como el HLA-DRB1, que se expresa altamente en pacientes con MAH (59). En contraste, se ha descrito que existe un factor protector dado por los alelos HLA-A y HLA-C $\omega$ , que se asocian a una carga proviral menor en individuos asintomáticos, lo que determina menor susceptibilidad a desarrollar MAH (44).

### Cuadro clínico, evolución y diagnóstico diferencial

La paraparesia espástica asociada al HTLV-1 se clasifica como un trastorno neurológico de la motoneurona superior de causa exógena, inflamatorio y desmielinizante, que afecta principalmente la médula espinal y el cerebro. Se considera la manifestación neurológica más común del HTLV-1 y se presenta por

lo general en personas mayores de 40 años, aunque se han reportado casos desde los 20 años; afecta en mayor proporción a mujeres que a hombres de todas las razas y condiciones sociales (28,37). Se inicia como una mielopatía de forma lenta, silenciosa y progresiva, caracterizada principalmente por lesiones del tracto piramidal, con menor afectación de las columnas posteriores (propiocepción y vibración) y de las columnas laterales medulares (dolor y tacto superficial) (54).

Los pacientes aquejan ciertos signos y síntomas que son comunes e inespecíficos. Algunos de ellos podrían ser considerados prodrómicos de la enfermedad tales como: parestesias, disestesias, sensación quemante o calambres en los miembros inferiores y alteraciones de los esfínteres y de la función sexual. Estos dos últimos pueden anteceder muchos años a la paraparesia, e incluyen aumento de la frecuencia miccional, nicturia, incontinencia urinaria, intestino neurogénico y disfunción eréctil (40,60,62). Concomitante o posteriormente, se presentan dolor en la región lumbar en 70 % de los pacientes, ataxia cerebelosa (5 % a 20 %) y disminución de la fuerza con espasticidad progresiva en ambos miembros inferiores (paraparesia espástica) en 97,8 % de los casos aproximadamente, conservando por lo general la fuerza en los miembros superiores (40,63). La debilidad e hipertonia musculares se inician de forma asimétrica en una pierna, pero con el paso del tiempo hay compromiso de la otra, y es posible encontrar mioclonías en una o ambas piernas (54). Esta debilidad aumenta progresivamente, y en la mayoría de los casos aparece marcha espástica o en tijera, en la que los pacientes caminan con las rodillas en aducción y los pies en abducción, cruzándose las rodillas alternadamente a medida que avanzan con dificultad. El deterioro de la marcha puede evolucionar hasta llegar al punto en que se vuelve incapacitante y el paciente debe hacer uso de objetos que le ayuden a desplazarse, tales como bastones, muletas y caminadores. Finalmente, cerca de un tercio de los pacientes terminan en silla de ruedas y cerca de la mitad requieren prótesis para deambular (19,37).

El examen neurológico no muestra alteraciones en la esfera mental ni en los nervios craneales; sin embargo, también se puede presentar hiperreflexia patelar y aquiliana con o sin clonus y signo de Babinski o sus sucedáneos, de forma bilateral (19,37). Se ha

informado que hasta 33 % de los pacientes pueden desarrollar algún déficit motor en las extremidades superiores, y en algunas ocasiones se encuentra el signo de Hoffman (54,60). Los trastornos sensitivos son mínimos e incluyen hipoestesias distales en las extremidades, raramente a nivel torácico y lumbar, así como hipopalestesia y alteraciones en la propiocepción en los tobillos y pies (54,63). Tanajura y colaboradores (64) observaron en 2015 el desarrollo de signos y síntomas neurológicos hasta en 30 % de los infectados asintomáticos en una cohorte seguida por 8 años, reafirmando también la alta frecuencia de presentación de síntomas urinarios. El progreso de la enfermedad suele ser de varios meses a años, pero en algunos pacientes el comienzo es agudo seguido de rápido deterioro de la condición clínica, que en 10 % a 20 % de los casos puede llevar a alteraciones graves de la marcha durante los primeros tres meses. Esta rápida evolución clínica ocurre generalmente en pacientes mayores de 60 años (54,65).

En un estudio llevado a cabo en 2006 por Olindo y colaboradores (66), se calculó que el tiempo que transcurre desde el inicio de la enfermedad hasta que el paciente comienza a usar bastón, caminador o silla de ruedas es de 6, 13 y 21 años, respectivamente. Otras complicaciones asociadas a la MAH pueden incluir retención urinaria, infecciones urinarias recurrentes, falla renal, alteraciones del aparato respiratorio, coinfecciones con *Strongyloides stercoralis*, VIH y neumonías (8).

El diagnóstico diferencial incluye una amplia variedad de trastornos cuya presentación clínica se puede confundir fácilmente con la MAH. Estos trastornos incluyen, entre otros: esclerosis lateral primaria, esclerosis múltiple, síndromes meníngeos, síndrome del cono medular, esclerosis lateral amiotrófica, infección por VIH y polimiositis (67,68). La polimiositis forma parte de las miopatías inflamatorias asociadas al HTLV-1 de las que se han reportado varios casos (69-72); puede aparecer sola o como una complicación tardía de la MAH y es un diagnóstico importante para tener en cuenta en pacientes con MAH que desarrollen un patrón de debilidad muscular más proximal, mialgias y concentraciones elevadas de creatina fosfoquinasa (CPK); a diferencia de la polimiositis idiopática, esta tiene un curso más prolongado con

resistencia a la terapia con esteroides (69,72). Araújo y colaboradores (68) establecieron en 2009 una clasificación de los trastornos en los que consideran obligatoria la búsqueda de HTLV-1: polimiositis, infección por VIH y esclerosis múltiple; y de aquellos en los que es aconsejable su búsqueda: síndrome del cono medular, miositis por cuerpos de inclusión y esclerosis lateral amiotrófica.

## DIAGNÓSTICO CLÍNICO Y MOLECULAR

El diagnóstico del HTLV-1 se hace mediante la detección de anticuerpos específicos contra el virus tanto en sangre como en líquido cefalorraquídeo (LCR), utilizando ensayos de tamizaje como el inmunoensayo ligado a enzimas (ELISA) (73). En cuanto a este, si el primer resultado es reactivo, se recomienda repetir la prueba; si el segundo también lo es, la muestra se considera verdaderamente positiva. La desventaja de la prueba de ELISA es que no permite distinguir entre los subtipos de HTLV (7). Esta dificultad en la identificación de los subtipos virales se debe a que los virus HTLV-1/HTLV-2 presentan homología del 60 % de su genoma (6); por tanto, es necesario hacer la prueba de Western Blot (Wb), que confirma la infección y define el resultado para anticuerpos contra HTLV-1/2 (73). En caso de que tanto el ELISA como el Wb den resultados indeterminados, se recomienda hacer la prueba de reacción en cadena de la polimerasa anidada (n-PCR) para confirmar si el HTLV es tipo 1 o 2 (28).

El HTLV-1 es un virus que casi nunca sale de las células humanas. Por eso, a diferencia del VIH, la carga viral del HTLV-1 en plasma es indetectable. Sin embargo, la carga proviral, que corresponde al porcentaje de células mononucleares de sangre periférica (PBMC, por la sigla en inglés) que contienen ADN del HTLV-1 en su genoma, es una alternativa para medir la cantidad del virus y se la considera uno de los mejores marcadores biológicos que pueden predecir tanto el riesgo de inicio de la PET, como la progresión de su incapacidad (7,44,60,61). Otra muestra que se puede estudiar es el LCR, donde la carga proviral es mucho más alta que en las PBMC; se encuentran valores que oscilan entre 1131-6040 y 254-3841 copias/10<sup>4</sup> células, respectivamente (54,61).

La carga proviral se considera baja si la proporción de PBMC infectadas es menor del 1 %, y elevada si es

mayor del 5 % (74). Se ha observado que en pacientes con cargas provirales elevadas se presenta una progresión más rápida de los síntomas que en aquellos con cargas provirales bajas, posiblemente porque aumenta la proliferación o la migración de las células T infectadas hacia el SNC (60). Existen casos de personas infectadas con el virus que presentan cargas provirales elevadas y, sin embargo, nunca desarrollan la enfermedad, lo que sugiere la existencia de factores adicionales relacionados con la patogénesis del HTLV-1, que deben ser investigados (75).

La OMS publicó en 1989 un reporte que resume las manifestaciones clínicas mencionadas y presenta otras que se pueden encontrar en el transcurso de la enfermedad (76). Estos criterios, aunque se siguen usando en gran medida, presentan algunos defectos importantes principalmente porque involucran síntomas de muchos síndromes en uno solo; además, los pacientes rara vez se presentan con todas las manifestaciones neurológicas principales (61). Con el fin de complementar los criterios de la OMS, De Castro-Costa y colaboradores (77) diseñaron una nueva guía de diagnóstico de la MAH, definiendo el diagnóstico como “definitivo”, “probable” y “posible” (para más información, ver el artículo original).

Los estudios de laboratorio muestran títulos positivos de anticuerpos anti-HTLV-1 tanto en LCR como en sangre (37). Los resultados de los análisis del LCR pueden ser normales o revelar bandas oligoclonales de IgG y aumento de la síntesis intratecal de anticuerpos anti HTLV-1, niveles normales de glucosa, pleocitosis mononuclear, hiperproteorraquia que oscila entre 50-210 mg/dL y elevación de los niveles de citocinas como TNF- $\alpha$ , IL-6 e INF- $\gamma$  (54,61). El recuento de leucocitos en sangre es normal; sin embargo, se evidencian linfocitos atípicos llamados “linfocitos en flor” que se consideran como un signo patognomónico de la infección por HTLV-1; representan el 1 % del total de leucocitos, razón por la cual se los debe buscar cuidadosamente (54). Además, por razones desconocidas, en 40 % a 60 % de los casos se pueden presentar falsos positivos en pruebas como VDRL (*Venereal Disease Research Laboratory*) sin que esto signifique que el daño medular sea causado por *Treponema pallidum* (63).



## TRATAMIENTO

La terapia probada hasta la fecha ha sido amplia, pero con éxito limitado; en su mayor parte se ha enfocado en reducir los niveles de carga proviral. Fármacos antirretrovirales como zidovudina, lamivudina y raltegravir no muestran eficacia antiviral en ensayos clínicos; pese a que se observa inhibición de la replicación viral *in vitro*, los resultados *in vivo* no muestran mejoría clínica ni reducción de la carga proviral (78-80). Esto podría explicarse por los escasos ciclos continuos de replicación viral en la mayoría de los portadores, lo que favorecería probablemente el escape del virus del mecanismo de acción de estos fármacos, el cual utiliza la división de la célula huésped como forma alternativa de replicación (81,82).

Por otro lado, con los corticosteroides orales (prednisona) o intravenosos (metilprednisolona) se han logrado beneficios a corto plazo, particularmente en la fase inicial de la enfermedad, cuando la inflamación predomina sobre la desmielinización; sin embargo, emplearlos en dosis altas causa efectos secundarios tempranos y tardíos, por lo que no se recomienda su uso a largo plazo (8). El ácido valproico también ha demostrado ser capaz de reducir la carga proviral y bloquear la expresión de HBZ, contrarrestando la estimulación de *tax* y con ello la replicación viral; no obstante, uno de los efectos adversos es la generación de radicales libres, por lo que se sugiere acompañarlo con antioxidantes (83,84).

Otras opciones terapéuticas son las siguientes: danazol, pentoxifilina, anticuerpos monoclonales, plasmaféresis, azatioprina, ciclosporina e interferones, algunos de ellos con buenos resultados, pero con varias limitaciones por lo que aún se debate su uso (8,44,54,85). En 2015 Boostani y colaboradores (86) obtuvieron resultados promisorios con una terapia triple consistente en dosis de 180 microgramos de IFN- $\alpha$  una vez a la semana, 10-20 mg/kg/día de ácido valproico y 5 mg/día de prednisolona durante 6 meses. Se observó una disminución notable de la carga proviral, así como de los títulos de anticuerpos anti-HTLV-1, la expresión de *HBZ* y de *tax*, y un mejoramiento significativo en las alteraciones motoras y la espasticidad después de los 6 meses de tratamiento, sin reportar efectos adversos (86). Terapias novedosas con prosultiamina (derivada de la vitamina B1) y

mogamulizumab (anticuerpo monoclonal) son bastante esperanzadoras, pero aún se encuentran en investigación (82,87). Por el momento, el tratamiento es sintomático y rehabilitador, enfocado en el control de la espasticidad, el dolor neuropático y las alteraciones de los esfínteres (61,67).

## CONCLUSIONES Y PERSPECTIVAS FUTURAS

La paraparesia espástica es una enfermedad que se ha ido expandiendo mundialmente tanto a regiones tropicales como no tropicales. En Colombia, los antecedentes de la presencia del HTLV-1 en la región Pacífica y su gran endemicidad en departamentos cercanos al Cauca, reflejan la necesidad de convertir la sospecha y detección del HTLV-1 en un evento de registro obligatorio en todas las instituciones de salud del país. Para ello será indispensable registrar estadísticamente los casos del virus en la región; de gran utilidad serán las cifras aportadas por los bancos de sangre que acaten la resolución 000437 del 2014 promulgada por el Ministerio de Salud y Protección Social (88), y a mediano plazo crear estrategias para el control de la infección. Lo anterior se convertiría en la línea basal para generar acciones de prevención que promuevan el reconocimiento de la enfermedad por la población, a fin de intervenir en la cadena de transmisión del virus. En este sentido, de acuerdo con la literatura revisada, y basándose en el hecho de que el virus se transmite de madre a hijo a través de la leche materna, resultaría adecuado implementar la detección de anticuerpos para HTLV-1 como parte del control prenatal en regiones endémicas del país, tal y como lo han hecho otros países suramericanos.

Por otra parte, a pesar de los resultados promisorios de algunas terapias, en la actualidad no existe un tratamiento eficaz acordado internacionalmente para la MAH. Esto podría explicarse en parte, por las limitaciones encontradas en los ensayos clínicos como las siguientes: pequeño tamaño de muestra, escaso tiempo de seguimiento de los pacientes, dificultad para reclutar pacientes en fases tempranas de la enfermedad, falta de ensayos clínicos aleatorizados y poco interés de la industria farmacéutica y de los países desarrollados en este tipo de enfermedad.

## CONFLICTOS DE INTERESES

Ninguno que declarar

## REFERENCIAS BIBLIOGRÁFICAS

1. Vásquez P. HTLV-I (Human T-cell lymphotropic virus), algo que decir? *Rev Chil Infect.* 2003;20(Supl 1):S34-7. DOI 10.4067/S0716-10182003020100005.
2. Poiesz BJ, Ruscetti FW, Reitz MS, Kalyanaraman VS, Gallo RC. Isolation of a new type C retrovirus (HTLV) in primary uncultured cells of a patient with Sézary T-cell leukaemia. *Nature.* 1981 Nov;294(5838):268-71.
3. Einsiedel L, Spelman T, Goeman E, Cassar O, Arundell M, Gessain A. Clinical associations of Human T-Lymphotropic Virus type 1 infection in an indigenous Australian population. *PLoS Negl Trop Dis.* 2014 Jan;8(1):e2643. DOI 10.1371/journal.pntd.0002643.
4. Ijichi S, Osame M. Human T lymphotropic virus type I (HTLV-I)-associated myelopathy/tropical spastic paraparesis (HAM/TSP): recent perspectives. *Intern Med.* 1995 Aug;34(8):713-21.
5. Verdonck K, González E, Van Dooren S, Vandamme AM, Vanham G, Gotuzzo E. Human T-lymphotropic virus 1: recent knowledge about an ancient infection. *Lancet Infect Dis.* 2007 Apr;7(4):266-81.
6. Nascimento O, Marques W. Human T-cell leukemia virus (HTLV)-associated neuropathy. In: Said G, Krup C, editors. *Handbook of clinical neurology.* 3<sup>a</sup> ed. Netherlands: Elsevier; 2013. p. 531-41.
7. Gotuzzo Herencia E, González Lagos E, Verdonck Bosteels K, Mayer Arispe E, Ita Nagy F, Clark Leza D. Veinte años de investigación sobre HTLV-1 y sus complicaciones médicas en el Perú: Perspectivas generales. *Acta Méd Peruana.* 2010 Jul-Sep;27(3):196-203.
8. Martin F, Taylor GP, Jacobson S. Inflammatory manifestations of HTLV-1 and their therapeutic options. *Expert Rev Clin Immunol.* 2014 Nov;10(11):1531-46. DOI 10.1586/1744666X.2014.966690.
9. Murphy EL, Hanchard B, Figueroa JP, Gibbs WN, Lofers WS, Campbell M, et al. Modelling the risk of adult T-cell leukemia/lymphoma in persons infected with human T-lymphotropic virus type I. *Int J Cancer.* 1989 Feb;43(2):250-3.
10. Kaplan JE, Osame M, Kubota H, Igata A, Nishitani H, Maeda Y, et al. The risk of development of HTLV-I-associated myelopathy/tropical spastic paraparesis among persons infected with HTLV-I. *J Acquir Immune Defic Syndr.* 1990;3(11):1096-101.
11. Yoshida M, Miyoshi I, Hinuma Y. Isolation and characterization of retrovirus from cell lines of human adult T-cell leukemia and its implication in the disease. *Proc Natl Acad Sci U S A.* 1982 Mar;79(6):2031-5.
12. Gallo RC. The discovery of the first human retrovirus: HTLV-1 and HTLV-2. *Retrovirology.* 2005 Mar;2:17.
13. Carneiro-Proietti AB, Catalan-Soares BC, Castro-Costa CM, Murphy EL, Sabino EC, Hisada M, et al. HTLV in the Americas: challenges and perspectives. *Rev Panam Salud Publica.* 2006 Jan;19(1):44-53.
14. Calattini S, Chevalier SA, Duprez R, Bassot S, Froment A, Mahieux R, et al. Discovery of a new human T-cell lymphotropic virus (HTLV-3) in Central Africa. *Retrovirology.* 2005 May;2:30.
15. Gessain A, Barin F, Vernant JC, Gout O, Maurs L, Calender A, et al. Antibodies to human T-lymphotropic virus type-I in patients with tropical spastic paraparesis. *Lancet.* 1985 Aug;2(8452):407-10.
16. Osame M, Usuku K, Izumo S, Ijichi N, Amitani H, Igata A, et al. HTLV-I associated myelopathy, a new clinical entity. *Lancet.* 1986 May;1(8488):1031-2.
17. Zaninovic V, Moreno D, Payán C, Rodríguez A. A propósito de 5 casos de paraparesia espástica tropical en Puerto Tejada (Cauca). *Colomb Med.* 1997;28(2):123-9.
18. Van Dooren S, Salemi M, Vandamme AM. Dating the origin of the African human T-cell lymphotropic virus type-i (HTLV-I) subtypes. *Mol Biol Evol.* 2001 Apr;18(4):661-71.
19. Ruíz-Perea AA, Ramírez-Bejarano LE. Paraparesia Espástica Tropical / Mielopatía Asociada a HTLV (PET/MAH). Reporte de casos en el pacífico colombiano. *RFCS.* 2013;15(3):31-40.
20. Gessain A, Cassar O. Epidemiological Aspects and World Distribution of HTLV-1 Infection. *Front Microbiol.* 2012 Nov;3:388. DOI 10.3389/fmicb.2012.00388.
21. Proietti FA, Carneiro-Proietti AB, Catalan-Soares BC, Murphy EL. Global epidemiology of HTLV-I infection and associated diseases. *Oncogene.* 2005 Sep;24(39):6058-68.
22. Satake M, Yamaguchi K, Tadokoro K. Current prevalence of HTLV-1 in Japan as determined by screening

- of blood donors. *J Med Virol*. 2012 Feb;84(2):327-35. DOI 10.1002/jmv.23181.
23. Bertherat E, Makuwa M, Renaut A, Nabias R, Georges-Courbot MC. HIV-1, HTLV-I, and HTLV-II in a semiurban population in East Gabon. *J Acquir Immune Defic Syndr Hum Retrovirol*. 1998 Dec;19(4):430-2.
  24. de Mendoza C, Caballero E, Aguilera A, Pirón M, Ortiz de Lejarazu R, Rodríguez C, et al. HIV-2 and HTLV-1 infections in Spain, a non-endemic region. *AIDS Rev*. 2014 Jul-Sep;16(3):152-9.
  25. Viana GM, Nascimento Mdo D, de Oliveira RA, Dos Santos AC, Galvão Cde S, da Silva MA. Seroprevalence of HTLV-1/2 among blood donors in the state of Maranhão, Brazil. *Rev Bras Hematol Hemoter*. 2014;36(1):50-3. DOI 10.5581/1516-8484.20140013.
  26. Ita F, Mayer EF, Verdonck K, Gonzalez E, Clark D, Gutzuzo E. Human T-lymphotropic virus type 1 infection is frequent in rural communities of the southern Andes of Peru. *Int J Infect Dis*. 2014 Feb;19:46-52. DOI 10.1016/j.ijid.2013.10.005.
  27. León G, Quirós AM, López JL, Hung M, Díaz AM, Gonçalves J, et al. [Seropositivity for human T-lymphotropic virus types I and II among donors at the Municipal Blood Bank of Caracas and associated risk factors]. *Rev Panam Salud Publica*. 2003 Feb-Mar;13(2-3):117-23. Spanish.
  28. Biglione M, Berini C. Aportes y consideraciones sobre la infección por los virus linfotrópicos humanos T Humanos tipo 1 y 2 en Argentina. *Rev Argent Salud Pública*. 2013 Mar;4(14):32-7.
  29. Balcázar N, Sánchez G, García-Vallejo F. Sequence and phylogenetic analysis of human T cell lymphotropic virus type 1 from Tumaco, Colombia. *Mem Inst Oswaldo Cruz*. 2003 Jul;98(5):641-8. DOI 10.1590/S0074-02762003000500010.
  30. Zamora T, Lara Álvarez BA. Mielopatía HTLV-I. *Tríb Méd*. 1995 Jun;91(6):315-24.
  31. Salcedo-Cifuentes M, Domínguez M, García-Vallejo F. Epidemiología genómica y paraparesia espástica tropical asociada a la infección por el virus linfotrópico humano de células T tipo 1. *Rev Panam Salud Pública*. 2011;30(5):422-30.
  32. Martínez-Nieto O, Isaza-Ruget M, Rangel-Espinosa N, Morales-Reyes O. Seroprevalencia de Anticuerpos para Virus Linfotrópicos Humanos (HTLV I/II) en donantes de sangre de una Clínica de Bogotá, Colombia. 1999-2004. *Rev Salud Pública*. 2007;9(2):253-61.
  33. Blank A. Anticuerpos Anti-HTLV-I/II en una población del Amazonas colombiano. *Iatreia*. 2004;17(Supl 3):300-1.
  34. Díaz CJ, Valencia M. Manifestaciones cutáneas asociadas con el HTLV-1. *Rev Asoc Colomb Dermatol*. 2014 Ene;22(1):67-73.
  35. Medina EA, Orduz R, Morales OL, Martínez O, Baldión M, Isaza MA. Leucemia/linfoma T del adulto en pacientes infectados con HTLV-1: reporte de dos casos de Colombia. *Biomédica*. 2013;33(4):519-25. DOI 10.7705/biomedica.v33i4.1429.
  36. Quintana M, Villalobos J, Domínguez MC, Tamayo O, Vallejo-García F. Estudio de la seroprevalencia de la infección por los virus linfotrópicos humanos (HTLV) I y II en poblaciones del departamento de Córdoba, Colombia. *Colomb Med*. 2001;35(1):22-30.
  37. Rosero Solarte F, Aguirre Castañeda C, Rosero Solarte M, Orjuela Zuluaga DL, Rosero Solarte A. Paraparesia espástica tropical en un paciente con HTLV-I. *Neurolog Argent*. 2011 Oct-Dic;3(4):229-33. DOI 10.1016/j.neuarg.2011.04.003.
  38. Zamora T, Nemeth J, Zaninovic V. Paraparesia espástica tropical, artropatía inflamatoria crónica, lesión cerebral y carcinoma de vejiga en una paciente con HTLV-I. *Acta Neurol Colomb*. 2002 Mar;18(1):66-8.
  39. Arango C, Maloney E, Rugeles MT, Bernal E, Bernal C, Borrero I, et al. HTLV-I and HTLV-II coexist among the Embera and Inga Amerindians of Colombia. *J Acquir Immune Defic Syndr Hum Retrovirol*. 1999 Jan;20(1):102-3.
  40. Poveda-Jaramillo R, Pacheco Pacheco A, Martínez A. Paraparesia espástica tropical y anestesia: reporte de caso y revisión temática. *Rev Colomb Anestesiol*. 2012 May;40(2):162-6. DOI 10.1016/S0120-3347(12)70034-5.
  41. Sanhueza D, Ramírez E, Navarrete N, Santander E, Garmendia ML, Martínez MJ. Detección de virus linfotrópico de células T humano-I/II en pacientes con enfermedades de transmisión sexual de Santiago. *Rev Med Chile*. 2012 Oct;140(10):1239-44. DOI 10.4067/S0034-98872012001000001.
  42. Barcellos NT, Kreitchmann R, Fuchs SC. Comments on the brief report "Provirus load in breast milk and risk of mother-to-child transmission of human T lymphotropic virus type I". *J Infect Dis*. 2005 May;191(10):1780.

43. Biggar RJ, Ng J, Kim N, Hisada M, Li HC, Cranston B, et al. Human leukocyte antigen concordance and the transmission risk via breast-feeding of human T cell lymphotropic virus type I. *J Infect Dis*. 2006 Jan;193(2):277-82.
44. Carod-Artal FJ. Inmunopatogénesis y tratamiento de la mielopatía asociada al virus linfotrópico humano de células T (HTLV-I). *Rev Neurol*. 2009;48(3):147-55.
45. Ribeiro MA, Martins ML, Teixeira C, Ladeira R, Oliveira Mde F, Januário JN, et al. Blocking vertical transmission of human T cell lymphotropic virus type 1 and 2 through breastfeeding interruption. *Pediatr Infect Dis J*. 2012 Nov;31(11):1139-43. DOI 10.1097/INF.0b013e318263215e.
46. Gotuzzo E. Risk of transfusion-transmitted human T-cell lymphotropic virus-type I in Latin America. *Int J Infect Dis*. 2000;4(2):59-61.
47. Kashiwagi K, Furusyo N, Nakashima H, Kubo N, Kinukawa N, Kashiwagi S, et al. A decrease in mother-to-child transmission of human T lymphotropic virus type I (HTLV-I) in Okinawa, Japan. *Am J Trop Med Hyg*. 2004 Feb;70(2):158-63.
48. Boxus M, Willems L. Mechanisms of HTLV-1 persistence and transformation. *Br J Cancer*. 2009 Nov;101(9):1497-501. DOI 10.1038/sj.bjc.6605345.
49. Kannian P, Green PL. Human T Lymphotropic Virus Type 1 (HTLV-1): Molecular Biology and Oncogenesis. *Viruses*. 2010 Sep;2(9):2037-77. DOI 10.3390/v2092037.
50. García Vallejo F. Caracterización Molecular y Genómica del Proceso de Integración de Provirus del Virus Linfotrópico Humano (HTLV) Tipo I. *Rev Acad Colomb Cienc*. 2006 Jun;30(115):155-70.
51. Fuzii HT, da Silva Dias GA, de Barros RJ, Falcão LF, Quaresma JA. Immunopathogenesis of HTLV-1-associated myelopathy/tropical spastic paraparesis (HAM/TSP). *Life Sci*. 2014 May;104(1-2):9-14. DOI 10.1016/j.lfs.2014.03.025.
52. Jones KS, Green PL. Cloaked virus slips between cells. *Nat Med*. 2010 Jan;16(1):25-7. DOI 10.1038/nm0110-25.
53. Nejmeddine M, Bangham CR. The HTLV-1 Virological Synapse. *Viruses*. 2010 Jul;2(7):1427-47. DOI 10.3390/v2071427.
54. McKendall R. Neurologic disease due to HTLV-1 infection. In: Tselis G, Booss J, editors. *Handbook of Clinical Neurology*. 3<sup>a</sup> ed. Netherlands: Elsevier; 2014. p. 507-30.
55. Malbec M, Roesch F, Schwartz O. A new role for the HTLV-1 p8 protein: increasing intercellular conduits and viral cell-to-cell transmission. *Viruses*. 2011 Mar;3(3):254-9. DOI 10.3390/v3030254.
56. Tabakin-Fix Y, Azran I, Schavinsky-Khrapunsky Y, Levy O, Aboud M. Functional inactivation of p53 by human T-cell leukemia virus type 1 Tax protein: mechanisms and clinical implications. *Carcinogenesis*. 2006 Apr;27(4):673-81.
57. Satou Y, Matsuoka M. HTLV-1 and the host immune system: how the virus disrupts immune regulation, leading to HTLV-1 associated diseases. *J Clin Exp Hematop*. 2010;50(1):1-8.
58. Zhao T, Matsuoka M. HBZ and its roles in HTLV-1 oncogenesis. *Front Microbiol*. 2012 Jul;3:247. DOI 10.3389/fmicb.2012.00247.
59. Mosley A, Bangham C. A new hypothesis for the pathogenesis of Human T-lymphotropic virus type 1 associated myelopathy/tropical spastic paraparesis. *Biosci Hypotheses*. 2009;2(3):118-24. DOI 10.1016/j.bihy.2009.02.003.
60. Araujo AQ, Silva MT. The HTLV-1 neurological complex. *Lancet Neurol*. 2006 Dec;5(12):1068-76.
61. Araujo AQ. Update on Neurological Manifestations of HTLV-1 Infection. *Curr Infect Dis Rep*. 2015 Feb;17(2):459. DOI 10.1007/s11908-014-0459-0.
62. Sá KN, Macêdo MC, Andrade RP, Mendes SD, Martins JV, Baptista AF. Physiotherapy for human T-lymphotropic virus 1-associated myelopathy: review of the literature and future perspectives. *J Multidiscip Healthc*. 2015 Feb;8:117-25. DOI 10.2147/JMDH.S71978.
63. Alarcón Guzmán T, Hidalgo SC, Aguirre Navarrete R, Diaz Calderón E, Santibañez VR, Navas PC. Manifestaciones neurológicas en infección por HTLV-I. *Rev Mex Neuroci*. 2007;8(3):234-40.
64. Tanajura D, Castro N, Oliveira P Neto A, Muniz A, Carvalho NB, et al. Neurological Manifestations in Human T-Cell Lymphotropic Virus Type 1 (HTLV-1)-Infected Individuals Without HTLV-1-Associated Myelopathy/Tropical Spastic Paraparesis: A Longitudinal Cohort Study. *Clin Infect Dis*. 2015 Jul;61(1):49-56. DOI 10.1093/cid/civ229.



65. Primo JR, Brites C, Oliveira Mde F, Moreno-Carvalho O, Machado M, Bittencourt AL. Infective dermatitis and human T cell lymphotropic virus type 1-associated myelopathy/tropical spastic paraparesis in childhood and adolescence. *Clin Infect Dis*. 2005 Aug;41(4):535-41.
66. Olindo S, Cabre P, Lézin A, Merle H, Saint-Vil M, Signate A, et al. Natural history of human T-lymphotropic virus 1-associated myelopathy: a 14-year follow-up study. *Arch Neurol*. 2006 Nov;63(11):1560-6.
67. Pías-Peleiteiro L, Pías-Peleiteiro JM, Arias M. Paraparesia espástica tropical en una región no tropical. *Rev Neurol*. 2015 Oct;61(8):357-62.
68. Araújo AQ, Leite AC, Lima MA, Silva MT. HTLV-1 and neurological conditions: when to suspect and when to order a diagnostic test for HTLV-1 infection? *Arq Neuropsiquiatr*. 2009 Mar;67(1):132-8.
69. Morgan OS, Rodgers-Johnson P, Mora C, Char G. HTLV-1 and polymyositis in Jamaica. *Lancet*. 1989 Nov;2(8673):1184-7.
70. Wiley CA, Nerenberg M, Cros D, Soto-Aguilar MC. HTLV-I polymyositis in a patient also infected with the human immunodeficiency virus. *N Engl J Med*. 1989 Apr;320(15):992-5.
71. Smadja D, Bellance R, Cabre P, Arfi S, Vernant JC. Clinical characteristics of HTLV-1 associated dermato-polymyositis. Seven cases from Martinique. *Acta Neurol Scand*. 1995 Sep;92(3):206-12.
72. Gilbert DT, Morgan O, Smikle MF, Simeon D, Barton EN. HTLV-1 associated polymyositis in Jamaica. *Acta Neurol Scand*. 2001 Aug;104(2):101-4.
73. Moreno C, Balangero M, Barbás MG, Cudolá A, Gallego S. Diagnóstico serológico de HTLV-1/2: combinación de técnicas de tamizaje para definir el estatus serológico en donantes de sangre. *Rev Argent Microbiol*. 2013 Sept;45(3):165-8.
74. Coutinho R Jr, Grassi MF, Korngold AB, Olavarria VN, Galvão-Castro B, Mascarenhas RE. Human T lymphotropic virus type 1 (HTLV-1) proviral load induces activation of T-lymphocytes in asymptomatic carriers. *BMC Infect Dis*. 2014 Aug;14:453. DOI 10.1186/1471-2334-14-453.
75. Tattermusch S, Bangham CR. HTLV-1 infection: what determines the risk of inflammatory disease? *Trends Microbiol*. 2012 Oct;20(10):494-500. DOI 10.1016/j.tim.2012.07.004.
76. Scientific Group on HTLV-I Infections and Associated Diseases, Kagoshima, Japan 10–15 December 1988: report. Manila, Philippines: WHO; 1989.
77. De Castro-Costa CM, Araújo AQ, Barreto MM, Takayanagui OM, Sohler MP, da Silva EL, et al. Proposal for diagnostic criteria of tropical spastic paraparesis/HTLV-I-associated myelopathy (TSP/HAM). *AIDS Res Hum Retroviruses*. 2006 Oct;22(10):931-5.
78. Taylor GP, Goon P, Furukawa Y, Green H, Barfield A, Mosley A, et al. Zidovudine plus lamivudine in Human T-Lymphotropic Virus type-I-associated myelopathy: a randomised trial. *Retrovirology*. 2006 Sep;3:63.
79. Macchi B, Balestrieri E, Ascolani A, Hilburn S, Martin F, Mastino A, et al. Susceptibility of primary HTLV-1 isolates from patients with HTLV-1-associated myelopathy to reverse transcriptase inhibitors. *Viruses*. 2011 May;3(5):469-83. DOI 10.3390/v3050469.
80. Seegulam ME, Ratner L. Integrase inhibitors effective against human T-cell leukemia virus type 1. *Antimicrob Agents Chemother*. 2011 May;55(5):2011-7. DOI 10.1128/AAC.01413-10.
81. Treviño A, Parra P, Bar-Magen T, Garrido C, de Mendoza C, Soriano V. Antiviral effect of raltegravir on HTLV-1 carriers. *J Antimicrob Chemother*. 2012 Jan;67(1):218-21. DOI 10.1093/jac/dkr404.
82. Yamauchi J, Coler-Reilly A, Sato T, Araya N, Yagishita N, Ando H, et al. Mogamulizumab, an anti-CCR4 antibody, targets human T-lymphotropic virus type 1-infected CD8+ and CD4+ T cells to treat associated myelopathy. *J Infect Dis*. 2015 Jan;211(2):238-48. DOI 10.1093/infdis/jiu438.
83. Lezin A, Gillet N, Olindo S, Signaté A, Grandvaux N, Verlaeten O, et al. Histone deacetylase mediated transcriptional activation reduces proviral loads in HTLV-1 associated myelopathy/tropical spastic paraparesis patients. *Blood*. 2007 Nov;110(10):3722-8.
84. Belrose G, Gross A, Olindo S, Lézin A, Dueymes M, Komla-Soukha I, et al. Effects of valproate on Tax and HBZ expression in HTLV-1 and HAM/TSP T lymphocytes. *Blood*. 2011 Sep;118(9):2483-91. DOI 10.1182/blood-2010-11-321364.
85. Martin F, Taylor GP. Prospects for the management of human T-cell lymphotropic virus type 1-associated myelopathy. *AIDS Rev*. 2011 Jul-Sep;13(3):161-70.
86. Boostani R, Vakili R, Hosseiny SS, Shoeibi A, Fazeli B, Etemadi MM, et al. Triple Therapy with Prednisolone,



Pegylated Interferon and Sodium Valproate Improves Clinical Outcome and Reduces Human T-Cell Leukemia Virus Type 1 (HTLV-1) Proviral Load, Tax and HBZ mRNA Expression in Patients with HTLV-1-Associated Myelopathy/Tropical. *Neurotherapeutics*. 2015 Oct;12(4):887-95. DOI 10.1007/s13311-015-0369-3.

87. Nakamura T, Matsuo T, Fukuda T, Yamato S, Yamaguchi K, Kinoshita I, et al. Efficacy of prosultiamine treatment in patients with human T lymphotropic virus type I-associated myelopathy/tropical spastic

paraparesis: results from an open-label clinical trial. *BMC Med*. 2013 Aug;11:182. DOI 10.1186/1741-7015-11-182.

88. Colombia. Ministerio de Salud y Protección Social. Resolución Número 000437 de 2014, febrero 14, por la cual se establece la práctica obligatoria de pruebas de anticuerpos contra el Virus Linfotrópico de Células T Humanas I/II (HTLV I/II) y la detección de anticuerpos contra el Antígeno Core del Virus de la Hepatitis B (Anti Hbc). Bogotá: El Ministerio; 2014.

