

Degeneración hepatolenticular: a propósito de tres casos

Orlando Castaño¹, Diego Mauricio Gómez², José Mauricio Ocampo³, María Eugenia Casanova⁴

RESUMEN

La degeneración hepatolenticular (enfermedad de Wilson) es una entidad hereditaria rara, que afecta generalmente el hígado, pero puede presentarse en diferentes formas y tener muchas complicaciones sistémicas. Se debe tener un alto índice de sospecha para su diagnóstico, sobre todo en pacientes jóvenes, considerar los principales grupos de riesgo y ofrecer un tratamiento oportuno para evitar las complicaciones. Se describen tres casos de esta enfermedad en una familia originaria de Granada, Antioquia, atendidos en un centro de III nivel en Cali, Colombia. El caso índice se inició con trastorno neuropsiquiátrico, el segundo se diagnosticó con base en el antecedente familiar y el tercero debutó con hallazgos de esteatohepatitis. Se aplicó el puntaje propuesto por el Octavo Encuentro de Enfermedad de Wilson, que fue de 3 en dos pacientes y de 4 en el tercero, lo que ayudó al enfoque diagnóstico. Se hizo seguimiento durante cinco años administrando D-penicilamina sin evidenciar progresión de la enfermedad y con efectos adversos mínimos.

PALABRAS CLAVE

Degeneración Hepatolenticular; Penicilamina

SUMMARY

Hepatolenticular degeneration: report of three cases

Hepatolenticular degeneration (Wilson disease) is a rare inherited disease that usually affects the liver, but may present in different forms and have multiple systemic complications. Diagnosis requires a high index of suspicion, mainly in young patients, and to take into account the

¹ Residente de Medicina Interna, Universidad Libre, seccional Cali, Colombia. e-mail: orca182@hotmail.com

² Profesor, Departamento de Medicina Interna, Universidad Libre, seccional Cali, Colombia. e-mail: diego.gomez@clinicanuestra.com

³ Profesor asociado, Departamento de Medicina Interna, Universidad Libre, seccional Cali, Colombia. Profesor asistente, Departamento Medicina Familiar, Universidad del Valle, Cali, Colombia. e-mail: jmocampo2000@yahoo.com.ar

⁴ Coordinadora del posgrado en Medicina Interna, Universidad Libre, seccional Cali, Colombia. e-mail: mariaeugenia_casanova@yahoo.com

Correspondencia: José Mauricio Ocampo-Chaparro; jose.m.ocampo@correounivalle.edu.co

Recibido: agosto 17 de 2016

Aceptado: octubre 2 de 2016

Cómo citar: Castaño O, Gómez DM, Ocampo JM, Casanova ME. Degeneración hepatolenticular: a propósito de tres casos. *Iatreia*. 2017 Oct-Dic;30(4):436-442. DOI 10.17533/udea.iatreia.v30n4a07.

main risk groups. Opportune and adequate treatment is important to avoid complications. We present three cases of this disease occurring in a family from Granada (Antioquia, Colombia), and treated at a III level institution in Cali (Colombia). The index case debuted with neuropsychiatric disorder, the second one was diagnosed on the basis of the family history and the third one started with steatohepatitis. The diagnostic score proposed by the Eighth Meeting on Wilson's disease was 3 in two of the patients, and 4 in the third one. They were treated with D-penicillamine and monitored for 5 years, with minimal adverse events and no evidence of disease progression.

KEY WORDS

Hepatolenticular Degeneration; Penicillamine

RESUMO

Degeneração hepatolenticular: a propósito de três casos

A degeneração hepatolenticular (Doença de Wilson) é uma entidade hereditária rara, que afeta geralmente o fígado, mas pode apresentar-se em diferentes maneiras e ter muitas complicações sistêmicas. Se deve ter um alto índice de suspeita para seu diagnóstico, sobre tudo em pacientes jovens, considerar os principais grupos de risco e oferecer um tratamento oportuno para evitar as complicações. Se descrevem três casos desta doença numa família originária de Granada, Antioquia, atendidos num centro de III nível em Cali, Colômbia. O caso índice se iniciou com transtorno neuropsiquiátrico, o segundo se diagnosticou com base no antecedente familiar e o terceiro debutou com descoberta de esteato-hepatite. Se aplicou a pontuação proposto pelo Oitavo Encontro de Doença de Wilson, que foi de 3 em dois pacientes e de 4 no terceiro, que o ajudou ao enfoque diagnóstico. Se fez seguimento durante cinco anos administrando D-penicilamina sem evidenciar progressão da doença e com efeitos adversos mínimos.

PALAVRAS CHAVE

Degeneração Hepatolenticular; Penicilamina

INTRODUCCIÓN

La degeneración hepatolenticular o enfermedad de Wilson (EW) es una condición clínica hereditaria que resulta de una mutación del gen que codifica para la proteína ATP7B (Wilson ATPasa) en el cromosoma 13q14; su herencia es autosómica recesiva y se caracteriza por acumulación de cobre en diferentes órganos por la incapacidad del cuerpo para excretarlo (1). La incidencia se estima en 0,5 casos por 100.000 habitantes y varía según la localización geográfica; Costa Rica es el país con mayor incidencia: 4,9/100.000 habitantes (2); otros países con alta incidencia son Alemania (2,5/100.000), Japón (3,3/100.000) (3) y Austria (3/100.000) (4).

Se presenta entre los 3 y 55 años y puede tener diferentes formas entre ellas las siguientes: 1) enfermedad hepática crónica o fulminante; 2) trastorno neurológico con falla hepática; 3) hemólisis aguda aislada; 4) enfermedad siquiátrica; 5) asociada con otras enfermedades como síndrome Fanconi, osteoporosis, artritis, rabdomiolisis, cardiomiopatía, hipoparatiroidismo, amenorrea, pancreatitis y enfermedad renal crónica (5). El signo ocular más común es el anillo de Kayser-Fleischer que se presenta hasta en 60 % de los pacientes con compromiso hepático, pero solo en 5 % de los que cursan con afectación neurológica. Puede haber elevación de las aminotransferasas y en estudios ecográficos se puede encontrar hígado graso; en ocasiones se puede presentar como hepatitis autoinmune incluso con hallazgos histológicos (6,7). El diagnóstico se basa en el puntaje propuesto en el Octavo Encuentro de EW en 2001 (8).

El tratamiento de elección es la D-penicilamina que aumenta la excreción urinaria de cobre (9). Otros medicamentos menos estudiados son la trientina que actúa como quelante del cobre, aumenta su excreción urinaria e interfiere con su absorción intestinal, pero es menos potente que la D-penicilamina (10), y por último, el zinc oral que interfiere con la absorción intestinal de cobre y aumenta su excreción en las heces; es más efectivo en las manifestaciones neurológicas.

Se presentan tres casos de EW en una misma familia. Se describen las características clínicas, la metodología diagnóstica, el tratamiento y el seguimiento clínico.

La poca caracterización epidemiológica de esta enfermedad en nuestro medio (Cali, Colombia) motiva esta presentación.

PRESENTACIÓN DE LOS CASOS

Caso 1 (índice)

Mujer de 27 años cuyo cuadro clínico se inició 10 años antes. Consultó por episodios de insomnio asociados con amenorrea y aumento de peso. Acudió a consulta durante tres años en la que le prescribieron tratamiento sintomático con anticonceptivos orales. A los 20 años de edad aparecieron movimientos involuntarios estereotipados en ambos miembros superiores, disfagia, afasia y síndrome de inmovilidad progresiva hasta la dependencia funcional total, que se desarrolló en 6 meses. No tenía antecedentes personales ni familiares relevantes.

Fue admitida a una clínica de alta complejidad. La evaluación neurológica reveló deterioro de las funciones mentales superiores, afasia motora e incapacidad para movilizar las extremidades y para la deambulación; fuerza 2/5. No tenía alteraciones de los nervios craneanos, sensitivos o del cerebelo, ni signos meníngeos. Por la condición funcional no fue posible evaluar la marcha. La resonancia magnética de cerebro mostró hiperintensidades simétricas en la secuencia FLAIR periventricular y en los ganglios basales. Se hicieron estudios para descartar trastornos metabólicos en los que se encontró únicamente alteración leve de la química hepática; el estudio del líquido cefalorraquídeo descartó neuroinfección y enfermedad desmielinizante. Ante la sospecha de EW fue evaluada por el servicio de oftalmología donde documentaron depósitos de cobre en la córnea (anillo de Kayser-Fleischer). En los estudios complementarios para EW se encontraron niveles bajos de ceruloplasmina y de cobre en la orina y niveles séricos elevados; no se encontraron signos de hipertensión portal, pero sí lesiones quísticas en todo el parénquima hepático. Una prueba neuropsicológica reveló bradipsiquia, lenificación en los tiempos de reacción, leve déficit en la comprensión del lenguaje y en la denominación de objeto de uso poco frecuente por confrontación visual, agrafia, apraxia visio-construccional, agnosia visual, disfunción ejecutiva,

anosognosia y dependencia para las actividades de la vida diaria; como diagnóstico, se concluyó deterioro cognitivo. Se consideró que cursaba con EW con presentación neurológica por lo que se iniciaron terapia de rehabilitación física, del lenguaje y ocupacional, y tratamiento con D-penicilamina; requirió gastrostomía por disfagia orofaríngea. No se hizo biopsia de hígado por la fuerte evidencia de depósitos de cobre y los resultados paraclínicos alterados.

La evolución clínica ha sido favorable durante el seguimiento, con mejoría de la disfagia, por lo que se pudo retirar la gastrostomía. También ha mejorado su condición funcional y puede deambular, aunque con asistencia, tiene control parcial de esfínteres, persisten la afasia motora y los movimientos distónicos en miembros superiores. No se observaron empeoramiento de su sintomatología neurológica ni efectos adversos de la medicación con la D-penicilamina. Recibe además multivitamínicos y zinc. El seguimiento por resonancia magnética no ha mostrado empeoramiento de las lesiones cerebrales, pero sí se ha documentado progresión a fibrosis hepática con signos de hipertensión portal.

Caso 2

Hombre de 15 años que consultó por historia familiar de hermana con EW. Al interrogatorio no informó ninguna sintomatología, ni antecedentes personales relevantes y la exploración clínica fue normal. La familia refiere que presenta dificultad para el aprendizaje y que solo completó estudios de básica primaria. Se hallaron alterados la ceruloplasmina y el cobre en la orina de 24 horas: 8,6 mg/dL y 108 $\mu\text{g}/24$ horas, respectivamente (valores normales: ceruloplasmina: 25-63 mg/dL; cobre: 3-35 $\mu\text{g}/24$ horas). En la biopsia hepática se observaron cambios tempranos secundarios a la EW. En la evaluación oftalmológica no se observaron depósitos de cobre en la córnea. Se planteó el diagnóstico de EW por los datos clínicos y paraclínicos y por las alteraciones tempranas en la biopsia. Al año de seguimiento presentó elevación de las transaminasas, por la que se decidió iniciar el tratamiento con D-penicilamina. En la resonancia magnética del cerebro no se hallaron lesiones parenquimatosas; la ecografía hepática no reveló alteraciones, no tiene signos de hipertensión portal y se logró disminuir las transaminasas a valores normales con el tratamiento.

Caso 3

Mujer de 13 años que consulta por antecedente familiar de EW; presenta dolor intermitente e inespecífico en el hipocondrio derecho de un año de evolución. Sin antecedentes personales relevantes. Informa que por dificultad para el aprendizaje no continuó con los estudios de primaria. La exploración física fue negativa. La ceruloplasmina y el cobre en la orina de 24 horas fueron anormales: 6,6 mg/dL y 154 µg/24 horas, respectivamente. En el servicio de oftalmología no hallaron depósitos corneales de cobre. Se evidenciaron elevación de las transaminasas hasta 5 veces el valor superior normal e infiltración grasa en la ecografía hepatobiliar. La biopsia hepática mostró esteatosis

de gota gruesa que compromete el 50 % de los hepatocitos y cambios tempranos de EW. Por la historia clínica, los antecedentes familiares y los hallazgos paraclínicos e histológicos se hizo el diagnóstico de EW y se inició tratamiento con D-penicilamina. No se hallaron alteraciones parenquimatosas en la resonancia magnética del cerebro. La ecografía hepatobiliar periódica muestra infiltración grasa persistente del parénquima; se ha logrado disminuir las transaminasas hasta valores normales y no se han documentado signos de hipertensión portal.

En la tabla 1 se presentan los estudios de los tres casos y en la figura 1, el patrón de herencia sugestivo de trastorno autosómico recesivo.

Tabla 1. Características clínicas de tres pacientes con enfermedad de Wilson

	Caso 1	Caso 2	Caso 3
Edad (años)	27	20	18
Sexo	Femenino	Masculino	Femenino
Origen	Granada, Antioquia	Granada, Antioquia	Granada, Antioquia
Edad al diagnóstico (años)	22	15	13
Edad al inicio del tratamiento (años)	21	15	13
Duración del tratamiento (años)	5	5	5
Efectos adversos	No	No	No
Laboratorios: valores promedio del seguimiento			
ALT (U/L)	25	56	52
AST (U/L)	22	32	31
Fosfatasa alcalina (U/L)	96	133	122
Bilirrubina total (mg/dL)	0,5	0,87	0,5
Bilirrubina directa (mg/dL)	0,2	0,42	0,2
PT (segundos)	13	10	11
Ceruloplasmina inicial (mg/dL)	3	8,6	6,6
Cobre urinario 24 horas µg/24 horas)	303	519	272
Leucocitos (µL)	4510	7610	9170
Hemoglobina (g/dL)	12,5	15,6	13,7
Plaquetas (µL)	142000	243000	295000
Ultrasonografía de abdomen	Fibrosis hepática	Normal	Hígado graso
Anillo de Kayser-Fleischer	Presente	No se hizo	No se hizo
Biopsia hepática	No se hizo	Hepatitis leve compatible con estadios tempranos de EW	Hepatitis leve compatible con estadios tempranos de EW
Puntaje propuesto por la Octava Reunión sobre Enfermedad de Wilson	4	3	3

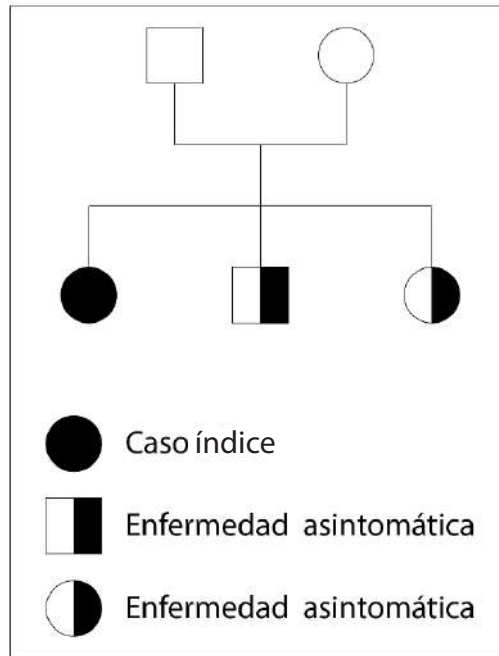


Figura 1. Heredograma sugestivo de trastorno autosómico recesivo

DISCUSIÓN

Se describen tres casos de EW en una misma familia. El caso índice se inició con sintomatología neurosiquiátrica y alteración de la bioquímica hepática; el segundo era asintomático y el tercero, debutó con dolor abdominal. En los estudios imaginológicos el caso 3 mostró desde el comienzo infiltración grasa del parénquima hepático, lo que llevó a plantear la posibilidad diagnóstica de esta entidad.

Al aplicar los criterios propuestos en el Octavo Encuentro de EW (8) se encontró que el caso índice tenía un puntaje que establecía el diagnóstico; para los otros dos casos el puntaje mostraba que era un diagnóstico posible; sin embargo, con el antecedente familiar, la elevación de las transaminasas y la infiltración grasa hepática se concluyó que los tres pacientes tienen EW dado que el puntaje es una herramienta útil y orientadora para el diagnóstico de la entidad.

Se sabe que la principal forma de presentación de la EW es la hepatopatía crónica con hipertensión portal

y cirrosis. Sin embargo, en estos tres casos no fue la presentación común; el caso índice debutó con trastorno neurosiquiátrico, que está presente en 66 % de los pacientes sintomáticos menores de 40 años (11); otro de los pacientes debutó con dolor abdominal inespecífico, elevación de las transaminasas e hígado graso; el tercero fue asintomático; sin embargo, llamó la atención que ninguno pudo completar los estudios de básica primaria lo que podría considerarse una manifestación neurosiquiátrica de la enfermedad.

El enfoque diagnóstico del paciente con sospecha de EW se inicia con estudios básicos de química sanguínea y hepática; se debe sospechar en personas con hepatopatía crónica, temblor o distonías y anillo de Kayser-Fleischer; la presentación más frecuente es la enfermedad hepática crónica que debuta como cirrosis con sus complicaciones por la no detección temprana (6). El estudio de la enfermedad se hace con los parámetros mencionados en las guías y basados en el puntaje propuesto.

En todo paciente con sospecha de EW se deben medir los niveles de ceruloplasmina y de cobre en la orina, hacer evaluación oftalmológica y, si hay anemia,

estudios de Coombs directo; también se debe indagar por síntomas neurológicos porque hacen parte del puntaje diagnóstico. Con base en estos parámetros se puede definir si se toma biopsia hepática y se estudia para mutaciones genéticas (5); el cobre sérico puede ser útil para guiar la sospecha diagnóstica, pero no hace parte de los criterios diagnósticos porque está influido por los niveles de ceruloplasmina.

En general, en la ecografía hepatobiliar no hay hallazgos definitivos de enfermedades hepáticas a menos que se encuentren en un estadio avanzado, aunque el hallazgo de hígado graso en un paciente joven y por lo demás sano debe hacer sospechar enfermedades hereditarias entre las que se deben descartar la hemocromatosis y la EW, lo que justificaría hacer estudios adicionales para confirmar los criterios diagnósticos y la necesidad de biopsia hepática. Con respecto a pacientes jóvenes con alteraciones cognitivas de presentación lenta y silenciosa, el enfoque diagnóstico se orienta a descartar alteraciones metabólicas y endocrinas y abuso de sustancias; además, se debe hacer un estudio de imágenes cerebrales que puede aportar información valiosa y dar datos sugestivos de alguna enfermedad de depósito; solo en este contexto se justificarían las pruebas adicionales para enfermedades hereditarias como en el presente caso para EW.

El tratamiento inicial recomendando es la D-penicilamina; aunque este fármaco puede empeorar los síntomas neurológicos, en nuestros tres casos no se presentaron efectos adversos serios durante el seguimiento e incluso la paciente con síntomas neurológicos y compromiso funcional presentó mejoría clínica. Los siguientes fueron los tratamientos adyuvantes en el caso índice: rehabilitación física, terapia ocupacional y fonoaudiológica, antipsicóticos atípicos como clozapina y zinc con los que mejoraron la condición familiar y la calidad de vida. Lo anterior muestra que el manejo interdisciplinario de estos pacientes es clave para obtener buenos resultados.

CONCLUSIONES

La degeneración hepatolenticular o EW es una enfermedad rara con múltiples formas de presentación; entre las más frecuentes están la hepatopatía crónica y trastornos neuropsiquiátricos progresivos. Se debe

tener una alta sospecha clínica en adultos jóvenes con alteración de las pruebas hepáticas de causa no clara. El puntaje propuesto en el Octavo Encuentro de la EW en el año 2001 es una herramienta diagnóstica útil y se debe usar como guía clínica. El tratamiento requiere un equipo interdisciplinario y la D-penicilamina sigue siendo el medicamento de primera línea y su administración es segura a largo plazo.

CONFLICTOS DE INTERESES

Ninguno por declarar

REFERENCIAS BIBLIOGRÁFICAS

1. Rodriguez-Castro KI, Hevia-Urrutia FJ, Sturniolo GC. Wilson's disease: A review of what we have learned. *World J Hepatol.* 2015 Dec;7(29):2859-70. DOI 10.4254/wjh.v7.i29.2859.
2. Rodriguez-Castro KI, Hevia-Urrutia FJ, Sturniolo GC. Wilson's disease: A review of what we have learned. *World J Hepatol.* 2015 Dec;7(29):2859-70. DOI 10.4254/wjh.v7.i29.2859.
3. Nanji MS, Nguyen VT, Kawasoe JH, Inui K, Endo F, Nakajima T, et al. Haplotype and mutation analysis in Japanese patients with Wilson disease. *Am J Hum Genet.* 1997 Jun;60(6):1423-9.
4. Beinhardt S, Leiss W, Stattermayer AF, Graziadei I, Zoller H, Stauber R, et al. Long-term outcomes of patients with Wilson disease in a large Austrian cohort. *Clin Gastroenterol Hepatol.* 2014 Apr;12(4):683-9. DOI 10.1016/j.cgh.2013.09.025.
5. European Association for Study of Liver. EASL Clinical Practice Guidelines: Wilson's disease. *J Hepatol.* 2012 Mar;56(3):671-85. DOI 10.1016/j.jhep.2011.11.007.
6. Diane W, Cox EAR. Wilson Disease. In: Feldman M, Friedman S, Lawrence JB. *Sleisenger and Fordtran's Gastrointestinal and Liver Disease.* 10th ed. United States: Elsevier; 2015. p. 1270 - 9.
7. Milkiewicz P, Saksena S, Hubscher SG, Elias E. Wilson's disease with superimposed autoimmune features: report of two cases and review. *J Gastroenterol Hepatol.* 2000 May;15(5):570-4.
8. Ferenci P, Caca K, Loudianos G, Mieli-Vergani G, Tanner S, Sternlieb I, et al. Diagnosis and phenotypic classification of Wilson disease. *Liver Int.* 2003 Jun;23(3):139-42.

9. Klein D, Lichtmanegger J, Heinzmann U, Summer KH. Dissolution of copper-rich granules in hepatic lysosomes by D-penicillamine prevents the development of fulminant hepatitis in Long-Evans cinnamon rats. *J Hepatol.* 2000 Feb;32(2):193-201.
10. Scheinberg IH, Jaffe ME, Sternlieb I. The use of trientine in preventing the effects of interrupting penicillamine therapy in Wilson's disease. *N Engl J Med.* 1987 Jul;317(4):209-13.
11. Bandmann O, Weiss KH, Kaler SG. Wilson's disease and other neurological copper disorders. *Lancet Neurol.* 2015 Jan;14(1):103-13. DOI 10.1016/S1474-4422(14)70190-5.

