

Uveítis facolítica asociada a ruptura espontánea de la cápsula anterior en un paciente con síndrome de Alport

Vanessa López-Torres¹, Julián Andrés Ramírez-Cheyne², Edgar Lozano-Cruz³, Omar Fernando Salamanca-Libreros⁴

RESUMEN

El síndrome de Alport es un trastorno genético raro causado por mutaciones en los genes del colágeno tipo IV, caracterizado por insuficiencia renal, hipoacusia neurosensorial y anomalías oculares.

Se presenta el caso de un paciente de 24 años con un cuadro de un día de disminución súbita de la agudeza visual en el ojo izquierdo, posterior a ruptura espontánea de la cápsula anterior del cristalino, asociado a catarata, uveítis facolítica e hipertensión ocular. En la anamnesis se encontraron antecedentes personales de hipoacusia e insuficiencia renal y, dos familiares con el diagnóstico clínico de síndrome de Alport. El heredograma sugirió una herencia dominante ligada al cromosoma X.

Se inició el tratamiento tópico con prednisolona, atropina y brimonidina/timolol. Posteriormente, se realizó facoemulsificación y aspiración de restos de cristalino, con mejoría del cuadro clínico.

PALABRAS CLAVE

Cápsula del Cristalino; Catarata; Nefritis Hereditaria; Uveítis

¹ Residente de oftalmología Universidad del Valle, Cali, Colombia.

² Genetista e investigador del Hospital Universitario del Valle. Profesor de ciencias biomédicas, énfasis en embriología y genética. Universidad del Valle, Cali, Colombia.

³ Oftalmólogo profesor hora catedra Universidad del Valle, profesor de pregrado ICESI, especialista en glaucoma del New York Eye and Ear Infirmary.

⁴ Oftalmólogo especialista en glaucoma, docente de la Universidad del Valle, Cali, Colombia.

Correspondencia: Vanessa López Torres; vanessalopez60@hotmail.com

Recibido: mayo 11 de 2018

Aceptado: junio 5 de 2018

Cómo citar: López-Torres V, Ramírez-Cheyne JA, Lozano-Cruz E, Salamanca-Libreros OF. Uveítis facolítica asociada a ruptura espontánea de la cápsula anterior en un paciente con síndrome de Alport. *Iatreia*. 2019 Abr-Jun; 32(2):133-140. DOI 10.17533/udea.iatreia.02.

SUMMARY

Phacolytic uveitis associated with spontaneous rupture of anterior capsule in a patient with Alport syndrome

Alport syndrome is a rare genetic disorder due to mutations involving the coding genes for type IV collagen characterized by renal failure, sensorineural hearing loss and ocular abnormalities.

This article presents a 24-year-old man with one day of sudden decrease in visual acuity in left eye due to spontaneous rupture of anterior lens capsule, related to cataract, phacolytic uveitis and ocular hypertension. In the anamnesis, personal history of hearing loss, renal failure and two-family members with a clinical diagnosis of Alport syndrome were found. The inheritance map was suggestive of a dominant inheritance X-linked pattern.

Topical treatment was initiated with prednisone, atropine and brimonidine/timolol. Subsequently, phacemulsification and aspiration of lens residues was performed, obtaining clinical relief.

KEY WORDS

Cataract; Lens Capsule; Nephritis; Hereditary; Uveitis

INTRODUCCIÓN

El síndrome de Alport es un trastorno genético raro caracterizado por mutaciones en los genes COL4A3, COL4A4 o COL4A5, que causa síntesis defectuosa del colágeno tipo IV de las membranas basales (1). Clínicamente se caracteriza por nefritis hereditaria progresiva con hematuria y falla renal, hipoacusia neurosensorial y anomalías oculares (2-4). Este síndrome afecta uno de cada 10.000 individuos (5). Se estima que en Estados Unidos hay aproximadamente de 30.000 a 60.000 personas afectadas (6). No existe información epidemiológica en Colombia (7).

Aproximadamente el 80 % de los casos de síndrome de Alport tienen herencia ligada al cromosoma X, con mutaciones en COL4A5 que codifica para la cadena $\alpha 5$ del colágeno tipo IV, los hombres están más severamente afectados que las mujeres (8-10). El 15 % de casos son autosómicos recesivos con mutaciones

homocigotas de COL4A3 o COL4A4, que codifican para las cadenas $\alpha 3$ y $\alpha 4$ del colágeno tipo IV, respectivamente. Están hombres y mujeres afectados con igual frecuencia y severidad (11, 12).

La forma autosómica dominante ocurre en el 5 % de los casos por mutaciones heterocigotas de COL4A3 o COL4A4 (13), es más leve que las formas autosómicas recesivas o las ligadas al X, presenta una progresión más lenta hacia el estadio terminal de insuficiencia renal (8, 14).

Las tres estructuras oculares más afectadas en el síndrome de Alport son la córnea, el cristalino y la retina (3, 4).

En la córnea se pueden presentar erosiones corneales recurrentes con dolor ocular agudo, fotofobia, visión borrosa y lagrimeo. El cuadro clínico dura usualmente de dos a cinco días y suele ser recurrente. Se han identificado factores precipitantes como tareas de alta exigencia visual, uso de pantallas de computador y uso de lentes de contacto (2, 15). Se puede encontrar también opacidad corneal por anomalía en la membrana de Bowman (16). Otra enfermedad es la distrofia corneal polimorfa posterior causada por anomalías en la membrana de Descemet, puede ser asintomática o presentarse como una sensación de cuerpo extraño con lagrimeo y fotofobia (17, 18).

En el cristalino se puede encontrar lenticono, anterior o posterior, está presente en el 50 % de hombres, pero no en mujeres con síndrome de Alport ligado al X. Sin embargo, si se hereda con carácter autosómico es igual en hombres y mujeres (2). La ausencia de colágeno tipo IV en la cápsula del cristalino hace que esta sea muy frágil, extremadamente delgada y que presente rupturas espontáneas con formación de catarata (1, 19), con o sin liberación de proteínas del cristalino a la cámara anterior (3, 20). Si hay liberación de proteínas del cristalino hacia la cámara anterior puede desarrollarse uveítis falcóptica, una reacción ocular inflamatoria, en la cual los macrófagos que han fagocitado estas proteínas se ingurgitan y se depositan en la malla trabecular, bloqueando el flujo del humor acuoso, con el consiguiente aumento de la presión intraocular (PIO) (21).

Cuando hay formación de catarata, la extracción de esta en la cirugía es difícil debido al aumento de la elasticidad y fragilidad de la cápsula, con formación de patrón de rueda dentada (22-24).

Dentro de las alteraciones de la retina se encuentra la retinopatía periférica con puntos coalescentes, siendo esta la anomalía retinal más común. Se puede encontrar, además, alteraciones de la pigmentación foveolar, adelgazamiento retinal temporal (25, 26), maculopatía en ojo de buey que no afecta la foveola ni mácula central, defectos en el epitelio pigmentario de la retina y en la membrana de Bruch subyacente (27, 28), agujero macular lamelar o gigante (29, 30), retinosquiasis y anomalías de la membrana limitante interna (31, 32). Las anomalías de la retina y el cristalino son las más comunes (24).

Es importante conocer las complicaciones del síndrome de Alport, en especial las del cristalino, ya que la uveítis facolítica asociada a ruptura espontánea de la cápsula anterior puede producir glaucoma secundario al aumento de la PIO, con pérdida irreversible de la agudeza visual (AV), por lo tanto, el propósito de este artículo es brindar información sobre la uveítis asociada al síndrome de Alport y sus secuelas, para ser detectada y tratada oportunamente.

DESCRIPCIÓN DEL CASO

Paciente masculino de 24 años, se presentó por un cuadro de un día de disminución súbita de AV en el ojo izquierdo (OI), asociado a dolor ocular, fotofobia, lagrimeo y ojo rojo. El paciente no presentó antecedentes de trauma ocular, reciente o pasado, ni otras lesiones oculares. En la anamnesis se encontró que aproximadamente seis meses antes inició con disminución progresiva de la AV por ambos ojos no asociada a otros síntomas oculares. Entre sus antecedentes destacó historia personal de varios años de hipoacusia bilateral progresiva con uso de audífono, niveles elevados de creatinina y siete familiares por línea materna con las manifestaciones típicas de síndrome de Alport, dos de ellos (primo y tía) requirieron diálisis por falla renal (Figura 1).

En la evaluación oftalmológica, se encontró que la mejor AV lejana alcanzada a través de agujero esteno-peico fue de 20/30 en el ojo derecho (OD), medida con la cartilla de Snellen y movimiento de manos en OI con reflejos pupilares normales. En la biomicroscopía del OD se evidenció catarata polar anterior central de dos por dos milímetros sin más alteraciones (Figura

2a y 2b). En el OI se observó inyección y hemorragia subconjuntival, catarata con ruptura de cápsula anterior, Tyndall, células 3+ y abundantes restos de material nuclear y cortical del cristalino en la cámara anterior (Figura 2c y 2d). La presión intraocular (PIO) inicial de ambos ojos fue normal, 14 mmHg en OD y 17 mmHg en OI. El fondo de ojo fue normal en OD (Figura 2e) y no valorable en OI. Se realizó ecografía ocular izquierda que mostró el cristalino con un aumento de la densidad, sin otras alteraciones.

Se realizaron otros paraclínicos, encontrando creatinina en 5,32 mg/dl, nitrógeno ureico en 47,55 mg/dl, uroanálisis con microhematuria, glucosa 500 mg/dl, proteínas 359,9 mg/dl y cilindros hialinos. En el hemograma se observó anemia leve con hemoglobina en 11,09 g/dl, hematocrito 31,17 %, sin hipocromía ni anisocitosis.

Basados en los hallazgos oftalmológicos observados en la lámpara de hendidura y en los antecedentes personales y familiares del paciente, se realizó el diagnóstico clínico de síndrome de Alport.

Se inició tratamiento tópico con prednisolona al 1 %, una gota cada dos horas y atropina al 1 % una gota cada ocho horas en OI. Al segundo día se encontró que la PIO del OI había aumentado a 29 mmHg, por lo cual se agregó brimonidina 0,2 % más timolol 0,5 %, una gota cada doce horas. Se obtuvo un descenso de la PIO a 14 mmHg. El paciente fue intervenido quirúrgicamente para facoemulsificación y aspiración de restos de cristalino, dejando el saco capsular intacto. La inserción de lente intraocular se programó para un segundo tiempo quirúrgico luego del control de la uveítis. Posterior a la cirugía, se valoró el fondo de ojo izquierdo, el cual fue normal (Figura 2f).

DISCUSIÓN

El diagnóstico de síndrome de Alport dominante, ligado al X en este caso, se realizó clínicamente. El paciente aquí reportado presentó hallazgos en los sistemas auditivo, ocular y renal, es decir, en tres de los cuatro sistemas comprometidos en esta entidad (auditivo, ocular, renal y cardiovascular) (33). Sin embargo, un primo afectado con mayor expresividad sí presentó compromiso en los cuatro sistemas (Tabla 1). Además, los antecedentes familiares del paciente

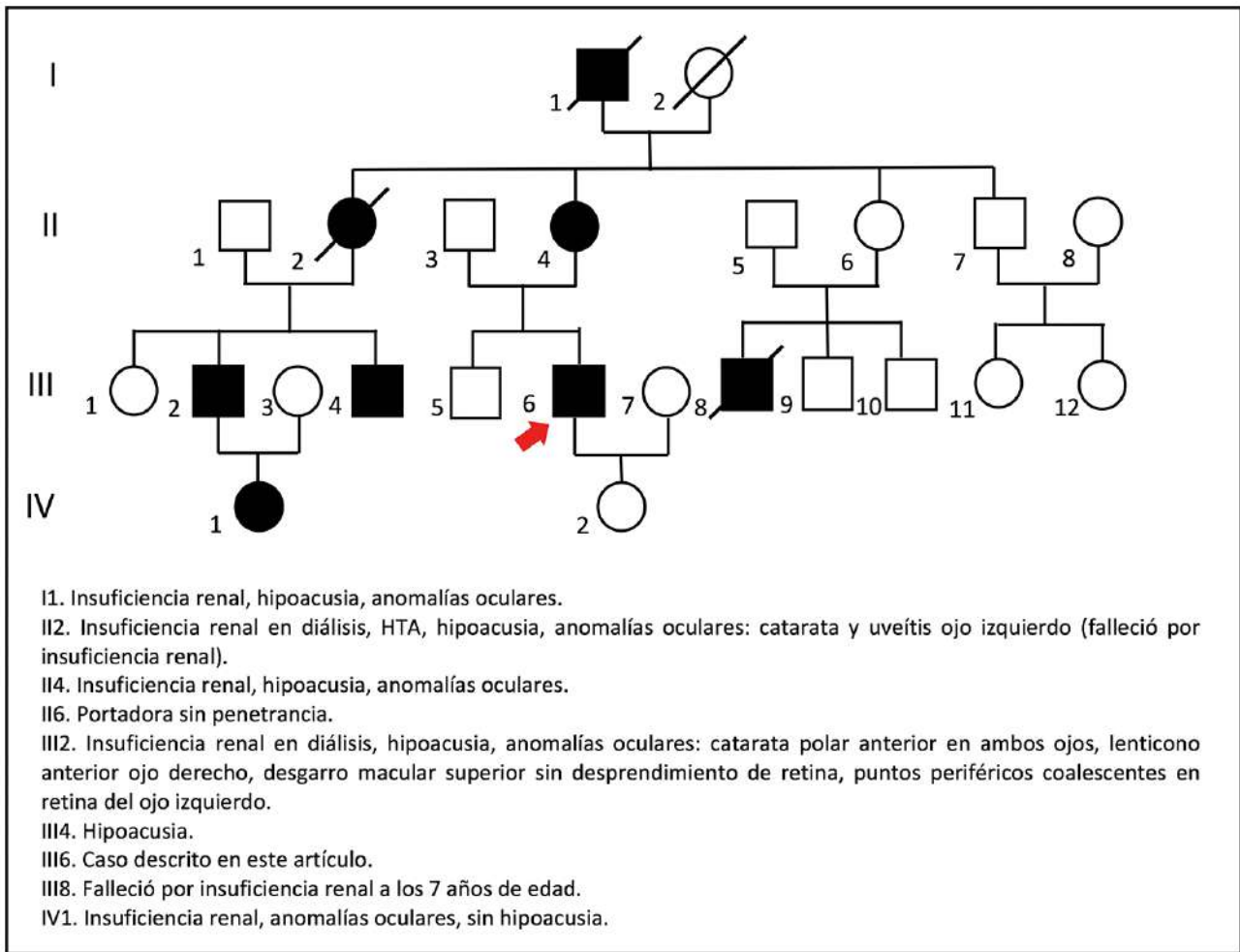


Figura 1. Heredograma compatible con herencia dominante ligada al X

En la descendencia de la pareja I1 – I2 (hombre afectado – mujer sana) no hay transmisión varón-varón, todas las hijas son portadoras del defecto genético: II2 y II4 están afectadas, II6 no está afectada, pero tiene un hijo con la enfermedad, por lo que se asume que es una portadora sin penetrancia. La flecha señala la ubicación del paciente reportado en este artículo (III6). Fuente: elaboración propia

soportan el diagnóstico, ya que tiene siete familiares afectados con fenotipos similares y el heredograma es compatible con un tipo de herencia dominante ligada al X, dado que al analizar la descendencia de la pareja I1 – I2 (hombre afectado – mujer sana) no hay transmisión varón-varón y se encuentra que todas las

hijas son portadoras del defecto genético: II2 y II4 están afectadas, II6 no lo está, pero tiene un hijo con la enfermedad, por lo que se debe asumir que ella es una portadora sin penetrancia (Figura 1). De hecho, se sabe que el síndrome de Alport ligado al X tiene una penetrancia incompleta de 95 % (34).

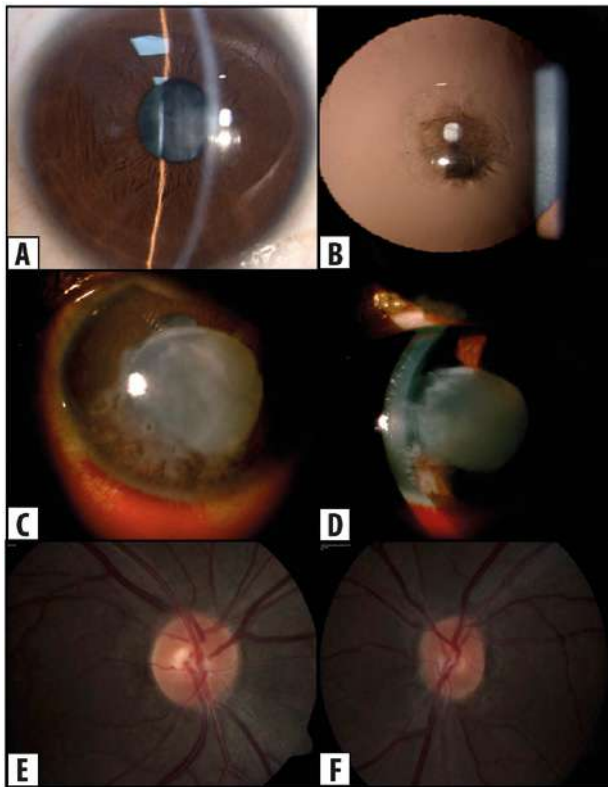


Figura 2. Hallazgos oftalmológicos en paciente con síndrome de Alport

a y b: catarata polar anterior central de dos por dos milímetros en ojo derecho. **c y d:** Inyección, hemorragia subconjuntival, catarata con ruptura de cápsula anterior y abundantes restos de material nuclear y cortical del cristalino en la cámara anterior del ojo izquierdo. **e y f:** fondo de ojo normal en ambos ojos, **e:** ojo derecho y **f:** ojo izquierdo. Fuente: fotos propias

El fenotipo ocular del paciente aquí reportado es interesante, dado que se han descrito pocos casos de uveítis facolítica asociada a la ruptura espontánea de la cápsula anterior, incluso en el síndrome de Alport. Se reportó el caso de un paciente masculino de 16 años con síndrome de Alport con ruptura espontánea de cápsula anterior asociada a uveítis facolítica, AV del ojo afectado en percepción de luz, PIO en 49 mmHg y catarata polar anterior en el ojo contralateral, un caso similar al paciente reportado en este artículo (35). Otros casos descritos en la literatura reportan pacientes adolescentes con síndrome de Alport

Tabla 1. Manifestaciones clínicas principales y expresividad variable del síndrome de Alport

Características clínicas y expresividad variable del síndrome de Alport		
Manifestaciones clínicas reportadas en OMIM (33)	Características del paciente reportado	Características de un familiar de tercer grado de consanguinidad afectado (ver individuo III-2 en la Figura 1)
Oídos		
Hipoacusia neurosensorial	✓	✓
Ojos		
Lenticono anterior		✓
Catarata	✓	✓
Miopía		✓
Cambios pigmentarios en región perimacular		✓
Vesículas en endotelio corneal		
Erosiones corneales		
Cardiovascular		
Hipertensión arterial		✓
Renal		
Glomerulonefropatía	✓	✓
Falla renal en estadio terminal		✓
Exámenes de laboratorio		
Hematuria	✓	✓
Proteinuria	✓	✓
Síndrome nefrótico		

El paciente del caso presenta tres de los cuatro sistemas comprometidos (auditivo, ocular, renal y cardiovascular), sin embargo, un primo afectado con mayor expresividad presenta compromiso en los cuatro sistemas.

con ruptura espontánea de la cápsula anterior del cristalino, liberación de corteza hacia la cámara anterior, pero sin reacción inflamatoria y PIO normal (36, 37). En un reporte de serie de casos de pacientes con síndrome de Alport se encontró que tres de los ocho pacientes descritos presentaron ruptura espontánea de la cápsula y solo uno de ellos, de 4 años de edad, presentó uveítis severa en la cámara anterior por un largo periodo después del postoperatorio de cirugía de catarata, como consecuencia de la presencia de restos del cristalino en la cámara anterior. Los otros dos pacientes tenían 14 y 18 años (38).

La ruptura espontánea de la cápsula anterior puede causar complicaciones graves, incluyendo uveítis facolítica, glaucoma facomórfico y facolítico, que pueden llevar a la ceguera (36). La obstrucción en la red trabecular con proteínas de alto peso molecular, provenientes del cristalino con macrófagos que han fagocitado estas proteínas, causa elevación de la PIO que conduce al desarrollo de glaucoma facolítico (39). La uveítis facolítica es un hallazgo raro que ocurre porque en el síndrome de Alport el grosor de la cápsula anterior es un tercio de lo normal, sufriendo debilitamiento cuando la curvatura del cristalino se vuelve más convexa en el centro durante la acomodación (20, 40). Si estas entidades no se tratan adecuadamente pueden producir glaucoma y pérdida irreversible de AV.

No es usual que ocurra ruptura espontánea de la cápsula anterior en la población general (36, 37), por lo tanto, si se presenta un paciente con este hallazgo, se debe sospechar de trastornos subyacentes que aumenten la susceptibilidad a sufrirlo. Es importante, ante pacientes con hallazgos fenotípicos infrecuentes, realizar una evaluación clínica detallada en busca de otras manifestaciones clínicas sistémicas y antecedentes familiares que puedan orientar al diagnóstico específico de enfermedades huérfanas, como en este caso.

El síndrome de Alport debe ser diferenciado de otras causas de microhematuria persistente, principalmente el síndrome de Fechtner/Epstein que se caracteriza por nefritis hereditaria, sordera neurosensorial, cataratas, trombocitopenia y macroplaquetas de herencia autosómica dominante (41). Otros diagnósticos diferenciales son la nefropatía familiar IgA, glomerulonefritis membranoproliferativa, nefritis lúpica, glomerulonefritis post infecciosa y nefritis por Henoch-Schonlein (42).

CONCLUSIONES

El síndrome de Alport es una entidad poco conocida, por lo que es importante difundir sus características entre los médicos y especialistas que, de acuerdo con las manifestaciones fenotípicas del síndrome, puedan estar involucrados en su atención, mejorando así la oportunidad del diagnóstico y el tratamiento de los pacientes afectados. El oftalmólogo debe sospechar del síndrome de Alport en pacientes con lenticono,

con retinopatía periférica con puntos coalescentes y con ruptura espontánea de la cápsula anterior asociada a catarata.

CONFLICTOS DE INTERESES

Ninguno por declarar.

REFERENCIAS BIBLIOGRÁFICAS

1. Sonarkhan S, Ramappa M, Chaurasia S, Mulay K. Bilateral anterior lenticonus in a case of Alport syndrome: a clinical and histopathological correlation after successful clear lens extraction. *BMJ Case Rep.* 2014 Jun;2014. pii: bcr2013202036. DOI 10.1136/bcr-2013-202036.
2. Savige J, Sheth S, Leys A, Nicholson A, Mack HG, Colville D. Ocular features in Alport syndrome: pathogenesis and clinical significance. *Clin J Am Soc Nephrol.* 2015 Apr;10(4):703-9. DOI 10.2215/CJN.10581014.
3. Gupta A, Ramesh Babu K, Srinivasan R, Mohanty D. Clear lens extraction in Alport syndrome with combined anterior and posterior lenticonus or ruptured anterior lens capsule. *J Cataract Refract Surg.* 2011 Nov;37(11):2075-8. DOI 10.1016/j.jcrs.2011.09.005.
4. Medeiros-Domingo M, Fuentes Y, García-Roca P, Hernández AM, Morán-Barroso V, Velásquez-Jones L. Síndrome de Alport. *BoI Med Hosp Infant Mex [Internet].* 2008;65: 331-40. Disponible en: <http://www.scielo.org.mx/pdf/bmim/v65n5/v65n5a2.pdf>
5. Bamotra RK, Meenakshi, Kesarwani PC, Qayum S. Simultaneous Bilateral Anterior and Posterior Lenticonus in Alport Syndrome. *J Clin Diagn Res.* 2017 Aug;11(8):ND01-ND02. DOI 10.7860/JCDR/2017/25521.10369.
6. Watson S, Bush JS. Alport Syndrome. 2017 Dec 1. *StatPearls [Internet].* Treasure Island (FL): StatPearls Publishing; 2018 Jan-. Available from <http://www.ncbi.nlm.nih.gov/books/NBK470419/>
7. Urrego-Díaz JA, Landinez-Millán G, Lozano-Triana CJ. Síndrome de Alport: reporte de caso y revisión. *Rev Fac Med.* 2015; 63(1):143-9. DOI 10.15446/revfacmed.v63n1.45007.
8. Kashtan C. Alportsyndrome: factsandopinions. *F1000Res.* 2017 Jan;6:50. DOI 10.12688/f1000research.9636.1.

9. Jais JP, Knebelmann B, Giatras I, De Marchi M, Rizoni G, Renieri A, et al. X-linked Alport syndrome: natural history in 195 families and genotype-phenotype correlations in males. *J Am Soc Nephrol*. 2000 Apr;11(4):649-57.
10. Cosgrove D, Liu S. Collagen IV diseases: A focus on the glomerular basement membrane in Alport syndrome. *Matrix Biol*. 2017 Jan;57-58:45-54. DOI 10.1016/j.matbio.2016.08.005.
11. Zhang Y, Ding J. Renal, auricular, and ocular outcomes of Alport syndrome and their current management. *Pediatr Nephrol*. 2018 Aug;33(8):1309-1316. DOI 10.1007/s00467-017-3784-3.
12. Wang Y, Sivakumar V, Mohammad M, Colville D, Storey H, Flinter F, et al. Clinical and genetic features in autosomal recessive and X-linked Alport syndrome. *Pediatr Nephrol*. 2014 Mar;29(3):391-6. DOI 10.1007/s00467-013-2643-0.
13. Rosado C, Bueno E, Fraile P, García-Cosmes P, González-Sarmiento R. A new mutation in the COL4A3 gene responsible for autosomal dominant Alport syndrome, which only generates hearing loss in some carriers. *Eur J Med Genet*. 2015 Jan;58(1):35-8. DOI 10.1016/j.ejmg.2014.10.003.
14. Kamiyoshi N, Nozu K, Fu XJ, Morisada N, Nozu Y, Ye MJ, et al. Genetic, Clinical, and Pathologic Backgrounds of Patients with Autosomal Dominant Alport Syndrome. *Clin J Am Soc Nephrol*. 2016 Aug;11(8):1441-9. DOI 10.2215/CJN.01000116.
15. Rhys C, Snyers B, Pirson Y. Recurrent corneal erosion associated with Alport's syndrome. *Rapid communication*. *Kidney Int*. 1997 Jul;52(1):208-11.
16. Herwig MC, Eter N, Holz FG, Loeffler KU. Corneal clouding in Alport syndrome. *Cornea*. 2011 Mar;30(3):367-70. DOI 10.1097/ICO.0b013e3181eeb0f9.
17. Bower KS, Edwards JD, Wagner ME, Ward TP, Hidayat A. Novel corneal phenotype in a patient with Alport syndrome. *Cornea*. 2009 Jun;28(5):599-606. DOI 10.1097/ICO.0b013e31818f9706.
18. Grupcheva CN, Chew GS, Edwards M, Craig JP, McGehee CN. Imaging posterior polymorphous corneal dystrophy by in vivo confocal microscopy. *Clin Exp Ophthalmol*. 2001 Aug;29(4):256-9.
19. Choi Jh, Na Ks, Bae Sh, Roh Gh. Anterior lens capsule abnormalities in Alport syndrome. *Korean J Ophthalmol*. 2005 Mar;19(1):84-9.
20. Wilson ME Jr, Trivedi RH, Biber JM, Golub R. Anterior capsule rupture and subsequent cataract formation in Alport syndrome. *J AAPOS*. 2006 Apr;10(2):182-3.
21. American Academy of Ophthalmology. Intraocular inflammation and uveitis. 2017-2018. Section 9 [Internet]. San Francisco, CA: BCSC; 2017. Available from: file:///C:/Users/Informatica/Downloads/BCSC1718_S09.pdf
22. Boss JD, McDermott M. Capsulorhexis tearing pattern during phacoemulsification in anterior lenticonus due to Alport syndrome. *Eur J Ophthalmol*. 2016 Apr;26(3):e39-41. DOI 10.5301/ejo.5000720.
23. Agrawal N, Nayak DP, Haripriya A, Bhuwania P. Phacoemulsification with toric IOL implantation in Alport syndrome with anterior lenticonus having spontaneously ruptured anterior capsule. *Eur J Ophthalmol*. 2015 Jul;25(5):e78-80. DOI 10.5301/ejo.5000579.
24. Seymenoglu G, Baser E. Ocular manifestation and surgical results in patients with Alport syndrome. *J Cataract Refract Surg*. 2009;35(7):1302-1306. DOI 10.1016/j.jcrs.2009.03.019.
25. Usui T, Ichibe M, Hasegawa S, Miki A, Baba E, Tanimoto N, et al. Symmetrical reduced retinal thickness in a patient with Alport syndrome. *Retina*. 2004 Dec;24(6):977-9.
26. Shaw EA, Colville D, Wang YY, Zhang KW, Dagher H, Fassett R, et al. Characterization of the peripheral retinopathy in X-linked and autosomal recessive Alport syndrome. *Nephrol Dial Transplant*. 2007 Jan;22(1):104-8. DOI 10.1093/ndt/gfl607.
27. Fawzi AA, Lee NG, Elliott D, Song J, Stewart JM. Retinal findings in patients with Alport Syndrome: expanding the clinical spectrum. *Br J Ophthalmol*. 2009 Dec;93(12):1606-11. DOI 10.1136/bjo.2009.158089.
28. Savige J, Wang Y, Crawford A, Smith J, Symons A, Mack H, et al. Bull's eye and pigment maculopathy are further retinal manifestations of an abnormal Bruch's membrane in Alport syndrome. *Ophthalmic Genet*. 2017 May-Jun;38(3):238-244. DOI 10.1080/13816810.2016.1210648.
29. Shah SN, Weinberg DV. Giant macular hole in Alport syndrome. *Ophthalmic Genet*. 2010 Jun;31(2):94-7. DOI 10.3109/13816811003767128.
30. Rahman W, Banerjee S. Giant macular hole in Alport syndrome. *Can J Ophthalmol*. 2007 Apr;42(2):314-5. DOI 10.3129/can.j.ophthalmol.i07-020.

31. Kasi SK, Adam MK, Ehmann DS. Bilateral Retinal Problem in a Patient With Alport Syndrome. *JAMA Ophthalmol.* 2017 Sep;135(9):995-996. DOI 10.1001/jamaophthalmol.2017.0036.
32. Thomas AS, Baynham JT, Flaxel CJ. Macular holes, vitelliform lesions, and midperipheral retinoschisis in alport syndrome. *Retin Cases Brief Rep.* 2016 Spring;10(2):109-11. DOI 10.1097/ICB.0000000000000176.
33. Online Mendelian Inheritance in Man. Alport syndrome, X-linked; ATS [Internet]. 2016 [cited 2015 Oct]. Available from: <https://www.omim.org/entry/301050>
34. Jais JP, Knebelmann B, Giatras I, De Marchi M, Rizzoni G, Renieri A, et al. X-linked Alport syndrome: natural history and genotype-phenotype correlations in girls and women belonging to 195 families: a "European Community Alport Syndrome Concerted Action" study. *J Am Soc Nephrol.* 2003 Oct;14(10):2603-10. DOI 10.1097/01.ASN.0000090034.71205.74.
35. Trifonova K, Jordanoff G, Stoyanov V, Slaveykov K. Spontaneous Anterior Lens Capsule Rupture Of a Patient with Alport Syndrome - A Case Report. *Open Access Maced J Med Sci.* 2017 Dec;5(7):974-7. DOI 10.3889/oamjms.2017.219.
36. Hemalatha C, Norhafizah H, Shatriah I. Bilateral spontaneous rupture of anterior lens capsules in a middle-aged woman. *Clin Ophthalmol.* 2012;6:1955-7. DOI 10.2147/OPHTH.S37276.
37. Olitsky SE, Waz WR, Wilson ME. Rupture of the anterior lens capsule in Alport syndrome. *J AAPOS.* 1999 Dec;3(6):381-2. DOI 10.1016/S1091-8531(99)70051-0.
38. Sathish KR, Chandrashekar N, Pai V, Bhatia P, Kakkar G. Spontaneous capsular ruptures in Alport syndrome. *Ann ophthalmol.* 2001;33(2):131-5.
39. Yoo WS, Kim BJ, Chung IY, Seo SW, Yoo JM, Kim SJ. A case of phacolytic glaucoma with anterior lens capsule disruption identified by scanning electron microscopy. *BMC Ophthalmol.* 2014 Nov;14:133. DOI 10.1186/1471-2415-14-133.
40. Kato T, Watanabe Y, Nakayasu K, Kanai A, Yajima Y. The ultrastructure of the lens capsule abnormalities in Alport's syndrome. *Jpn J Ophthalmol.* 1998 Sep-Oct;42(5):401-5. DOI 10.1016/S0021-5155(98)00031-8.
41. Kashtan CE. Alport Syndrome and Thin Basement Membrane Nephropathy. 2001 Aug [updated 2015 Nov 25]. In: Adam MP, Ardinger HH, Pagon RA, Wallace SE, Bean LJH, Stephens K, Amemiya A, editors. *GeneReviews®* [Internet]. Seattle (WA): University of Washington, Seattle; 1993-2018. Available from <http://www.ncbi.nlm.nih.gov/books/NBK1207/>
42. Kashtan C. Alport syndrome. In: Elzouki A, Harfi H, Stapleton P, Oh W, Whitley R. *Textbook of clinical pediatrics.* 2nd ed. Berlin: Springer; 2012. p. 2756-61. DOI 10.1007/978-3-642-02202-9_29.

