

# Poroma ecrino maligno

SUSANA RESTREPO, BEATRIZ OROZCO, WALTER LEON

Se presenta el caso de un hombre de 47 años a quien se le diagnosticó un poroma ecrino maligno localizado en el dorso del pie derecho, con metástasis a región inguinal, pulmón, hígado y sistema nervioso central, que le produjeron la muerte. Se discuten los hallazgos clínicos e histopatológicos.

## **PALABRAS CLAVES**

ACROSIRINGIO

POROMA INTRAEPIDERMICO

---

## INTRODUCCION

Las investigaciones de Lobitz y col. (1,2) en 1954 establecieron firmemente la presencia del acrosiringio o porción epidérmica del conducto sudoríparo; ella da origen a dos tipos de neoplasias benignas: una es la variante superficial, limitada a la epidermis, descrita en 1956 por Smith y Coburn, quienes la denominaron hidroacantoma simplex (3) y a la cual, posteriormente, Holubar y Wolff en 1969 prefirieron designar poroma ecrino intraepidérmico (4). La otra es el poroma ecrino, caracterizado por la proliferación tumoral masiva, que se extiende de la epidermis al corion; fue descrita por Pinkus en 1956 (5). Se han descrito, además, 4 variantes histológicas entre los carcinomas originados en las

glándulas sudoríparas ecrinas; todas tienden a la recurrencia local; las metástasis linfáticas locales o distantes ocurren en menos de 10% de los casos y las últimas se han encontrado en pulmón, hueso, retroperitoneo, pleura y ovarios (6).

Mehregan, Hashimoto y Rahbari (7), lograron recopilar 35 casos entre 450.000 especímenes recibidos en su laboratorio de dermatopatología en un período de 20 años.

La primera variante o porocarcinoma ecrino fue denominada así en 1969 por Mishima y Morioka (8). Aunque es la más común de las cuatro, es un tumor infrecuente; es posible, sin embargo, que muchos de estos tumores hayan sido incluidos inespecíficamente como epitelomas intraepidérmicos de Borst-Jadassohn (9,10). Este tumor se origina en el acrosiringio y tiende a producir metástasis cutáneas múltiples, lo que Lever considera (11) como un hallazgo característico. Es esta la variante histológica a la cual pertenece el caso aquí presentado.

La segunda variante, menos frecuente, es el carcinoma ecrino siringoide, descrito originalmente por Freeman y Winkelman (12), que puede comprometer

---

DRA SUSANA RESTREPO, Profesora de Patología, Facultad de Medicina, Corporación para Estudios de la Salud, Medellín, Colombia; DRA. BEATRIZ OROZCO, Dermatóloga, Servicio Seccional de Salud de Antioquia; DR. WALTER LEON, Profesor Titular, Departamento de Patología y Sección de Dermatología, Facultad de Medicina, Universidad de Antioquia, Medellín, Colombia.

el tejido subcutáneo e invadir alrededor de los vasos y nervios. Su origen parece ser la porción dérmica del conducto sudoríparo ecrino (7).

El carcinoma ecrino mucinoso es la tercera variante; frecuentemente se presenta en los párpados (13). Estudios histoquímicos y de microscopía electrónica sugieren que se origina en las células secretoras de la glándula sudorípara (7).

Finalmente, la cuarta variante es el carcinoma ecrino de células claras del cual sólo se han descrito unos cuantos casos, algunos con metástasis (7).

## PRESENTACION DEL CASO

Hombre de 47 años que consultó en mayo de 1985 por una masa inguinal derecha, dolorosa, de 2 años de evolución, acompañada de signos inflamatorios locales; el diagnóstico histopatológico fue: carcinoma epidermoide espinocelular queratinizado.

Se instauró tratamiento con radioterapia en la región inguinal derecha. Con ello se logró la desaparición de la masa.

Cuatro meses después (septiembre de 1985), se descubrió una pequeña lesión sobrelevantada en el dorso del pie derecho, de un centímetro de diámetro, de superficie hiperqueratósica y color oscuro. Según la historia del paciente esta lesión antecedía por varios años a la aparición de la masa inguinal. Se hizo resección-biopsia de la lesión del pie, la cual fue descrita histológicamente como masas intra-epidérmicas bien delimitadas, formadas por células redondeadas, con citoplasma eosinófilo, núcleos ovoides o redondos, con cromatina granular y nucleolo prominente; también había núcleos hiper cromáticos, mitosis y monstruosidades. Algunos acúmulos se relacionaban topográficamente con estructuras ductales sudoríparas relativamente preservadas; se observaron focos de penetración a la dermis. Los bordes de resección estaban libres de tumor. El diagnóstico fue poroma ecrino maligno. En el mismo mes se detectó, por medio de la gammagrafía, una lesión que ocupaba espacio en el lóbulo izquierdo del hígado.

El paciente no regresó a la consulta.

En septiembre de 1986 consultó nuevamente y se encontró una masa por encima de la arcada inguinal y la radiografía de tórax mostró un nódulo en el vértice pulmonar izquierdo y derrame pleural en el hemitórax derecho.

En octubre de 1986 consultó por cefalea frontal intensa y visión borrosa. Se ordenó Tomografía Axial Computarizada que comprobó metástasis al sistema nervioso central, con presencia de una gran masa intracerebral; hubo deterioro progresivo de la función cerebral y el paciente falleció en su casa el 15 de noviembre de 1986. No se realizó autopsia.

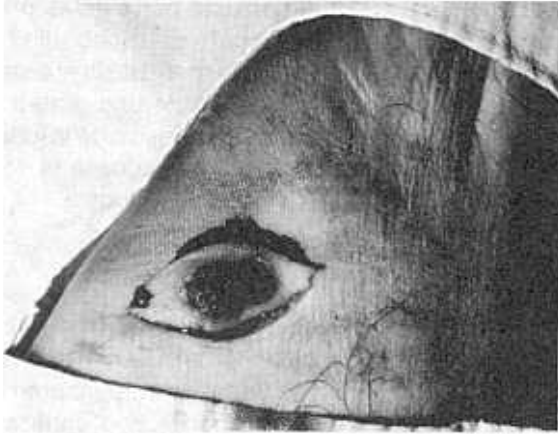
## DISCUSION

En 1956 Smith y Coburn (3), revisaron los tumores que habían sido clasificados como epitelomas intraepidérmicos de Borst- Jadassohn; pensaron que los acúmulos intraepidérmicos de tipo Jadassohn podrían representar la formación de múltiples yemas sudoríparas y designaron tales tumores como hidroacantoma simplex, divididos en benignos y malignos. En 1969, Holubar y Wolff (4) corroboraron el origen del hidroacantoma simplex en el conducto sudoríparo ecrino, por las similitudes enzimáticas e histoquímicas entre ellos, y propusieron el nombre de poroma intraepidérmico para estos tumores.

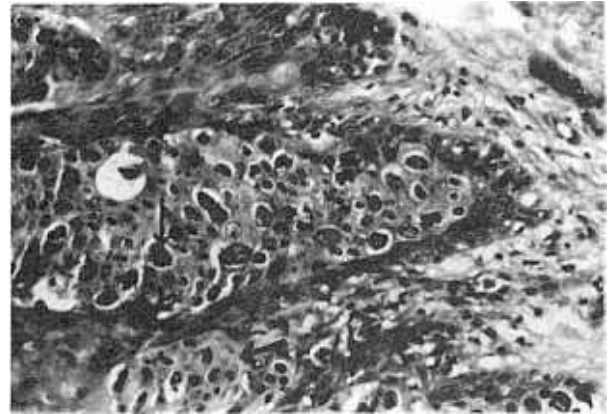
En 1963 Pinkus y Mehregan (14), publicaron un caso de carcinoma ecrino epidermotrópico en un paciente de 82 años, que tenía una lesión antigua en el tobillo izquierdo la que, con el tiempo, se diseminó y llegó a comprometer toda la pierna, la región inguinal y aún la piel de la región mamaria homolateral, en la cual aparecieron lesiones similares tanto clínicamente como histológicamente.

Nuevamente en 1964 Pinkus y Mehregan (10), presentaron un estudio crítico de los tumores intraepidérmicos y al analizar el hidroacantoma simplex consideraron que en los poromas ecrinos ocurre frecuentemente extensión de masas tumorales dentro de la epidermis.

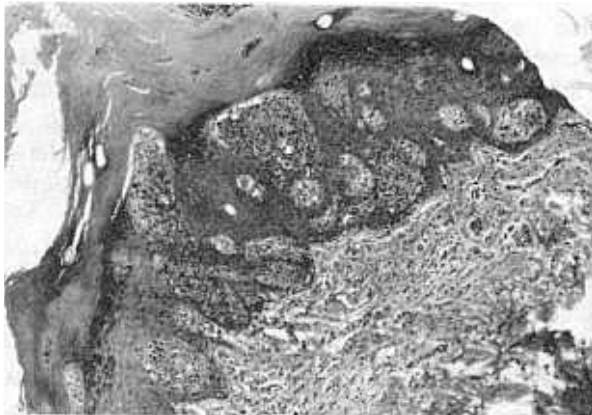
En 1978 Bardach (15) describió un caso de hidroacantoma simplex con porocarcinoma *in situ*; en su descripción histológica hizo énfasis en tres hallazgos, a saber: a) la extrusión de islotes múltiples de células tumorales hacia el estrato córneo hiperplásico; b) la presencia de espacios quísticos (lagos necrobióticos) que en ocasiones contienen en su interior células fantasma; c) la penetración multifocal de conductos ecrinos dérmicos hacia la epidermis donde se mezclan con los nidos de células tumorales. Estos tumores se presentan clínicamente como una lesión única de características morfológicas inespecíficas, que puede crecer rápidamente o permanecer estable por varios años. Los sitios más comunes de aparición son



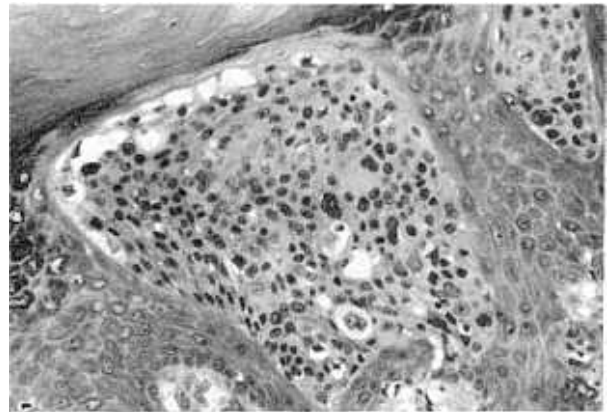
**FIGURA N° 1.** Aspecto clínico de la lesión sobrelevantada, hiperpigmentada en el dorso del pie derecho.



**FIGURA N° 2.** Células neoplásicas con núcleos pleomórficos, frecuentemente hiper cromáticos, algunos de ellos monstruosos y en mitosis; penetración focal dérmica.



**FIGURA N° 3.** Acúmulo intraepidérmico bien delimitado, de células neoplásicas, con núcleos pleomórficos y nucleolo prominente.



**FIGURA N° 4.** Marcada hiperqueratosis; acúmulos neoplásicos intraepidérmicos bien delimitados. Relación topográfica tumoral con parte del acrosiringio preservado.

las extremidades, la cabeza y, menos frecuentemente, el tronco. La mayor frecuencia tiene lugar entre la quinta y octava décadas de la vida y la proporción entre hombres y mujeres es igual (6,7).

Lever (11) considera que el tumor puede aparecer *de novo* como maligno, pero que más frecuentemente ocurre como transformación de un poroma ecrico. En 1983 Mehregan, Hashimoto y Rahbari (7), publicaron un estudio clínico-patológico de 35 pacientes con diagnóstico de adenocarcinoma ecrico primario. Consideraron que inicialmente el porocarcinoma es intraepidérmico y allí permanece estacionario por un tiempo hasta que, eventualmente, se produce el compromiso dérmico.

En las metástasis cutáneas locales o diseminadas se observan los linfáticos dérmicos superficiales dilatados y con trombosis tumoral; estos hallazgos se consideran muy característicos; además se observa diseminación pagetoide de islotes tumorales hacia la epidermis, lo que sugiere epidermotropismo.

Basados en la larga evolución de la lesión y en su cambio reciente de apariencia (más hiperqueratósico y con signos inflamatorios), consideramos que en nuestro caso se trató de la transformación maligna de un poroma ecrico.

En 1984 Bottles y col. (6), encontraron un caso de poroma ecrico maligno con metástasis, en una mujer de 60 años; fue llamativa la observación de productos secretorios cristalizados rodeando la membrana celular; los autores consideraron que tales productos podrían ser marcadores de este tipo de tumores.

A causa de la inespecificidad de la lesión el diagnóstico de poroma ecrico maligno no se hace sobre bases clínicas sino, principalmente, histopatológicas; desde este punto de vista hay que considerar como diagnósticos diferenciales la enfermedad de Bowen, la enfermedad de Paget extramamaria, el melanoma maligno, el carcinoma espinocelular no queratinizante y, por último, los tumores metastásicos epidermotrópicos originados en pulmón, vejiga, tracto biliar y recto (16).

El tratamiento de elección del poroma ecrico maligno es la resección quirúrgica; si hay adenopatías se completa con vaciamiento ganglionar. Este tumor no es sensible a radioterapia. Su empleo en el presente caso se debió a que en el momento de detectar la masa inguinal no se había encontrado el tumor de origen.

---

## SUMMARY

### MALIGNANT ECCRINE POROMA

We report on the case of a 47 year-old man with the diagnosis of malignant eccrine poroma, located on the right foot; he died from metastatic lesions affecting inguinal region, lungs, liver and central nervous system. Clinical and histopathologic findings are discussed. A review is included on sweat gland carcinomas.

---

## BIBIOGRAFIA

1. LOBITZ WC, HOLYOKE JB, MONTAGNA W. The epidermal eccrine sweat duct unit: a morphologic and biologic entity. *J Invest Dermatol* 1954; 22: 157-158.
2. LOBITZ WC, HOLYOKE JB, MONTAGNA W. Responses of the human eccrine sweat duct to controlled injury: growth center of the "epidermal sweat unit". *J Invest Dermatol* 1954; 233: 329-344.
3. SMITH JLS, COBURN J. Hydroacanthoma Simplex: an assessment of a selected group of intraepidermal basal cell epitheliomata and of their malignant homologues. *Brit J Derm* 1956; 68: 400-418.
4. HOLUBAR K, WOLFF K. Intraepidermal eccrine poroma: a histochemical and enzyme-histochemical study. *Cancer* 1969; 23: 626-635.
5. PINKUS H, ROGIN JR, GOLDMAN P. Eccrine poroma. *Arch Dermatol* 1956; 74: 511-521.
6. BOTTLES K, SAGEBIEL RW, MCNUTT NS, JENSEN B, DEVENEY K. Malignant eccrine poroma: case report and review of the literature. *Cancer* 1984; 53: 1579-1585.
7. MEHREGAN AH, HASHIMOTO K, RAHBARI H. Eccrine adenocarcinoma: a clinicopathologic study of 35 cases. *Arch Dermatol* 1983; 119: 104-114.
8. MISHIMA Y, MORIOKA S. Oncogenic differentiation of the intraepidermal eccrine sweat duct: eccrine poroma, poroepithelioma and porocarcinoma. *Dermatologica* 1969; 138: 238-250.
9. STEFFEN C, ACKERMAN B. Intraepidermal epithelioma of Borst-Jadassohn. *Am J Dermatopathol* 1985; 7: 5-24.
10. MEHREGAN AH, PINKUS H. Intraepidermal epithelioma: a critical study. *Cancer* 1964; 17: 609-636.
11. LEVER WF, SCHAUMBURG-LEVER G. Malignant eccrine poroma. En: \_\_\_\_\_ Histopathology of the skin. 6<sup>a</sup> ed. Philadelphia: J. B. Lippincott, 1983: 554.
12. FREEMAN RG, WINKELMANN RK. Basal cell tumor with eccrine differentiation (eccrine epithelioma). *Arch Dermatol* 1969; 100: 234-242.

13. WRIGHT JD, FONT RL. Mucinous sweat gland adenocarcinoma of eyelid: a clinicopathologic study of 21 cases with histochemical and electron microscopic observations. *Cancer* 1979; 44: 1757-1768.

14. PINKUS H, MEHREGAN H. Epidermotropic eccrine carcinoma: case combining features of eccrine poroma and

Paget's dermatosis. *Arch Dermatol* 1963; 88: 597-606.

15. BARDACH H. Hidroacanthoma simplex with *in situ* porocarcinoma: a case suggesting malignant transformation. *J Cutan Pathol* 1978; 5: 236-248.

16. SANTA CURZ DJ. Sweat gland carcinomas: A comprehensive review. *Semin Diagn Pathol* 1987; 1: 38-74