



PUBLICACIÓN ADELANTADA

Clic laríngeo: Reporte de caso con una causa anatómica no descrita

Luis Humberto Jiménez-Fandiño¹, Mariana Carolina Castellanos-Acevedo², Carlos Alberto Restrepo-Chamorro³

¹ Laringólogo. Jefe de la Unidad de Otorrinolaringología y Cirugía Maxilofacial. Hospital Universitario San Ignacio. Pontificia Universidad Javeriana. Bogotá, Colombia.

² Residente de Otorrinolaringología. Pontificia Universidad Javeriana. Bogotá, Colombia.

³ Residente de Otorrinolaringología. Universidad Nacional de Colombia. Bogotá, Colombia.

INFORMACIÓN ARTICULO

RESUMEN

PALABRAS CLAVE

Cartílago Tiroides;
Columna Vertebral;
Disfonía;
Laringe

Recibido: agosto 23 de 2023

Aceptado: mayo 05 de 2024

Disponible en línea: agosto 01 de 2024

Correspondencia: Mariana Carolina Castellanos-Acevedo;
mccastellanos@husi.org.co

Cómo citar: Jiménez-Fandiño LH, Castellanos-Acevedo MC, Restrepo-Chamorro CA. Clic laríngeo: Reporte de caso con una causa anatómica no descrita. *Iatreia* [Internet]. 2024. <https://doi.org/10.17533/udea.iatreia.290>

Introducción: el clic laríngeo es un fenómeno muy poco frecuente y desconocido por los médicos en general. Existe un aproximado de 20 casos reportados en la literatura, siendo el primer informe descrito por Counter en 1978. Se presenta como un clic en el cuello por cambios anatómicos en la laringe. Puede ser causa de reconsultas médicas y provocar síntomas psicológicos llegando a afectar la calidad de vida, dado que no conocen la naturaleza benigna de su enfermedad.

Objetivos: el objetivo es aumentar los conocimientos sobre la existencia de esta enfermedad para abordar pacientes con esta rara sintomatología y resaltar la importancia de su diagnóstico.

Métodos: se presenta un caso de síndrome de clic laríngeo bilateral asociado a disfonía tensional, en donde el asta inferior del cartílago tiroides golpeaba directamente contra el cuerpo vertebral siendo, hasta nuestro conocimiento, el primer reporte con este mecanismo.



Resultados: son pocos los casos reportados con alteraciones anatómicas diferentes al presentado en este artículo. Se debe realizar un abordaje amplio e integral para determinar las causas anatómicas y los tipos de tratamiento posibles.

Conclusiones: es importante conocer esta condición para poder realizar abordajes integrales y según la etiología de la enfermedad ofrecer opciones terapéuticas al paciente.

Este manuscrito fue aprobado para publicación por parte de la Revista Iatreia teniendo en cuenta los conceptos dados por los pares evaluadores. **Esta es una edición preliminar, cuya versión final puede presentar cambios.**

EDICIÓN PRELIMINAR



AHEAD OF PRINT PUBLICATION

Laryngeal Click: A Case Report with an Undescribed Anatomical Cause

Luis Humberto Jiménez-Fandiño¹, Mariana Carolina Castellanos-Acevedo², Carlos Alberto Restrepo-Chamorro³

¹ Laryngologist. Head of the Otorhinolaryngology and Maxillofacial Surgery Unit. Hospital Universitario San Ignacio. Pontificia Universidad Javeriana. Bogotá, Colombia.

² Otolaryngology Resident. Pontificia Universidad Javeriana. Bogotá, Colombia.

³ Otolaryngology Resident. Universidad Nacional de Colombia. Bogotá, Colombia.

ARTICLE INFORMATION

ABSTRACT

KEYWORDS

Dysphonia;

Larynx;

Spine;

Thyroid Cartilage

Received: August 23, 2023

Accepted: May 10, 2024

Available online: August 01, 2024

Correspondence: Mariana Carolina Castellanos-Acevedo;
mccastellanos@husi.org.co

How to cite: Jiménez-Fandiño LH, Castellanos-Acevedo MC, Restrepo-Chamorro CA. Laryngeal Click: A Case Report with an Undescribed Anatomical Cause. *Iatreia* [Internet]. 2024. <https://doi.org/10.17533/udea.iatreia.290>

Introduction: Laryngeal click is a rare phenomenon largely unknown to physicians in general. There are approximately 20 cases reported in the literature, with the first report described by Counter in 1978. It presents as a click in the neck due to anatomical changes in the larynx. It can lead to repeated medical consultations and cause psychological symptoms, affecting quality of life, as patients are unaware of the benign nature of their condition.

Objectives: The aim is to increase awareness of this condition to better manage patients with this rare symptomatology and highlight the importance of its diagnosis.

Methods: We present a case of bilateral laryngeal click syndrome associated with tension dysphonia, where the inferior horn of the thyroid cartilage directly impacted the vertebral body, being, to our knowledge, the first report with this mechanism.



Results: There are few reported cases with anatomical alterations different from the one presented in this article. A comprehensive and integrated approach should be taken to determine the anatomical causes and possible treatment options.

Conclusions: It is important to be aware of this condition to perform comprehensive assessments and, depending on the etiology of the disease, offer therapeutic options to the patient.

EDICIÓN PRELIMINAR

INTRODUCCIÓN

El clic laríngeo es la sensación de clic en el cuello que puede estar asociado a dolor o sensibilidad local. Se presenta cuando se deglute o se hacen ciertos movimientos del cuello, llegando a causar malestar psicológico en el paciente. Es una condición desconocida por muchos médicos por lo que su diagnóstico no suele tenerse en cuenta. En la literatura hay muy pocos casos descritos, siendo el primer informe reportado por Counter (1) en 1978 de un paciente con una disminución de la distancia entre el hueso hioides y cartílago tiroides.

En este reporte de caso se presenta un paciente masculino con síndrome de clic laríngeo asociado a disfonía tensional, con el objetivo de aumentar los conocimientos sobre la existencia de esta condición y resaltar la importancia de su diagnóstico.

CASO CLÍNICO

Se trata de un paciente masculino de 33 años, de profesión docente de primaria, con cuadro clínico de 10 años de evolución consistente en producción de sonido tipo clic en el cuello cuando realiza movimientos laterales, asociado a dolor cervical, tensión muscular y disfonía. Niega disfagia y disnea. Refiere que dicho cuadro desencadena mucha ansiedad, afectando su calidad de vida y desempeño laboral. Fue valorado en múltiples ocasiones por varios especialistas de otorrinolaringología con estudios dentro de rangos de normalidad.

Dentro de los antecedentes, solo refiere un procedimiento quirúrgico de septoturbinoplastia, sin otros antecedentes patológicos, farmacológicos ni traumáticos. Al examen físico, se observa un cuello muy delgado, cartílago tiroides prominente, central y elevado con espacio tirohioideo disminuido, el cual se encuentra en contacto estrecho con la columna cervical (Figura 1). Además, presenta dolor a la movilización de laringe y palpación de la musculatura prelaríngea y accesoria bilateral. Al replicar los movimientos laterales del

cuello desencadenantes del clic, se evidencia movimiento brusco y salto de la laringe. El resto del examen físico está dentro de rangos de normalidad ([Video 1](#)).

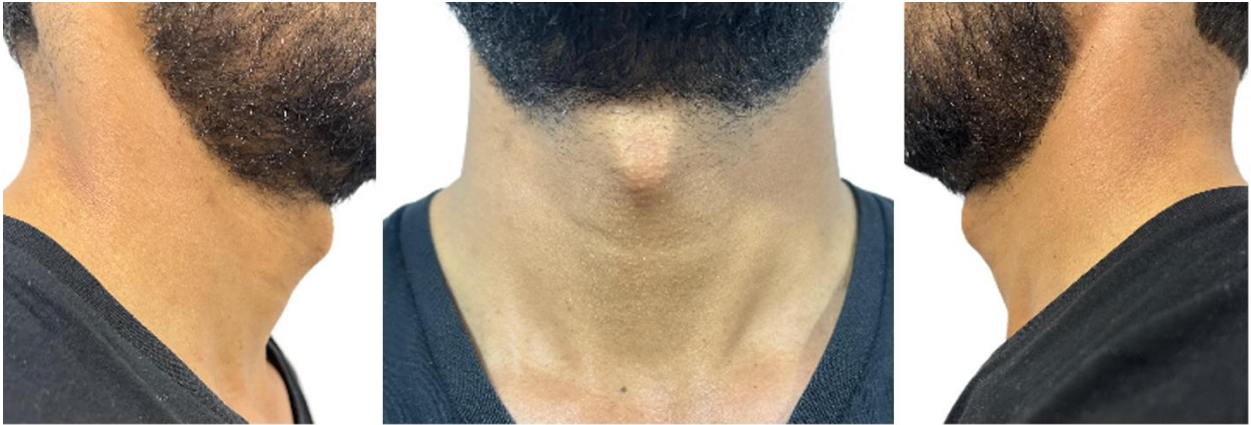

Figura 1. Imágenes de cuello en vista lateral y frontal
Fuente: elaboración propia.

Se realiza estroboscopia con evidencia de onda y amplitud de mucosa disminuida de forma bilateral, sin otros hallazgos patológicos (Figura 2). En cuanto a los estudios imagenológicos, se realiza una tomografía de cuello y laringe con rotación lateral bilateral en la que se observa que la estructura que se encuentra golpeando y produciendo el sonido y el salto en la laringe es el asta inferior del cartílago tiroideos contra el cuerpo vertebral de ambos lados, como se puede apreciar en los cortes tomográficos el contacto del lado izquierdo (Figura 3).

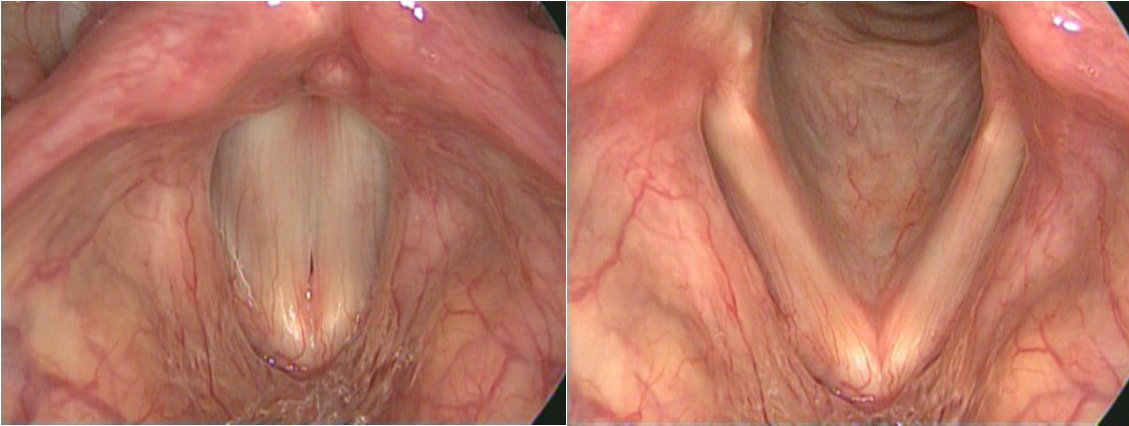


Figura 2. Imágenes de estroboscopia sin alteraciones patológicas

Fuente: elaboración propia

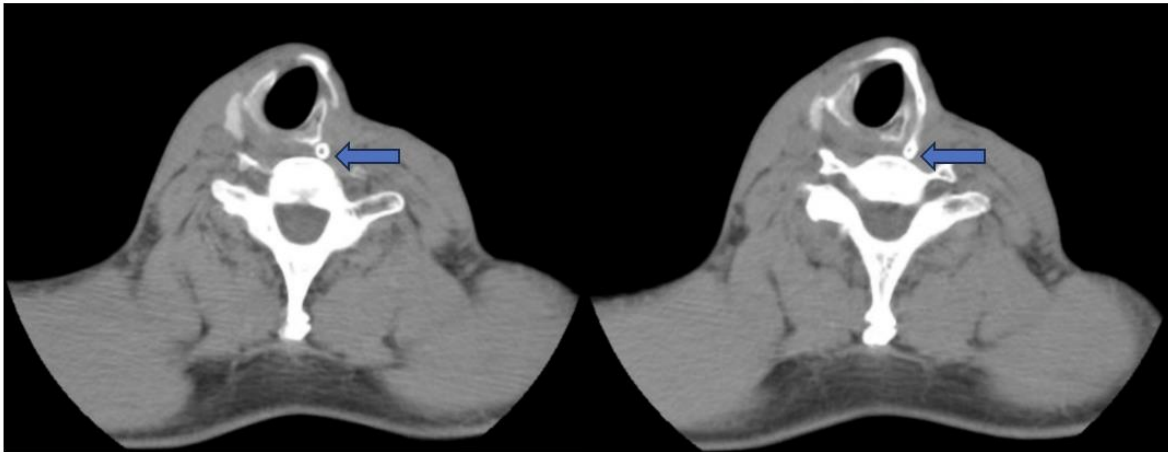


Figura 3. Tomografía computada simple de cuello con rotación lateral izquierda (cortes axiales).

Contacto del asta inferior de cartílago tiroides contra el cuerpo vertebral

Fuente: elaboración propia

Como tratamiento se solicitó terapias de voz para reposicionamiento de la laringe con el objetivo de separarla de la columna cervical, y terapias de relajación muscular con fonoaudiología, presentando mejoría de la tensión del cuello y disfonía; sin embargo, con persistencia del sonido y sensación de golpe del cartílago tiroides y columna vertebral. En este caso se descartó manejo quirúrgico, ya que la zona que golpea el cuerpo vertebral es el asta inferior del cartílago tiroideo y por allí discurre el nervio laríngeo recurrente, por lo que

estaría con alto riesgo de lesión y producir parálisis de cuerdas vocales como resultado del procedimiento.

DISCUSIÓN

El clic laríngeo es una condición desconocida para el personal de salud, dado que es muy poco frecuente y de causas variadas. Por lo tanto, la aproximación diagnóstica no es estándar, pero se busca encontrar una explicación a los síntomas que presentan los pacientes. Los síntomas suelen ser preocupantes para quien los padece y muchas veces se asocia a molestias psicológicas. Son muy pocos los casos reportados en la literatura hasta la fecha, con un aproximado de 20 pacientes; siendo la mayoría mujeres, principalmente alrededor de los 30 años (2).

En una revisión de la literatura realizada por Heuveling *et al.* (3) se reportó que la mayoría de los casos se encuentran asociados a un desplazamiento posteromedial del asta superior del cartílago tiroides causando fricción con el hueso hioides, o a un pinzamiento entre un cuerno mayor agrandado del hioides y la columna cervical. También se han reportado casos donde existe una distancia tirohioidea disminuida, una osificación anormal de ligamento tirohioideo o un pinzamiento del tiroides con la arteria carotidea dado por una angulación posterior anormal del asta superior de este cartílago (3-5). En el presente caso la causa detectada fue un contacto del asta inferior del cartílago tiroides con el cuerpo vertebral de ambos lados. Siendo, hasta nuestro conocimiento, el primer caso reportado con este mecanismo.

Se describen varios factores o antecedentes asociados como cambios en la anatomía del cartílago tiroides, laxitud de los ligamentos articulares dado por la edad, antecedente de trauma cervical, cirugías de avance mandibular o resección de apófisis estiloides. Sin

embargo, dichos factores no concuerdan con las características de la mayoría de los pacientes reportados (6-7).

En cuanto a los principales síntomas asociados al sonido se encuentran el dolor, odinofagia, globo faríngeo o disfagia. Además, los pacientes pueden presentar angustia por dicha sintomatología. En este caso, el paciente presentaba tensión muscular asociada lo que conllevó a una disfonía tensional que afectó su vida laboral como docente. En un caso reportado, el paciente presentó un pinzamiento con la arteria carótida, lo que causó un accidente cerebro vascular debido a un flujo turbulento ocasionado por el trauma local del vaso (4).

Para el diagnóstico, es importante realizar una adecuada valoración con una anamnesis exhaustiva y un examen físico detallado del cuello. La palpación durante la deglución o ciertos movimientos del cuello permite deducir la localización anatómica y los posibles mecanismos del clic (3). Por otro lado, las variaciones dinámicas en la toma de imágenes diagnósticas permiten brindar información valiosa para el diagnóstico, siendo de elección la tomografía de cuello simple en posición neutral y rotada a cada lado o realizando tomas durante deglución o bostezo (8). También puede ser útil la videofluoroscopia de deglución que puede demostrar la disminución de la distancia tirohioidea. La laringoscopia puede ser normal en la mayoría de los casos (2-3). En este caso, se realizó estroboscopia con hallazgos concordantes con disfonía tensional primaria.

En el tratamiento del síndrome de clic laríngeo, el manejo quirúrgico sigue siendo de elección, según la alteración anatómica subyacente, ya sea una resección del asta superior desplazada del tiroides, del asta superior agrandada del hioides o de la parte superior de la lámina tiroidea. Todo esto ha logrado demostrar la resolución inmediata de los síntomas en

la mayoría de los pacientes (2, 9-10). En algunos casos reportados, los pacientes optaron por tratamiento conservador, dada la tranquilidad de conocer el carácter benigno de su condición.

En el presente caso, se descartó la cirugía ya que dado el mecanismo del clic, existía un riesgo elevado de lesionar el nervio laríngeo recurrente y producir parálisis de cuerdas vocales. Se solicitó terapia de voz con el fin de reposicionar la laringe y el control de algunos de sus síntomas. A pesar de no resolver por completo el clic, se logró la satisfacción y tranquilidad del paciente de conocer la causa de sus síntomas.

CONCLUSIONES

El clic laríngeo es una condición que debe ser conocida por todos los médicos de atención primaria y especialistas, ya que puede provocar síntomas físicos y psicológicos que pueden afectar la calidad de vida del paciente. Todo paciente con una sensación de clic al mover el cuello o deglutir, debe ser remitido a otorrinolaringología para un adecuado enfoque diagnóstico y brindarle un manejo quirúrgico según sea el caso, logrando además la tranquilidad del paciente con el solo hecho de conocer la explicación de su sintomatología dada por una condición benigna.

CONSIDERACIONES ÉTICAS

Para la publicación de este trabajo se contó con el consentimiento informado del paciente, el cual fue sometido ante el Comité de Ética de Investigación del Hospital Universitario San Ignacio. Se protege la confidencialidad de la información.

CONFLICTO DE INTERESES

Ninguno por declarar.

REFERENCIAS

1. Counter RT. A clicking larynx. *J Laryngol Otol* [Internet]. 1978 Jul;92(7):629-31. <https://doi.org/10.1017/S0022215100085868>
2. Saratziotis A, Katsouli G, Mireas G. Clicking larynx syndrome - a diagnostic and surgical challenge. *Auris Nasus Larynx* [Internet]. 2021 Dec;48(6):1217-1220. <https://doi.org/10.1016/j.anl.2020.08.006>
3. Heuveling DA, van-Loon MC, Rinkel RNPM. A clicking larynx: Diagnostic and therapeutic challenges. *Laryngoscope* [Internet]. 2018 Mar;128(3):697-700. <https://doi.org/10.1002/lary.26891>
4. Han CY, Long SM, Parikh NS, Phillips CD, Obayemi A, Yu VX, Banuchi V. Impingement of the Thyroid Cartilage on the Carotid Causing Clicking Larynx Syndrome and Stroke. *Laryngoscope* [Internet]. 2022 Jul;132(7):1410-1413. <https://doi.org/10.1002/lary.29956>
5. Li CX, Hu L, Gong ZC. Reconsideration of hyoid bone syndrome-A case series with a review of the literature. *J Stomatol Oral Maxillofac Surg* [Internet]. 2023 Feb;124(1):101263. <https://doi.org/10.1016/j.jormas.2022.08.006>
6. Ramasamy K, Saniasiaya J. A Throat that Clicks. *Iran J Otorhinolaryngol* [Internet]. 2021 Jul;33(4):249-251. <https://doi.org/10.22038/ijorl.2021.51303.2752>
7. Njoum Y, Obeid A, AbuKeshek T, Maree M. The first reported case of clicking larynx syndrome complicating thyroidectomy due to papillary thyroid cancer. *Int J Surg Case Rep* [Internet]. 2023 Jul;108:108443. <https://doi.org/10.1016/j.ijscr.2023.108443>

8. Suto A, Ueha R, Ogura T, Maeda E, Tatebayashi M, Shimada D, et al. Swallowing computed tomography and virtual reality as novel imaging modalities for the diagnosis of clicking larynx: Two case reports. *Auris Nasus Larynx* [Internet]. 2023 Jun;50(3):468-472. <https://doi.org/10.1016/j.anl.2022.03.018>
9. Fischer JL, Montgomery EA, Orestes MI. Anterior Cervical Pain Syndromes: Defining the Patient Population and Approach to Treatments. *Cureus* [Internet]. 2023 Jun 10;15(6):e40219. <https://doi.org/10.7759/cureus.40219>
10. Smith ME, Berke GS, Gray SD, Dove H, Harnsberger R. Clicking in the throat: cinematic fiction or surgical fact? *Arch Otolaryngol Head Neck Surg* [Internet]. 2001 Sep;127(9):1129-31. <https://doi.org/10.1001/archotol.127.9.1129>