

Íleo biliar, una causa infrecuente de obstrucción intestinal: reporte de caso

Isabel Cristina Brito-Rojas¹ 

¹Cirujana general, Fundación Universitaria Sánitas, Bogotá, Colombia.

INFORMACIÓN ARTÍCULO

PALABRAS CLAVE

Colelitiasis;
Fístula Biliar;
Íleo Biliar;
Obstrucción Intestinal

Recibido: mayo 2 de 2024

Aceptado: octubre 23 de 2024

Correspondencia:

Isabel Cristina Brito-Rojas;
iscribriro@gmail.com

Cómo citar: Brito-Rojas IC. Íleo biliar, una causa infrecuente de obstrucción intestinal: reporte de caso. Iatreia [Internet]. 2025 Oct-Dic;38(4):790-799. <https://doi.org/10.17533/udea.iatreia.337>



Copyright: © 2025
Universidad de Antioquia.

RESUMEN

Introducción: el íleo biliar es una causa infrecuente de obstrucción intestinal. Las opciones de manejo varían desde la enterotomía con extracción del cálculo hasta la enterotomía asociada a colecistectomía en el mismo tiempo quirúrgico. El cirujano debe optar por alguna de las alternativas de tratamiento disponibles según la condición de cada paciente y los hallazgos durante el acto quirúrgico.

Presentación del caso: una paciente de 74 años con cuadro de obstrucción intestinal sin mejoría con el manejo médico, y a quien de manera intraoperatoria se le diagnostica íleo biliar tratado mediante enterotomía y extracción del cálculo.

Discusión: el íleo biliar es un trastorno de baja prevalencia que se desencadena por la presencia de un cálculo impactado en el lumen del tracto gastrointestinal; su incidencia en la población general es menor del 3 %. El espectro de manejo es amplio y el médico debe individualizar el tratamiento según las condiciones de cada individuo.

Conclusión: el íleo biliar es una rara condición que afecta sobre todo a los adultos mayores. El diagnóstico oportuno es crucial para el desenlace de los pacientes.

Gallstone Ileus, a Rare Cause of Intestinal Obstruction: A Case Report

Isabel Cristina Brito-Rojas¹ 

¹General Surgeon, Fundación Universitaria Sánitas, Bogotá, Colombia.

ARTICLE INFORMATION

KEYWORDS

Cholecystectomy;
Biliary Fistula;
Gallstone Ileus;
Intestinal Obstruction

Received: May 2, 2024

Accepted: October 23, 2024

Correspondence:

Isabel Cristina Brito-Rojas;
iscibriro@gmail.com

How to cite: Brito-Rojas IC. Gallstone Ileus, a Rare Cause of Intestinal Obstruction: A Case Report. *Iatreia* [Internet]. 2025 Oct-Dec;38(4):790-799. <https://doi.org/10.17533/udea.iatreia.337>



Copyright: © 2025
Universidad de Antioquia.

ABSTRACT

Introduction: Gallstone ileus represents an uncommon cause of intestinal obstruction. Management options range from enterotomy with stone extraction to concurrent enterotomy and cholecystectomy. The surgeon must select from available treatment options based on individual patient conditions and intraoperative findings.

Case Presentation: A 74-year-old female patient presenting with intestinal obstruction refractory to medical management. Gallstone ileus was diagnosed intraoperatively and treated through enterotomy with stone extraction.

Discussion: Gallstone ileus is a low-prevalence disorder triggered by an impacted gallstone in the gastrointestinal tract lumen. Its incidence in the general population is less than 3%. The management spectrum is broad, and the physician must individualize treatment according to each patient's specific conditions.

Conclusion: Gallstone ileus is a rare condition predominantly affecting elderly patients. Timely diagnosis is crucial for patient outcomes.

INTRODUCCIÓN

El íleo biliar es un trastorno infrecuente que se manifiesta por la presencia de un cálculo impactado en el lumen del tracto gastrointestinal (1). Esta condición se desencadena por la adhesión de la vesícula biliar inflamada al intestino adyacente, formando una fístula bilioentérica que permite el paso de los cálculos al tracto gastrointestinal (2).

El cuadro clínico se caracteriza por la presencia de dolor abdominal acompañado de síntomas de obstrucción intestinal tales como náuseas, vómito, ausencia de deposiciones, entre otros; el tiempo de evolución aproximado es de 4 a 8 días, debido a la impactación transitoria de los cálculos que conlleva a la presentación intermitente de los síntomas (3).

La tomografía de abdomen puede hacer el diagnóstico en cerca del 77 % de los pacientes con una sensibilidad del 93 % (4); sin embargo, el 50 % de los casos es diagnosticado de manera intraoperatoria, y es allí donde el cirujano se enfrenta a la decisión respecto al procedimiento más adecuado para cada paciente.

CASO CLÍNICO

Paciente femenina de 74 años que ingresó por cuadro clínico de 2 días de evolución, consistente en episodios eméticos múltiples asociados a ausencia de flatos y deposiciones. Como antecedente de importancia refirió la realización de tres cesáreas. A su llegada al servicio de urgencias se le indicó un manejo con reposo intestinal, colocación de sonda nasogástrica e hidratación endovenosa. Los estudios paraclínicos de ingreso mostraban leucocitosis marcada con neutrofilia, elevación de azoos y hiponatremia leve. Durante la estancia hospitalaria presentó un alto débito por la sonda nasogástrica, por lo que se decidió completar los estudios con una tomografía de abdomen, en la que se evidenció la ausencia de paso del medio de contraste al íleon distal (Figura 1). Ante estos hallazgos, se decidió trasladarla a la sala de cirugía para practicar una laparotomía exploratoria, en la cual se encontró un cálculo impactado en el yeyuno de aproximadamente 5 x 3 cm, lo que condicionaba la dilatación retrógrada de las asas intestinales. Además de esto, se detectó la presencia de plastrón que comprometía la vesícula biliar, el duodeno y el epiplón, sin lograr identificar fístulas; se realizó una enterotomía, la extracción del cálculo y una enterorrafia (Figura 2). El procedimiento transcurrió sin complicaciones. La paciente presentó una adecuada evolución posoperatoria, permitiendo el retiro de la sonda nasogástrica e iniciar la dieta vía oral dos días después del procedimiento, y salida a los 7 días una vez que se contó con disponibilidad de oxígeno domiciliario. Durante la estancia hospitalaria se le dio a conocer el carácter académico de la institución y la posibilidad de utilización de los datos, de acuerdo con la Ley de Habeas Data vigente; la paciente dio el consentimiento para la publicación de este caso.

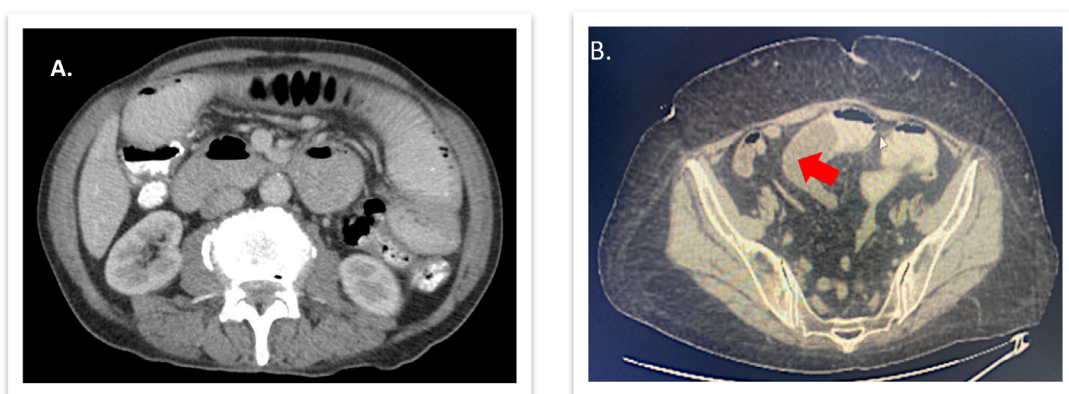


Figura 1. Tomografía de abdomen contrastada

A. Ausencia de paso de medio de contraste a íleon distal. B. La flecha señala el punto aparente donde se impacta el cálculo en el lumen gastrointestinal

Fuente: elaboración propia

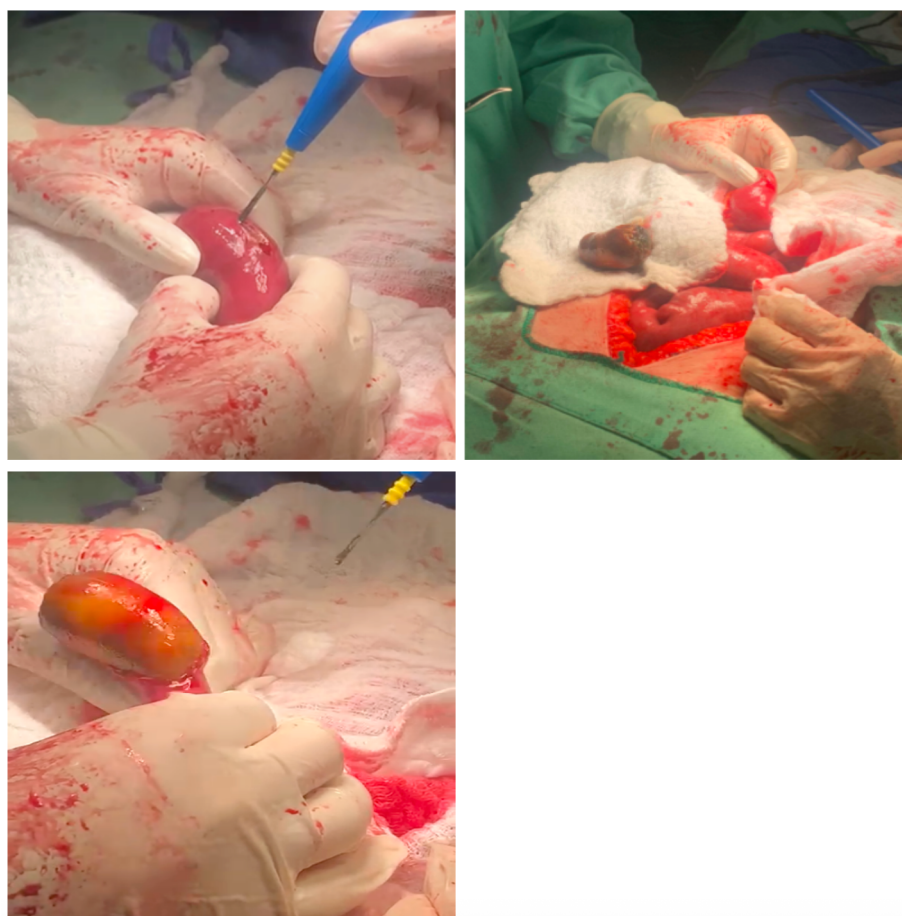


Figura 2. A. Enterotomía con electrobisturí en el yeyuno, en el punto donde se encuentra impactado un cálculo de aproximadamente 5 x 3 cm. B – C. Extracción del cálculo a través de la enterotomía

Fuente: elaboración propia

DISCUSIÓN

El íleo biliar es la causa del 25 % de las obstrucciones intestinales mecánicas en pacientes mayores de 65 años, con una incidencia del 1 % - 3 % en la población general, siendo más común en mujeres que en hombres, en una relación de 3,5:1 (3). La tasa de mortalidad asociada a esta enfermedad oscila entre el 12 % y el 27 %, y la tasa de morbilidad alcanza el 50 %, generalmente debido a la edad del paciente y comorbilidades asociadas. Representa entre el 0,3 % y el 0,5 % de las complicaciones de la enfermedad de la vesícula biliar, y solo el 50 % de los pacientes tienen antecedentes de trastornos biliares (5).

En los pacientes con colecistitis, la inflamación y la presión de los cálculos de gran tamaño generan una isquemia segmentaria de la pared de la vesícula biliar que progresa a necrosis localizada; debido a esto, los cálculos en el interior de la vesícula pueden penetrar la pared isquémica y necrótica, y migrar a través de la pared de la superficie serosa de los órganos adyacentes, adherida y debilitada por la necrosis por presión (6). El síndrome de Mirizzi es una complicación poco frecuente de la litiasis biliar y es causado por la obstrucción del conducto biliar común o del conducto hepático común, por compresión externa de un cálculo biliar impactado en el cuello o infundíbulo de la vesícula biliar o dentro del conducto cístico. La presencia de este cálculo puede generar necrosis por presión con ulceración, erosión y fistulización de la mucosa hacia las estructuras adyacentes (7).

Debido a la proximidad entre la vesícula biliar y el duodeno, la fístula colecistoduodenal es la más común, presentándose en el 32,5 % al 96,5 % de los casos; sin embargo, también pueden estar afectados el estómago (0 % - 13,3 %), el intestino delgado (0 % - 2,5 %) y el colon (0 % - 10,9 %) (8). Se ha propuesto una relación entre el síndrome de Mirizzi y la fístula colecistoentérica; en un estudio descriptivo que incluyó 5673 pacientes llevados a colecistectomía en el Hospital de Capacitación e Investigación Atatürk de la Universidad de Izmir Katip Celebi, se estableció que 327 pacientes (el 5,7 %) tenían síndrome de Mirizzi y 105 pacientes (el 1,8 %) tenían fístula colecistoentérica (9). Las fístulas colecistocolónicas no suelen producirse en presencia de un cálculo impactado, sino en el contexto de una colecistitis perforada con inflamación crónica en el cuerpo o fondo de la vesícula biliar, que hace que la flexura hepática del colon lo cubra en un intento de restringir la propagación del proceso infeccioso (7).

Los escenarios clínicos de esta condición varían dependiendo del sitio en el que se impacta el cálculo: el síndrome de Barnard ocurre cuando los cálculos obstruyen la válvula ileocecal, y el síndrome de Bouveret es causado por la obstrucción del tracto de salida gástrico y se presenta en el 3 % de los pacientes (4). A pesar de que del 25 % al 72 % de los pacientes con íleo biliar tienen historia de colelitiasis, solo entre el 0,3 % y el 1,5 % de los pacientes con colelitiasis desarrollan íleo biliar (2). La obstrucción se produce dependiendo del tamaño de los cálculos biliares; más del 90 % de los cálculos biliares obstructivos miden más de 2 cm y la mayoría mide más de 2,5 cm (4). Un alto porcentaje se impacta en el íleon (50 % - 70 %), seguido del yeyuno (20 % - 40 %), el estómago y el duodeno (10 %), siendo muy rara la obstrucción del colon (10).

La presentación clínica típica del íleo biliar es una mujer de la tercera edad con obstrucción intestinal subaguda episódica. La obstrucción temporal de la luz intestinal por cálculos biliares provoca vómitos y dolor abdominal. Posteriormente, la reubicación de los cálculos biliares proporciona un alivio temporal y los síntomas vuelven a aparecer con la reoclusión. Ante esto, pueden presentarse síntomas vagos e intermitentes en los días previos al ingreso hospitalario (8). Los síntomas de obstrucción intestinal son los más comúnmente reportados; no obstante, en la literatura se han puesto en conocimiento otros síntomas asociados, como la ictericia y hematemesis (11). El caso clínico presentado se correlaciona con lo descrito en los reportes en la literatura, ya que se trata de una paciente femenina mayor de 70 años con un cuadro clínico típico de obstrucción intestinal.

La radiografía suele ser la primera modalidad de imagen solicitada. La combinación de

distensión de las asas intestinales delgadas y la ausencia de aire en el colon sugieren una obstrucción intestinal; sin embargo, su sensibilidad es baja, oscilando entre el 40 % y el 70 % (1). La tríada de Rigler consiste en la presencia de cálculos radiopacos, neumobilia y distensión de asas intestinales, y la manifestación de dos de estos signos establece el diagnóstico; sin embargo, se presenta solo entre el 20 % y el 50 % de los casos (5).

La tomografía de abdomen puede hacer el diagnóstico en cerca del 77 % de los pacientes con una sensibilidad del 93 % (4); dentro de los signos evidentes se encuentran la presencia de una opacidad densa en el 48,3 % de los casos, opacificación en anillo en un 21,8 % e imagen radiolúcida en el 14,9 % (12). El grado de calcificación y el tamaño del cálculo son factores importantes para su identificación en las imágenes; debido a que solo el 10 % de los cálculos biliares se calcifican, a menudo es difícil para un radiólogo identificar el cálculo obstructivo causante; además, en el 25 % de las imágenes, los cálculos compuestos no se visualizan (13).

Algunos autores reportan los focos de aire minúsculos y la presencia de cálculos translúcidos que se adaptan a la forma y densidad del asa intestinal llena de líquido, como factores asociados a la dificultad para realizar el diagnóstico de íleo biliar por imágenes; así mismo, las manchas hiperdensas que se ven a menudo en el lumen intestinal, debido al uso de ciertos medicamentos orales, pueden enmascarar la calcificación sutil del borde del cálculo (14). Es necesaria una evaluación cuidadosa de la luz intestinal, con la ventana configurada de manera adecuada en el punto de transición, para buscar un cálculo biliar radiolúcido. Si la tomografía computarizada de seguimiento muestra un cambio en el nivel de obstrucción, se debe considerar una causa intraluminal móvil (14). En el caso presentado, se encontró en la tomografía de abdomen una opacidad densa en las asas intestinales delgadas en el punto donde probablemente se impactó el cálculo.

El manejo quirúrgico sigue siendo el tratamiento de elección, debido a que se ha documentado que el tratamiento netamente médico aumenta la tasa de mortalidad al 26,5 % (15). Dentro de las alternativas de manejo quirúrgico se encuentran: i) la realización de una enterolitotomía únicamente, procedimiento que se encuentra asociado a un 4,9 % de mortalidad, con tasas de recurrencia que oscilan entre el 5 % y el 33 %, usualmente entre la sexta semana y el sexto mes posoperatorio; ii) enterolitotomía asociada a una colecistectomía diferida; opción recomendada para aquellos pacientes con una reserva funcional adecuada que presentan síntomas persistentes o que no presentan un cierre espontáneo de la fístula; la mortalidad reportada de este procedimiento es del 2,9 %; iii) enterolitotomía y colecistectomía en el mismo tiempo quirúrgico; las ventajas del procedimiento de una sola etapa incluyen una menor recurrencia del íleo biliar, también previene la mala absorción y la pérdida de peso debido a una fístula persistente, y previene la colecistitis, la colangitis y el carcinoma de vesícula biliar, aunque las tasas de mortalidad con este procedimiento aumentan hasta el 7 % (3,4). Existen reportes de estudios que indican que el 15 % de los pacientes sometidos a enterolitotomía simple presentan síntomas biliares persistentes, de los cuales solo el 10 % requiere cirugías adicionales para el alivio sintomático (7).

Halabi *et al.* (2) llevaron a cabo un estudio retrospectivo en el que se incluyeron pacientes con diagnóstico de íleo biliar tratados quirúrgicamente mediante enterotomía sola, enterotomía y colecistectomía con cierre de fístula, resección intestinal sola o resección intestinal con cierre de fístula, entre el año 2004 a 2009. Se encontraron un total de 3.452.536 casos, de los cuales en 0,095 % fueron secundarios al íleo biliar; el procedimiento más comúnmente realizado fue la enterotomía con extracción de cálculos, solamente seguido de la enterotomía más colecistectomía con cierre de fístula. Este último procedimiento y la resección intestinal se asociaron con tasas de mortalidad más altas comparados con la enterotomía sola, siendo la falla renal la complicación más común.

Respecto a los casos de íleo biliar con el cálculo impactado en el colon, en el año 2022 se publicó una revisión sistemática de la literatura en la que se encontró que, en estos, aproximadamente

el 38 % de los pacientes se sometió a una cololitotomía con colostomía o cierre de colostomía primaria. El cierre intestinal primario después de la cololitotomía se realizó en el 62,7 % de los casos, la resección colónica segmentaria se realizó en el 20,5 %, con una tasa de anastomosis del 39 %. Es importante resaltar que la resección segmentaria debe reservarse para: i) perforación colónica; ii) cálculos biliares impactados cuya desimpactación podría provocar perforación; iii) o si los cambios inflamatorios significativos en el sitio de impactación hacen que una cololitotomía simple y su cierre sean inseguros. La litotricia mecánica colonoscópica se utilizó en el 30,3 %, con una tasa de éxito únicamente del 41,1 % (6).

El manejo expectante después de la enterolitotomía está completamente justificado, y se ha observado que las fístulas bilioentéricas pueden cerrarse o reducir su tamaño espontáneamente, especialmente con un conducto cístico permeable y en ausencia de cálculos residuales (4). La paciente del caso clínico expuesto fue manejada con enterotomía más extracción del cálculo sin complicaciones, y durante la observación no se presentó recurrencia de la sintomatología de obstrucción o cólico biliar.

Respecto a la vía de abordaje, se ha demostrado que el abordaje laparoscópico con enterolitotomía se asocia con menor morbilidad y movilización postoperatoria temprana. Costi *et al.*, citados por Laxague *et al.* (16) revisaron 231 casos de fístulas colecistocolónicas y encontraron que un abordaje laparoscópico es factible y seguro en centros con cirujanos experimentados; dicho estudio también analizó la viabilidad del manejo endoscópico de esta enfermedad y, aunque en la mayoría de los casos la recuperación endoscópica del cálculo biliar no tuvo éxito, los autores concluyeron que se debe considerar una colonoscopia en pacientes hemodinámicamente estables.

En algunos casos, se ha informado resolución espontánea del íleo biliar después del paso del cálculo a través del tracto digestivo; algunos autores apoyan entonces el tratamiento conservador en pacientes que presentan un alto riesgo quirúrgico por sus comorbilidades y en quienes el cálculo generador de la obstrucción no mide más de 2,5 cm, logrando tasas de éxito de un 14,2 %. Algunas opciones de tratamiento no quirúrgico utilizadas incluyen la extracción endoscópica y litotricia por ondas de choque, según la ubicación del cálculo (10). El algoritmo de manejo propuesto por Madrid *et al.* (10) se presenta en la Figura 3.

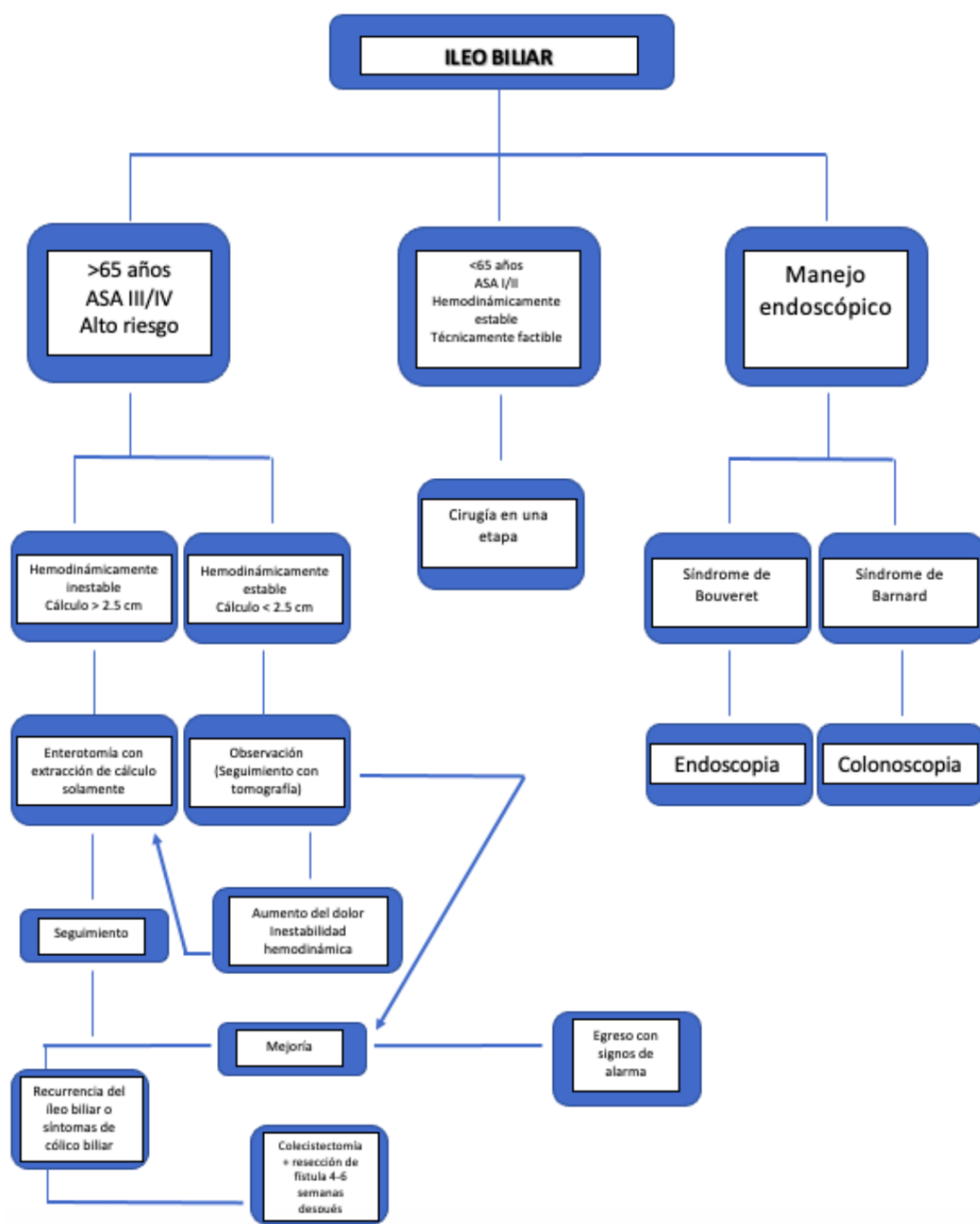


Figura 3. Algoritmo de manejo del íleo biliar

Fuente: Madrid-Ruíz JF, Hidalgo-Artiaga KE, Baez-León AS, De gante-Aguilar JM, Ortiz-De Ora OM. Gallstone ileus, controversies on current surgical management. *Int Surg J* [Internet]. 2023;10(12):2000-2005. <https://dx.doi.org/10.18203/2349-2902.isj20233686>

CONCLUSIÓN

El íleo biliar es una condición de baja prevalencia que afecta a los adultos mayores, con predominio en la población femenina. Su presentación clínica puede variar dependiendo del lugar en donde se impacta el cálculo en el lumen gastrointestinal. Con el advenimiento de las nuevas tecnologías, hasta el 77 % de los pacientes podría ser diagnosticado haciendo uso de la tomografía de abdomen. Existen varias alternativas de manejo, siendo la enterotomía con extracción de cálculos la que presenta menores tasas de mortalidad. Sin embargo, la decisión sobre qué procedimiento quirúrgico llevar a cabo depende del criterio del cirujano y de su experiencia, así como del estado clínico y las comorbilidades del paciente.

REFERENCIAS

1. Ali AM, ER S. Gallstone ileus: Unusual complication of cholelithiasis: A case report. *Ann Med Surg* (Lond) [Internet]. 2022;75:103476. <https://doi.org/10.1016/j.amsu.2022.103476>
2. Halabi WJ, Yang Cy, Ketana N, Lafaro KJ, Nguyen VQ, Stamos MJ, et.al. Surgery for Gallstone Ileus A Nationwide Comparison of Trends and Outcomes. *Ann surg* [Internet]. 2014;259(2):329-335. <https://doi.org/10.1097/sla.0b013e31827eefed>
3. Soulé-Martínez CE, Alfaro-Ponce D, Castellanos-Aguilar L, Jaimes-Durán EM, Banegas-Ruiz R, Barajas-Colón JA, et.al. Gallstone ileus: the importance of individualized management. *Int Surg J* [Internet]. 2021;8(8):2432-2435. <https://doi.org/10.18203/2349-2902.isj20213142>
4. Requena-López AA, Mata-Samperio BK, Solis-Almanza F, Casillas-Vargas R, Cuadra-Reyes LA. Comparison between surgical techniques in gallstone ileus and outcomes. *Cir Cir* [Internet]. 2020;88(3):292-296. <https://doi.org/10.24875/CIRU.19001264>
5. Vera-Mansilla C, Sanchez-Gollarte A, Matias B, Mendoza-Moreno F, Díez-Alonso M, Garcia-Moreno Nisa F. Surgical Treatment of Gallstone Ileus: Less Is More. *Visc Med* [Internet]. 2022;38 (1):72–77. <https://doi.org/10.1159/000518451>
6. Agustin G, Bruketa T, Kunjko K, Romic I, Mikus M, Vrbancic A, et.al. Colonic gallstone ileus: a systematic literature review with a diagnostic-therapeutic algorithm. *Updates Surg* [Internet]. 2023;75(5):1071-1082. <https://doi.org/10.1007/s13304-023-01537-0>
7. Koo J, Tham HY, Toh EQ, Chia C, Thien A, Shelat VG. Mirizzi Syndrome—The Past, Present, and Future. *Medicina* [Internet]. 2024;60(1):12. <https://doi.org/10.3390/medicina60010012>
8. Tsang CF. A rare case of gallstone ileus—the unanswered question. *J Surg Case Rep* [Internet]. 2021;(4):rjab164. <https://doi.org/10.1093/jscr/rjab164>
9. Gungor F, Atalay Y, Nihan A, Ozlem E, Kokulu I, Acar T, et.al. Clinical outcome of gallstone ileus; a single- centre experience of case series and review of the literature. *Acta Chir Belg* [Internet]. 2022;122(1):7-14. <https://doi.org/10.1080/00015458.2020.1816673>
10. Madrid-Ruiz JF, Hidalgo-Artiaga KE, Baez-León AS, De Gante-Aguilar JM, Ortiz-De Ora OM. Gallstone ileus, controversies on current surgical management. *Int Surg J* [Internet]. 2023;10(12):2000-2005. <https://dx.doi.org/10.18203/2349-2902.isj20233686>
11. Da Cunha T, Sharma B, Goldenberg S. Colonic Gallstone Ileus: Treatment Challenges. *Cureus* [Internet]. 2021;13(11):e19869. <https://doi.org/10.7759/cureus.19869>
12. Chang L, Chang M, Chang HM, Chang AI, Chang F. Clinical and radiological diagnosis of gallstone ileus: a mini review. *Emerg Radiol* [Internet]. 2018;25(2):189-196. <https://doi.org/10.1007/s10140-017-1568-5>
13. Kosko E, Keener M, Waack A, Ranabothu AR, Vattipally V. Radiological Diagnosis and Surgical

- Treatment of Gallstone Ileus. *Cureus* [Internet]. 2023;15(5):e38481. <https://doi.org/10.7759/cureus.38481>
14. Sathe AA, Bhargava RN. Gallstone Ileus—Lessons from a Missed Diagnosis. *J Gastrointest Abdom Radiol* [Internet]. 2023;6:32–36. <https://doi.org/10.1055/s-0042-1754327>
 15. Elmisbah H, Alonezy A, Alanazi S, Alanazi S. Intestinal Obstruction Etiology, Diagnosis and Management. *J Pharm Res Int* [Internet]. 2022;34(23A):33-41. <https://doi.org/10.9734/jpri/2022/v34i23A35873>
 16. Laxague F, Ramos PM, Zanfardini A, Schlottmann F. Pathophysiology, Diagnosis, and Treatment of Colonic Gallstone Ileus in an Elderly Patient. *ACG Case Rep J* [Internet]. 2020;7(4):e00363. <https://doi.org/10.14309/crj.0000000000000363>