
VALIDACIÓN DE LA PANORÁMICA TOMOGRÁFICA COMO HERRAMIENTA DIAGNÓSTICA PARA PATOLOGÍA DEL SENO MAXILAR¹

VALIDATION OF PANORAMIC TOMOGRAPHY AS A TOOL TO DIAGNOSE MAXILLARY SINUS PATHOLOGIES

JOSÉ S. DOMÍNGUEZ MEJÍA², GERMÁN AGUILAR MÉNDEZ³, LISANDRO GUERRA RESTREPO⁴,
NATALIA CONTRERAS GÓMEZ⁵, ANA M. ARISTIZÁBAL⁶

RESUMEN. Introducción: la imaginología es importante en la valoración diagnóstica y una herramienta útil para la selección de procedimientos en pacientes de los que se sospecha patología maxilofacial. Entre las diferentes modalidades imaginológicas maxilofaciales se encuentran la radiografía panorámica y la tomografía computarizada Cone beam, desarrollada como alternativa a la tomografía convencional, actualmente descrita como Gold standard para imaginología del área oral y maxilofacial. **Métodos:** observación por dos evaluadores previamente calibrados de 100 tomografías Cone beam y 100 panorámicas tomográficas de pacientes seleccionados aleatoriamente; aplicación de análisis univariado, medidas de tendencia central, y definición de la sensibilidad, especificidad, valor predictivo positivo y negativo en tablas específicas de 2 x 2 aplicando el estudio prueba de una prueba. **Resultados:** los resultados obtenidos muestran que la panorámica tomográfica tipo Cone beam como prueba diagnóstica frente a la tomografía computarizada Cone beam para evaluar imágenes compatibles con patología sinusal (pólipo, quiste y engrosamiento mucoso) tiene sensibilidad y especificidad variable dependiendo del tipo de patología sinusal, con nivel de confianza del 95% y con coeficiente de kappa con valor de 1 para las tomografías axiales computarizadas y de 0,94-1,0 para la panorámica tomográfica tipo Cone beam. **Conclusión:** la panorámica tomográfica Cone beam es lo suficientemente sensible y específica para ser utilizada como herramienta diagnóstica en patología de seno maxilar.

Palabras clave: radiografía panorámica, tomografía computarizada Cone beam, seno maxilar.

Dominguez JS, Aguilar G, Guerra L, Contreras N, Aristizabal AM. Validación de la panorámica tomográfica como herramienta diagnóstica para patología del seno maxilar. Rev Fac Odontol Univ Antioq 2013; 24(2): 232-242.

ABSTRACT. Introduction: medical imaging is an important diagnostic resource and a useful tool for selecting the right procedure in patients with suspected maxillofacial pathology. Some of the most common maxillofacial imaging methods include panoramic radiography and cone beam computed tomography, which was developed as an alternative to conventional tomography and is currently considered the gold standard for imaging the oral and maxillofacial area. **Methods:** two previously calibrated evaluators analyzed 100 cone beam tomographies and 100 panoramic tomographies from randomly selected patients; the methods also included: univariate analysis, measurement of central tendency, and definition of sensitivity, specificity, and positive / negative predictive value on 2 x 2 specific tables using a validity test. **Results:** the results show that, as a diagnostic test, cone beam panoramic tomography, in comparison to cone beam computed tomography to evaluate images compatible with sinus pathology (polyps, cysts and mucosa thickening), offers variable sensitivity and specificity depending on the type of sinus pathology, with a confidence level of 95% and a kappa coefficient value of 1 for CAT scans

-
- 1 Artículo derivado de la investigación hecha como requisito parcial para optar al título de especialista en Cirugía Oral y Maxilofacial de dos de los coautores.
 - 2 Odontólogo, cirujano oral y maxilofacial, especialista en Ciencias Básicas Biomédicas, Universidad de Antioquia, profesor medio tiempo, Facultad de Odontología, Universidad de Antioquia, Medellín, Colombia.
 - 3 Odontólogo, Universidad CES, radiólogo oral y maxilofacial, Universidad de Chile, docente cátedra Facultad de Odontología, Universidad de Antioquia, Medellín, Colombia.
 - 4 Médico, Universidad Pontificia Bolivariana, otorrinolaringólogo, Universidad de Antioquia, docente posgrado, Facultad de Medicina, Universidad de Antioquia, Medellín, Colombia.
 - 5 Odontóloga, Universidad Cooperativa de Colombia, cirujana oral y maxilofacial, Facultad de Odontología, Universidad de Antioquia, Medellín, Colombia.
 - 6 Odontóloga, Universidad Cooperativa de Colombia, cirujana oral y maxilofacial, Facultad de Odontología, Universidad de Antioquia, Medellín, Colombia.

-
- 1 This article is the result of a research project conducted as a partial requirement for the degree of Oral and Maxillofacial Surgery Specialist by two of the co-authors.
 - 2 Dentist, Oral and Maxillofacial Surgeon, Basic Biomedical Sciences Specialist, Universidad de Antioquia, part-time Professor, School of Dentistry, Universidad de Antioquia, Medellín, Colombia.
 - 3 Dentist, Universidad CES, Oral and Maxillofacial Radiologist, Universidad de Chile, Adjunct Professor, School of Dentistry, Universidad de Antioquia, Medellín, Colombia.
 - 4 Medical Doctor, Universidad Pontificia Bolivariana, Otorhinolaryngology Specialist, Universidad de Antioquia, Graduate School Professor, School of Medicine, Universidad de Antioquia, Medellín, Colombia.
 - 5 Dentist, Universidad Cooperativa de Colombia, Oral and Maxillofacial Surgeon, School of Dentistry, Universidad de Antioquia, Medellín, Colombia.
 - 6 Dentist, Universidad Cooperativa de Colombia, Oral and Maxillofacial Surgeon, School of Dentistry, Universidad de Antioquia, Medellín, Colombia.

RECIBIDO: JUNIO 5/2012-ACEPTADO: OCTUBRE 23/2012

SUBMITTED: JUNE 5/2012-ACCEPTED: OCTOBER 23/2012

and 0.94 to 1.0 for cone beam panoramic tomography. **Conclusion:** cone beam panoramic tomography is sensitive and specific enough to be used as a diagnostic tool in maxillary sinus pathology.

Key words: panoramic radiography, cone beam computed tomography; maxillary sinus.

Domínguez JS, Aguilar G, Guerra L, Contreras N, Aristizábal AM. Validation of panoramic tomography as a tool to diagnose maxillary sinus pathologies. *Rev Fac Odontol Univ Antioq* 2013; 24(2): 232-242.

INTRODUCCIÓN

La imaginología es una poderosa herramienta diagnóstica y terapéutica en cualquier práctica médica u odontológica.^{1,2} Entre las diferentes modalidades disponibles, se encuentra la tomografía computarizada, usada extensamente en diagnóstico médico, permitiendo evaluar las cavidades sinusales, proporcionando la valoración exacta de los senos paranasales y huesos craneofaciales tanto como la extensión de la neumatización sinusal y las diferentes alteraciones que se puedan presentar.³

Su aplicación en odontología ha sido limitada debido al costo, acceso y consideraciones de dosis de radiación. Una modalidad reciente es la tomografía computarizada tipo Cone beam, introducida para su uso en la región oral y maxilofacial en los años noventa por Arai y colaboradores⁴ y desarrollada como alternativa a la tomografía helicoidal convencional,^{1,2,5} proporcionando los mismos beneficios con ventajas adicionales.

La tomografía computarizada Cone beam (CBCT) posee características particulares que le dan ventajas sobre la tomografía helicoidal⁶⁻¹² como la alta calidad de la imagen por la forma como los datos volumétricos son comprimidos,⁷ tiempo de escaneo rápido,¹³ con una dosis efectiva de radiación mucho más baja,¹⁴⁻¹⁶ es de fácil acceso, menos costosa y de fácil manejo,¹ mejorando el proceso diagnóstico y la planeación quirúrgica de ser requerida, llevando por lo tanto a mejores resultados de tratamiento para el paciente y permitiendo amplia variedad de aplicaciones clínicas no solo odontológicas y maxilofaciales sino también médicas.¹⁷

Sus principales desventajas están relacionadas con la geometría proyeccional Cone beam, que genera imágenes con capacidad limitada para diferenciar tejidos blandos internos, el contraste no es adecuado para demostrar diferencias en la musculatura o grasa,¹² y al igual que la tomografía convencional, puede ser afectada por artefactos metálicos degradando la calidad de la imagen.^{1,2}

INTRODUCTION

Medical imaging is a powerful diagnostic and therapeutic tool in any medical or dental practice.^{1,2} One of the most common imaging methods is computed tomography, which is widely used in medical diagnosis for evaluating the sinuses and providing accurate assessment of paranasal sinuses and craniofacial bones, as well as the extension of sinus pneumatization and many other possible alterations.³

In dentistry, the use of computed tomography has been limited because of cost, access, and radiation dose considerations. One of the most recent methods is cone beam computed tomography, introduced by Arai et al⁴ in the nineties for use in the oral and maxillofacial area and developed as an alternative to conventional helical CT,^{1,2,5} providing the same benefits with additional advantages.

Cone beam computed tomography (CBCT) has special characteristics that provide it with advantages over helical CT,⁶⁻¹² such as a higher picture quality due to the way volumetric data are compressed,⁷ quick scan time,¹³ and an effective dose of decreased radiation;¹⁴⁻¹⁶ also, it is easily accessible, less expensive, and easy to use.¹ Therefore, it improves diagnosis and surgical planning if required, yields better treatment outcomes for patients, and allows a wide variety of dental, maxillofacial, and medical clinical applications.¹⁷

The main disadvantages of CBCT are related to the projectional cone beam geometry, which produces limited images that make it difficult to differentiate internal soft tissues and offer poor contrast to show differences between muscle and fat,¹² and like conventional tomography, it may be affected by metal artifacts altering image quality.^{1,2}

Desafortunadamente, en la literatura especializada las aplicaciones descritas son de tipo odontológico, principalmente en patología dentoalveolar,^{18, 19} cirugía maxilofacial,^{20, 21} ortodoncia,^{22, 23} implantología,^{24, 25} endodoncia,²⁶ periodoncia²⁷ y odontología forense,²⁸ descartando la gran variedad de opciones que se pueden obtener en diferentes especialidades médicas, como otorrinolaringología, cirugía plástica y oftalmología, entre otras.^{7, 17}

Para la valoración de patologías sinusales como sinusitis crónica,^{29, 30} quistes de retención^{31, 32} y pólipos,³³ la tomografía computarizada convencional es considerada como la herramienta imaginológica *Gold standard*;³ no se ha reportado hasta el momento la eficacia de la CBCT ni de la radiografía panorámica ya sea convencional o tomográfica como herramientas diagnósticas para la valoración de las características anatómicas normales³⁴ y las alteraciones presentes en el seno maxilar.^{35, 36}

Sin embargo, este tipo de patologías se observan con mucha frecuencia como hallazgos ocasionales en las radiografías panorámicas y sería interesante poderlas comparar con tomografías helicoidales convencionales, pero eso implicaría sobreexponer innecesariamente a los pacientes a altas dosis de radiación sin otro objetivo que el puramente experimental.

Los *software* de los equipos tomográficos con tecnología Cone beam permiten en una única exposición a radiación ionizante obtener ambas imágenes en forma simultánea y de este modo hacer comparaciones de forma segura. Partiendo de esta ventaja y con el concepto previamente sustentado que la CBCT posee características imaginológicas muy similares a la tomografía convencional, para propósitos experimentales, podemos utilizar la CBCT como herramienta *Gold standard* para el diagnóstico de imágenes patológicas sinusales y compararla con la panorámica tomográfica.

Se pretende, entonces, validar la panorámica tomográfica comparándola con la CBCT determinando su sensibilidad, especificidad, valor predictivo positivo y negativo como herramienta diagnóstica de patología de seno maxilar con el fin de obtener imágenes que requieran menos radiación y sean más económicas y accesibles para el diagnóstico y tratamiento oportuno.

Unfortunately, most applications described in the literature are of dental type, mainly for dentoalveolar pathology,^{18, 19} maxillofacial surgery,^{20, 21} orthodontics,^{22, 23} implants,^{24, 25} endodontics,²⁶ periodontics²⁷ and forensic dentistry,²⁸ ignoring a variety of options available in different medical specialties, such as otolaryngology, plastic surgery, and ophthalmology.^{7, 17}

In the assessment of sinus diseases like chronic sinusitis,^{29, 30} retention cysts^{31, 32} and polyps,³³ conventional computed tomography is considered the gold standard imaging tool;³ the effectiveness of CBCT or Panoramic X-ray (either conventional or tomographic) has not yet been reported as a diagnostic tool for assessing normal anatomical features³⁴ and maxillary sinus alterations.^{35, 36}

However, these types of disease are frequently observed as occasional findings in panoramic radiographs and it would be interesting to compare them with conventional helical CT, but that would imply unnecessarily overexposing patients to high doses of radiation with no other purpose than the purely experimental.

Cone beam tomography machines are usually equipped with computer programs that allow a single exposure to ionizing radiation in order to obtain both images simultaneously and thus make comparisons safely. Based on this advantage and on the fact that CBCT imaging features are very similar to those of conventional tomography, for experimental purposes we may use CBCT as a gold standard for diagnosis of sinus pathology images, comparing it with panoramic tomography.

The objective is therefore to validate panoramic tomography in comparison with CBCT by determining its sensitivity, specificity, and positive / negative predictive value as a diagnostic tool for sinus pathology in order to obtain images that require less radiation while being more affordable and accessible for timely diagnosis and treatment.

MÉTODOS

Para el desarrollo del proyecto se contó con la previa aprobación por el Centro de Investigaciones y Comité de Ética de la Facultad de Odontología de la Universidad de Antioquia, y dando cumplimiento a las recomendaciones para investigación biomédica de la Declaración de Helsinki de la Asociación Médica Mundial de 1964 y de las Normas Científico-Técnicas y Administrativas para la Investigación en Salud, resolución N.º 008430 de 1993 emanada del Ministerio de Salud, en su título II, capítulo 1 sobre los aspectos éticos de la investigación en humanos, artículos 5.º, 8.º, 11 y título III, capítulo 1 sobre las investigaciones de nuevos recursos de diagnóstico.

Para el estudio se hizo la obtención aleatoria mediante de una muestra no probabilística a conveniencia de 100 registros mediante muestreo aleatorio simple con base en los registros totales de 100 CBCT que cumplieran con los siguientes criterios de selección:

Criterios de inclusión: registros de tomografías de pacientes entre los 16 y 75 años entre octubre de 2007 y noviembre de 2009 y que fueron tomados con el equipo New Tom 3G Cone beam Volumetric Tomographic Scanner (Verona, Italia).

Criterios de exclusión: registros de tomografías de pacientes que presentaban artefactos metálicos que impedían su lectura y registros de tomografías con hallazgos sinusales distintos a los descritos en este estudio (ausente, engrosamiento mucoso, pólipos, quiste).

Se hizo la conversión de las 100 tomografías a vistas de panorámicas tomográficas mediante el *software* específico del equipo Newtom 3G con las siguientes características: espesor de 30, 40 y 50 mm con una ventana de 9" que permite un campo visual del complejo maxilomandibular y el seno maxilar. Luego de la conversión se obtuvo el total de 200 registros así: 100 tomografías y 100 panorámicas, los cuales fueron todos vistos y analizados sobre imágenes tipo DICOM (imagenología y comunicación digital en medicina, por sus siglas en inglés).

Para las 200 imágenes obtenidas, se registraron variables como edad y sexo y para cumplir con los objetivos del estudio, se registró el hallazgo sinusal definido como cualquier desviación de las características anatómicas normales del seno maxilar clasificándolo como ausente, engrosamiento mucoso, pólipo, quiste o imágenes mixtas (figura 1).

METHODS

This project was properly approved by the Universidad de Antioquia School of Dentistry Research Center and its Ethics Committee, in compliance with the biomedical research recommendations of the 1964 Helsinki Declaration of the World Medical Association, and with the Scientific-Technical and Administrative Standards for Health Research, Resolution No. 008430, 1993, of the Ministry of Health, Title II, Chapter 1 on human research ethics, articles 5th, 8th and 11th, and Title III, Chapter 1 about research on new diagnostic resources.

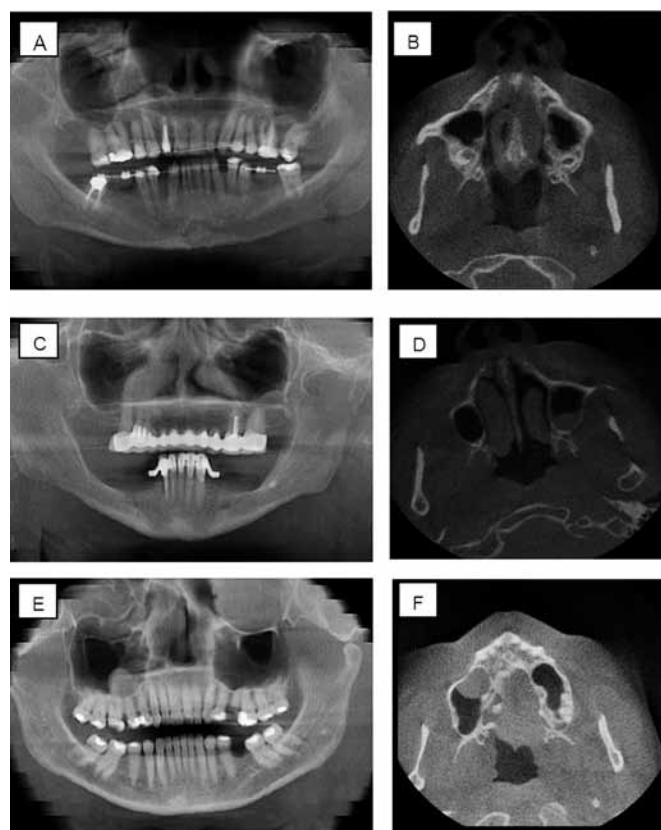
For this study, a non-probability convenience sample was randomly obtained from 100 records using simple random sampling based on a total of 100 CBCT records that met the following selection criteria:

Inclusion criteria: CT records of patients aged 16 to 75 years between October 2007 and November 2009, taken with a NewTom 3G Cone Beam Volumetric Tomographic Scanner (Verona, Italy).

Exclusion criteria: CT records of patients with metal artifacts that would impede reading the results, and CT records with sinus diseases different to those described in this study (absent, mucosa thickening, polyps, and cysts).

Conversion of the 100 scans was performed by tomography panoramic views using the specific software of the NewTom 3G machine with the following characteristics: thickness of 30, 40, and 50 mm with a window of 9" that allows a visual field of the maxillomandibular complex and the maxillary sinus. Upon conversion, a total of 200 records were obtained as follows: 100 tomographies and 100 panoramic views, all of which were observed and analyzed on DICOM images (Digital Imaging and Communication in Medicine).

Variables such as age and sex were recorded for the 200 images and, in order to achieve the objectives of this study, the sinus-related findings were recorded, defined as any deviation from normal anatomic features of the maxillary sinus and classified as either absent, mucosa thickening, polyp, cyst or mixed images (figure 1).



A y B: engrosamiento mucosa

C y D: pólipos

E y F: quistes

A and B: mucosa thickening

C and D: polyps

E and F: cysts

Figura 1. Diferentes imágenes obtenidas con panorámica tomográfica y tomografía computarizada

Figure 1. Several images obtained with panoramic and computed tomography

Para la lectura de las imágenes, dos evaluadores previamente calibrados de manera independiente, en dos tiempos diferentes y sin saber a quién correspondía el registro, analizaron las 100 imágenes de panorámica tomográfica (cada uno con tres espesores diferentes) y las 100 imágenes de CBCT. Para determinar la confiabilidad de los datos intra- e interobservador se hicieron análisis de concordancia kappa.

La información obtenida mediante los registros tomográficos fue recopilada en una base de datos en Excel®, posteriormente se analizó y tabuló en el programa SPSS® versión 17.0 con nivel de significancia estadística del 5%. Se hizo el análisis univariado de acuerdo con las alteraciones presentes y al sexo de los pacientes; a la edad se le aplicó medidas de tendencia central como la media y desviación estándar y para determinar la sensibilidad, especificidad, valor predictivo positivo y negativo de las imágenes de panorámica tomográfica se analizaron los resultados en tablas específicas de 2 x 2 aplicando el estudio prueba de una prueba.

Reading the images implied two previously and independently calibrated reviewers, at two different times and not knowing who the records belonged to, analyzing the 100 panoramic tomography images (each with three different thicknesses) and the 100 CBCT images. To determine the reliability of intra- and inter-observer data, kappa agreement analyses were performed.

The information obtained from these tomographic records was registered in an Excel® database and then analyzed and tabulated in SPSS® version 17.0 with a statistical significance level of 5%. Univariate analysis was made according to the patients' actual alterations and gender. Age was analyzed by means of central tendency measures such as mean and standard deviation, and to determine sensitivity, specificity, and positive and negative predictive value of the panoramic tomography images, the results were analyzed in 2 x 2 contingency tables, by means of a validity test.

RESULTADOS

De acuerdo con los registros obtenidos para la descripción sociodemográfica, se encontró que la edad osciló entre los 16 y 74 años con una media de 45,3 años \pm 15,8 años; el 50% de las edades estuvieron entre 33 y 59 años con predominio del sexo femenino en el 57% de los casos.

Con relación a los hallazgos en la CBCT compatibles con patología del seno maxilar, de los 100 registros de pacientes evaluados (200 senos maxilares) se encontró que 14 pacientes se encontraban sanos en ambos senos maxilares y 61 pacientes presentaban al menos uno de los senos maxilares sanos; en el porcentaje restante se encontró prevalencia de quiste del 8,5% (10 imágenes en el lado izquierdo y 7 en el lado derecho), prevalencia de pólipos 9,5% (9 imágenes en el lado izquierdo, 10 en el lado derecho y 3 pacientes de forma bilateral), prevalencia del 46,5% para engrosamientos mucosos (48 imágenes derechas, 45 izquierdas y 28 bilaterales), y en 8 pacientes (4%), se presentaron diagnósticos mixtos (tabla 1).

Para la confiabilidad y exactitud de los datos recolectados por los evaluadores se hizo concordancia intraoperador (dos momentos de lectura diferentes por un mismo evaluador, JD) e interoperador (entre los dos evaluadores expertos JD y GA), evaluados ambos mediante el coeficiente de kappa con valor de 1 para las tomografías axiales computarizadas tanto la concordancia inter- como intraoperador y de 0,96-0,98 para la concordancia interoperador y 0,94-1,0 intraoperador de la panorámica tomográfica tipo Cone beam.

Con relación a la validación de la panorámica como prueba diagnóstica frente a la CBCT para evaluar imágenes compatibles con patología sinusal (pólipo, quiste y engrosamiento mucoso) se tuvo nivel de confianza del 95% que mostró sensibilidad y especificidad variable dependiente del tipo de lesión, por ejemplo la panorámica tomográfica es mucho más sensible para el diagnóstico de quistes, seguido por engrosamientos mucosos y menos sensible para diagnosticar pólipos, pero es más específica de manera inversa, es decir para el diagnóstico de pólipos seguido por los quistes y finalmente los engrosamientos mucosos; lo cual es reproducible tanto en el lado derecho como en el lado izquierdo. Por lo tanto, la panorámica tomográfica muestra buena sensibilidad y especificidad para hacer diagnóstico de patología en el seno maxilar (tabla 2).

RESULTS

The socio-demographic description showed that the patients' age ranged between 16 and 74 years, with a mean of 45.3 years \pm 15.8 years, 50% were between the ages of 33 and 59, with female predominance in 57% of the cases.

Regarding the CBCT findings compatible with maxillary sinus pathology, out of the 100 evaluated cases (200 maxillary sinuses) 14 of them were healthy in both maxillary sinuses and 61 patients had at least one healthy maxillary sinus; the remaining percentage presented cyst prevalence of 8.5% (10 images on the left side and 7 on the right side), polyp prevalence of 9.5% (9 images on the left side and 10 on the right side, and 3 bilateral cases), mucosa thickening prevalence of 46.5% (48 images on the right side, 45 on the left side and 28 bilateral), and 8 patients (4%) presented mixed diagnoses (table 1).

For reliability and accuracy of the data collected by the evaluators, both intra-observer agreement (at two different reading times for the same evaluator, JD) and inter-observer agreement (between the two expert reviewers, JD and GA) were conducted, and both evaluators were assessed by the kappa coefficient with a value of 1 for CAT scans in both inter- and intra-observer agreement, and 0.96 to 0.98 for inter-observer agreement and 0.94 to 1.0 for intra-observer agreement in the case of cone beam panoramic tomography.

Regarding panoramic tomography validation as a diagnostic test compared to CBCT to evaluate images compatible with sinus pathologies (polyps, cysts and mucosal thickening), a confidence level of 95% was used, showing varied sensitivity and specificity depending on the type of injury; for example, panoramic tomography is more sensitive for diagnosing cysts, followed by mucosa thickening, and it is less sensitive to diagnose polyps, but is more specific the other way around, it is, for the diagnosis of polyps followed by cysts and finally by mucosa thickening—being similar in both the right side and the left side—. Therefore, panoramic tomography shows good sensitivity and specificity for diagnosing pathologies in the maxillary sinus (table 2).

Tabla 1. Frecuencia de hallazgos en tomografías computarizadas comparando porcentaje de imágenes en seno maxilar derecho versus izquierdo

		Imagen seno maxilar derecho					Total
		a	e	m	p	q	
Imagen seno maxilar izquierdo		0	1	1	0	0	2
	a	14	10	0	5	3	32
	e	10	28	0	2	5	45
	m	1	2	2	0	0	5
	p	1	4	0	3	1	9
q	3	3	0	0	1	7	
Total		29	48	3	10	10	100

a. Ausencia de patología.
 e. Engrosamiento mucoso.
 m. Imagen mixta.
 p. Pólipo.
 q. Quiste.

Table 1. Frequency of computed tomography findings comparing the percentage of images in left and right maxillary sinuses

a		Image of the right maxillary sinus					Total
		t	m	p	C		
Image of the left maxillary sinus		0	1	1	0	0	2
	a	14	10	0	5	3	32
	t	10	28	0	2	5	45
	m	1	2	2	0	0	5
	p	1	4	0	3	1	9
c	3	3	0	0	1	7	
Total		29	48	3	10	10	100

a. Absence of pathology
 t. Mucosa thickening
 m. Mixed image
 p. Polyp
 c. Cyst

Tabla 2. Validación de la panorámica tomográfica como prueba diagnóstica de patología sinusal

	Seno maxilar derecho				Seno maxilar izquierdo			
	Quiste	Pólipo	Engros.	Ausencia	Quiste	Pólipo	Engros.	Ausencia
Sensibilidad	100,0	20,0	68,0	84,4	76,9	36,6	60,0	84,4
Especificidad	93,3	98,9	82,0	80,9	97,7	100,0	80,0	80,9
Índice de validez	94,0	91,0	75,0	82,0	95,0	93,0	70,0	82,0
Valor predictivo positivo	64,7	66,7	79,1	67,5	83,3	100,0	75,0	67,5
Valor predictivo negativo	100,0	91,7	71,9	91,7	96,6	92,7	66,7	91,7

Table 2. Validation of panoramic tomography as a diagnostic test for sinus pathology

	Right maxillary sinus				Left maxillary sinus			
	Cyst	Polyp	Thickening	Absence	Cyst	Polyp	Thickening	Absence
Sensitivity	100.0	20.0	68.0	84.4	76.9	36.6	60.0	84.4
Specificity	93.3	98.9	82.0	80.9	97.7	100.0	80.0	80.9
Index of validity	94.0	91.0	75.0	82.0	95.0	93.0	70.0	82.0
Positive predictive value	64.7	66.7	79.1	67.5	83.3	100.0	75.0	67.5
Negative predictive value	100.0	91.7	71.9	91.7	96.6	92.7	66.7	91.7

Finalmente de acuerdo con el diagnóstico hecho por la panorámica tomográfica según el espesor del corte, se encontró que es mucho más exacta para hacer diagnóstico el espesor de 30 mm con exactitud diagnóstica del 39,77% (frecuencia de diagnóstico en 70 casos) seguido por el espesor de 40 mm con 35,23% (62 casos) y por último el espesor de 50 mm con 25% (44 casos).

DISCUSIÓN

La CBCT fue específicamente diseñada para observar imágenes de tejidos duros de la región maxilofacial, con ventajas y desventajas con respecto a la tomografía computarizada convencional.³⁷ Entre sus principales ventajas está la menor dosis de radiación con muy buena calidad y la posibilidad de obtener diferentes tipos de imágenes con una sola exposición dependiendo de cada caso en particular.³⁸

Finally, considering panoramic tomography diagnosis according to section thickness, this study showed that a thickness of 30 mm is much more accurate for diagnosis, with a diagnostic accuracy of 39.77% (frequency of diagnosis in 70 cases) followed by a thickness of 40 mm with 35.23% (62 cases) and finally a thickness of 50 mm with 25% (44 cases).

DISCUSSION

CBCT was specifically designed to observe images of the maxillofacial area hard tissues, with advantages and disadvantages compared to conventional computed tomography.³⁷ Some of its main advantages include a lower radiation dose offering very good quality and the possibility of obtaining different kinds of images with a single exposure depending on each case.³⁸

Un ejemplo aplicado a esta investigación es que se puede obtener una panorámica tomográfica o una imagen de tomografía computarizada o ambas con una única exposición del paciente a radiación ionizante.

Su principal desventaja radica es su resolución espacial menor, por lo que los detalles anatómicos son insuficientes para permitir la adecuada visualización en algunos casos clínicos.^{37, 38}

Específicamente la panorámica tomográfica se diferencia de la panorámica tradicional en la posibilidad de observar las imágenes con diferentes espesores de corte sin cambios dimensionales. Mientras que la panorámica convencional tiene un plano focal estándar y magnifica la imagen, la panorámica tomográfica permite cambiar este plano focal a diferentes grosores de corte según cada caso en particular, de este modo, disminuyendo el plano focal se determinan exactamente los límites de las diferentes estructuras, y se eliminan imágenes fantasma.¹

En la actualidad, la CBCT se ha convertido en una herramienta muy útil para las diferentes áreas de la odontología, pues su versatilidad es innegable; sin embargo, en el campo médico su uso es mínimo, principalmente por el desconocimiento de sus ventajas.

Se han hecho estudios comparativos de otras ayudas diagnósticas con la tomografía computarizada convencional, como radiografías planas, ecografías y resonancia magnética nuclear con resultados variables y ventajas y desventajas específicas para cada uno de los métodos de examen hechos,³⁹⁻⁴² sin embargo en literatura científica no hay hasta el momento una comparación de CBCT con tomografía computarizada convencional y menos con panorámica tomográfica en patología sinusal.

Es muy frecuente que durante el estudio de imágenes generadas por esta tecnología para cualquier uso odontológico, se encuentren de manera casual lesiones radiográficas compatibles con patología sinusal, de hecho, está reportada en tomografía médica convencional la aparición de hasta 30% de imágenes patológicas sinusales en pacientes asintomáticos, sin embargo en la literatura disponible no existen datos que nos permitan comparar la eficacia y eficiencia de la panorámica tomográfica con los métodos tradicionales de diagnóstico imaginológico.⁴³

For example, as shown in this study, one can get a panoramic tomography, a computed tomography image or both with a single patient exposure to ionizing radiation.

The main disadvantage of CBCT is its low spatial resolution, so that anatomical details become insufficient to allow adequate visualization in some clinical cases.^{37, 38}

Specifically, panoramic tomography differs from traditional panoramic views in the possibility of observing images with different section thickness without dimensional changes. While conventional panoramic offers a standard focal plane and magnifies the image, panoramic tomography allows changing the focal plane at different section thicknesses depending on each case; therefore, decreasing the focal plane accurately determines the limits of the diverse structures, eliminating ghost images.¹

CBCT has become a very useful tool for several dental specialties, as its versatility is undeniable; however, it is not very often used in the medical field, usually because its advantages are not well known.

Other comparative studies have been conducted on different diagnostic aids with conventional computed tomography, such as planar radiography, ultrasound and magnetic resonance imaging, with variable results and specific advantages and disadvantages for each examination method,³⁹⁻⁴² however, the scientific literature currently lacks comparative studies between CBCT and conventional computed tomography or even with panoramic tomography in the field of sinus pathology.

Radiographic lesions compatible with sinus disease are often found by chance when studying images generated by this kind of technology for different dental uses. In fact, conventional medical CT is reported to appear in up to 30% of sinus pathology images in asymptomatic patients; however, the literature does not report data on the effectiveness and efficiency of panoramic tomography in comparison with traditional methods of diagnosis with medical imaging.⁴³

La etiología de las lesiones sinusales es incierta, normalmente se asocia a rinosinusitis crónica, pero es frecuente encontrar pacientes sintomáticos sin imágenes patológicas en senos maxilares, y mucho más frecuente aun lo contrario, por tal razón las imágenes logradas con cualquier ayuda diagnóstica, deben siempre interpretarse dentro del contexto de la historia clínica y el examen físico.⁴⁴

La investigación de Harar y colaboradores mostró las imágenes tipo quistes como la más común de las imágenes solitarias encontradas en imaginología, con porcentaje del 22%.⁴⁴ Al compararlo con el nuestro del 8,5% resulta en mayor frecuencia de hallazgos; sin embargo, debe tenerse presente que esa investigación se basó en pacientes con síntomas de rinosinusitis, mientras que la nuestra fue obtenida por muestreo de tomografías hechas para tratamientos odontológicos que como hallazgo ocasional presentaron esta entidad. Con este dato podemos confirmar que los quistes pueden presentarse tanto en ausencia como en presencia de enfermedad, o incluso reforzar el concepto de que los problemas dentales son un factor etiológico mucho más importante para tener en cuenta.

Los pólipos sinusales son un hallazgo muy común en imaginología, presentándose entre el 2 y el 16% de los casos.⁴² Esta investigación muestra frecuencia de 9,5%, correspondiéndose con lo reportado en literatura.

Los engrosamientos mucosos pueden estar presentes de 30 a 50%⁴² como hallazgos incidentales; nuestra investigación mostró frecuencia del 46,5% corroborando tal afirmación.

En general, podemos afirmar que los datos de patologías reportadas en esta investigación presentan los mismos porcentajes de frecuencia que los encontrados en la literatura médica.

CONCLUSIÓN

Comparando los resultados obtenidos con esta investigación con lo reportado en la literatura, podemos afirmar que la CBCT presenta resultados muy similares al ser comparada con la tomografía computarizada convencional en la observación de patologías sinusales, lo que la acerca mucho al concepto de *Gold standard*, al menos para los propósitos de esta investigación.

The etiology of sinus lesions is uncertain and they are usually associated with chronic rhinosinusitis, but it is common to find symptomatic patients with no pathological images of the maxillary sinuses, and the opposite is much more frequent; this is why the images obtained with any diagnostic aid must always be interpreted within the context of the clinical history and the patient's physical examination.⁴⁴

The study by Harar et al showed that cysts images are the ones most commonly found in medical imaging, by a 22%.⁴⁴ It is a larger percentage than the 8.5% of our study, but it should be noted that their study focused on patients with rhinosinusitis symptoms, while the sample of our study was obtained by sampling of scans made for dental treatments with occasional findings of such disease. This confirms that cysts may occur in either the absence or presence of disease, or even reinforces the concept that dental problems are etiologic factors of much more importance.

Sinus polyps are a common finding in medical imaging, occurring between 2 and 16% of the cases.⁴² This study shows a frequency of 9.5%, agreeing with data reported in the literature.

Mucosal thickening may occur in 30 to 50% of the cases⁴² as incidental findings; our study showed a frequency of 46.5%, supporting this appreciation.

In general, we may say that the pathology data reported in this study show the same frequency percentages than those found in the medical literature.

CONCLUSION

By comparing our results with those reported in the literature, we can conclude that CBCT offers very similar results when compared with conventional computed tomography in observing sinus pathologies—which makes it a good candidate for a *gold standard*, at least for the purposes of this study—.

Por consiguiente, dados los datos previamente expuestos de especificidad y sensibilidad, es factible validar la panorámica tomográfica como herramienta diagnóstica útil, económica y de fácil acceso en el diagnóstico presuntivo de patologías del seno maxilar además de sus innegables aplicaciones en el campo de la odontología.

Se hacen necesarias investigaciones adicionales que permitan equiparar en forma definitiva la tomografía computarizada helicoidal con la tipo Cone beam para poder confirmar si nuestras observaciones basadas en un principio teórico son exactas.

La versatilidad de esta tecnología hace que poco a poco tenga mayor acogida como herramienta en la imaginología de cabeza y cuello, no solo para la odontología sino para las especialidades médicas que tengan relación directa con esta área corporal.

CORRESPONDENCIA

José Domínguez Mejía
 Correo electrónico: josedominguezmejia@yahoo.com
 Calle 64 N.º 52-59
 Medellín, Colombia
 Teléfono: (57-4) 219 67 72

Consequently, given the aforementioned data on specificity and sensitivity, it is possible to validate panoramic tomography as a useful, inexpensive and easily accessible diagnostic tool in the presumptive diagnosis of maxillary sinus diseases, coupled with its undeniable applications in the field of dentistry.

Further investigations are required to accurately compare spiral computed tomography with cone beam computed tomography in order to confirm our observations, which are based on a theoretical principle.

The versatility of this technology gradually makes a more accepted tool for head and neck imaging, not only for dentistry but also for the medical specialties directly interested in this area of the body.

CORRESPONDING AUTHOR

José Domínguez Mejía
 Email address: josedominguezmejia@yahoo.com
 Calle 64 N.º 52-59
 Medellín, Colombia
 Telephone number: (57-4) 219 67 72

REFERENCIAS / REFERENCES

1. Scarfe WC, Farman AG. What is Cone beam CT and how does it work? *Dent Clin North Am* 2008; 52(4): 707-730.
2. Mafee MF. Imaging of the nasal cavity and paranasal sinuses. En: Mafee MF, Valvassori GE, Becker M, Lewin JS, Nohur SG, Weber AL et al. eds. Valvassori's imaging of the head and neck. 2.ª ed. Stuttgart: Thieme; 2005. p 3-15.
3. White SC, Pharoah MJ. The evolution and application of dental maxillofacial imaging modalities. *Dent Clin North Am* 2008; 52(4): 689-705.
4. Arai Y, Tammisalo E, Iwai K, Hashimoto K, Shinoda K. Development of a compact computed tomographic apparatus for dental use. *Dentomaxillofac Radiol* 1999; 28: 245-248.
5. De Vos W, Casselman J, Swennen GR. Cone beam computerized tomography (CBCT) imaging of the oral and maxillofacial region: a systematic review of the literature. *Int J Oral Maxillofac Surg* 2009; 38(6): 609-625.
6. Scarfe WC, Farman AG, Sukovic P. Clinical applications of Cone beam computed tomography in dental practice. *J Can Dent Assoc* 2006; 72(1): 75-80.
7. Steven L. Thomas. Application of Cone beam CT in the office setting. *Dent Clin North Am* 2008; 52: 753-759.
8. Hu H, He HD, Foley WD, Fox SH. Four multidetector-row helical CT: image quality and volume coverage speed. *Radiology* 2000; 215(1): 55-62.
9. Scarfe WC. Imaging of maxillofacial trauma: evolutions and emerging revolutions. *Oral Surg Oral Med Oral Pathol Oral Radiol Endod* 2005; 100: S75-96.
10. Feldkamp LA, Davis LC, Kress JW. Practical Cone beam algorithm. *J Opt Soc Am* 1994; 1: 612-619.
11. Angelopoulos C. Cone beam tomographic imaging anatomy of the maxillofacial region. *Dent Clin North Am* 2008; 52(4): 731-752.
12. Angelopoulos C, Thomas S, Hechler S. Comparison between digital panoramic radiography and Cone beam computed tomography for the identification of the mandibular canal as part of presurgical dental implant assessment. *J Oral Maxillofac Surg* 2008; 66: 2130-2135.
13. Howerton WB, Mora MA. Use of Cone beam computed tomography in dentistry. *Gen Dent* 2007; 55(1): 54-57.
14. Liu DG, Zhang WL, Zhang ZY. Localization of impacted maxillary canines and observation of adjacent incisor resorption with Cone beam computed tomography. *Oral Surg Oral Med Oral Pathol Oral Radiol Endod* 2008; 105: 91-98.

15. Palomo JM, Kau CH, Palomo LB, Hans MG. Three-dimensional Cone beam computerized tomography in dentistry. *Dent Today* 2006; 25: 132-135.
16. Honda K, Bjornland T. Image-guided puncture technique for the superior temporomandibular joint space: value of Cone beam computed tomography (CBCT). *Oral Surg Oral Med Oral Pathol Oral Radiol Endod* 2006; 102: 281-286.
17. Swennen GRJ, Mommaerts MY, Abeloos J, De Clercq C, Lamoral P. A Cone beam CT based technique to augment the 3D virtual skull model with a detailed dental surface. *Int J Oral Maxillofac Surg* 2009; 38: 48-57.
18. Poggio PM, Incorvati C, Velo S. Safe zone: a guide for miniscrew positioning in the maxillary and mandibular arch. *Angle Orthod* 2006; 76: 191-197.
19. Kim SH, Choi YS, Hwang EH, Chung KR, Kook YA, Nelson G. Surgical positioning of orthodontic miniimplants with guides fabricated on models replicated with Cone beam computed tomography. *Am J Orthod Dentofacial Orthop* 2007; 131: S82-89.
20. Nickenig HJ, Eitner S. Reliability of implant placement after virtual planning of implant positions using Cone beam CT data and surgical (guide) templates. *J Craniomaxillofac Surg* 2007; 35: 207-211.
21. Sato S, Arai Y, Shinoda K, Ito K. Clinical application of a new Cone beam computerized tomography system to assess multiple two-dimensional images for the preoperative treatment planning of maxillary implants: case reports. *Quintessence Int* 2004; 35: 525-528.
22. Simon JH, Enciso R, Malfaz JM, Roges R, Bailey-Perry M, Patel A. Differential diagnosis of large periapical lesions using Cone beam computed tomography measurements and biopsy. *J Endod* 2006; 32: 833-837.
23. Kasaj A, Willershausen B. Digital volume tomography for diagnostics in periodontology. *Int J Comput Dent* 2007; 10: 155-168.
24. Dalchow CV, Weber AL, Bien S, Yanagihara N, Werner JA. Value of digital volume tomography in patients with conductive hearing loss. *Eur Arch Otorhinolaryngol* 2006; 263: 92-99.
25. Patel S, Dawood A, Ford TP, Whaites E. The potential applications of Cone beam computed tomography in the management of endodontic problems. *Int Endod J* 2007; 40: 818-830.
26. Winter AA, Pollack AS, Frommer HH, Koenig L. Cone beam volumetric tomography vs. medical ct scanners. Expanding dental applications. *NY State Dent J* 2005; 28-33.
27. Scaf G, Lurie AG, Mosier KM, Kantor ML, Ramsby GR, Freedman ML. Dosimetry and cost of imaging osseointegrated implants with film-based and computed tomography. *Oral Surg Oral Med Oral Pathol Oral Radiol Endod* 1997; 83: 41-48.
28. Mah JK, Danforth RA, Bumann A, Hatcher D. Radiation absorbed in maxillofacial imaging with a new dental computed tomography device. *Oral Surg Oral Med Oral Pathol Oral Radiol Endod* 2003; 96: 508-513.
29. Gijbels F, Jacobs R, Bogaerts R, Debaveye D, Verlinden S, Sanderink G. Dosimetry of digital panoramic imaging. Part I: patient exposure. *Dentomaxillofac Radiol* 2005; 34: 145-149.
30. Yajima A, Otonari Y, Tsukasa S, Yoshihiko H, Tacamichi O, Koji T et al. Cone beam CT (CB Throne) applied to dentomaxillofacial region. *Bull Tokyo Dent Coll* 2006; 47: 133-141.
31. Lawson W, Patel Z, Lin F. The development and pathologic processes that influence maxillary sinus pneumatization. *Anat Rec* 2008; 291: 1554-1563.
32. Perloff JR, Gannon FH, Bolger WE. Bone involvement in sinusitis: an apparent pathway for the spread of disease. *Laryngoscope* 2000; 110: 2095-2099.
33. Khalid AN, Hunt J, Perloff JR. The role of bone in chronic rhinosinusitis. *Laryngoscope* 2002; 112: 1951-1957.
34. Bhattacharyya N. Do maxillary sinus retention cysts reflect obstructive sinus phenomena? *Arch Otolaryngol Head Neck Surg* 2000; 126: 1369-1371.
35. Hadar T, Shvero J, Nageris BI. Mucus retention cyst of the maxillary sinus: the endoscopic approach. *Br J Oral Maxillofac Surg* 2000; 38: 227-229.
36. Paul D, Campbell S, Zinreich J, Aygun N. Imaging of the paranasal sinuses and in-Office CT. *Otolaryngol Clin North Am* 2009; 42: 753-764.
37. Ziegler CM, Woertche R, Brief J, Hassfeld S. Clinical indications for digital volume tomography in oral and maxillofacial surgery. *Dentomaxillofac Radiol* 2002; 31: 126-130.
38. Richard A, Zoumalan, Richard A, Lebowitz, Edwin W. Flat panel Cone beam computed tomography of the sinuses. *Otolaryngol Head Neck Surg* 2009; 140: 841-844.
39. Eli K, Meir F, Yeroham K, Michael W. The value of the occipitomeatal (waters') view in diagnosis of sinusitis: a comparative study with computed tomography. *Clin Radiol* 2000; 55: 856-860.
40. AH Karantanas, Sandris V. Maxillary sinus inflammatory disease: ultrasound compared to computer tomography. *Comput Med Imaging Graph* 1997; 21(4): 233-241.
41. Branstetter BF, Weissman JL. Role of MR and CT in the paranasal sinuses. *Otolaryngol Clin North Am* 2005; 38: 1279-1299.
42. Roberto M, Marco R, Andrea B, Davide F. Paranasal sinus imaging. *Eur J Radiol* 2008; 66: 372-386.
43. Jones NS. CT of the paranasal sinuses: a review of the correlation with clinical, surgical and histopathological findings. *Clin Otolaryngol* 2002; 27: 11-17.
44. Harar R, Chadha N, Rogers G. Are maxillary mucosal cysts a manifestation of inflammatory sinus disease? *J Laryngol Otol* 2007; 121: 751-754.