
IMPACTO DE LAS PRÓTESIS REMOVIBLES EN LA POSICIÓN LINGUAL, PATRÓN DE DEGLUCIÓN Y CALIBRE SAGITAL DE LA VÍA AÉREA OROFARÍNGEA

THE IMPACT OF REMOVABLE PROSTHESIS ON THE POSITION OF THE TONGUE DURING RESTING AND SWALLOWING STATES, AND ON THE SAGITTAL SIZE OF THE OROPHARYNGEAL AIRWAY

OSVALDO GAHONA¹, JUAN ARGANDOÑA², ANDREA PIZARRO³, VÍCTOR DÍAZ⁴

RESUMEN. Introducción: las prótesis dentales removibles y su influencia en las praxis linguales, no han sido analizadas clínica y radiográficamente. El objetivo fue determinar si las prótesis removibles causan modificaciones clínicas en la posición lingual y en el patrón de deglución; y cambios radiográficos en el calibre sagital de la vía aérea orofaríngea en pacientes con pérdida de mesa molar. **Métodos:** mediante un diseño preexperimental preprueba posprueba en un solo grupo, se evaluaron 15 pacientes en tres tiempos distintos: pretratamiento (T1), inmediatamente al insertar las prótesis (T2) y a los 6 meses posteriores (T3). La posición lingual se evaluó según Kotsiomiti. El patrón de deglución se evaluó según Bossart. Se hizo el análisis cefalométrico basado en Delaire y Argandoña para medir la vía aérea orofaríngea. Los datos clínicos fueron analizados estadísticamente con la prueba de Friedman, para la cefalometría se usó el análisis de varianza (ANOVA) y la prueba de Duncan. ($p > 0,05$) **Resultados:** se encontraron diferencias altamente significativas en la posición lingual, variando desde la posición anormal superior a la normal inferior. En el patrón de deglución se encontraron diferencias significativas, variando del linguo-mandibular al linguo-dentario. El calibre sagital de la vía aérea orofaríngea disminuyó significativamente entre T1 y T2. **Conclusiones:** clínicamente ocurren cambios positivos en la posición lingual en reposo y en el patrón de deglución. Los cambios negativos que ocurren en la vía aérea orofaríngea al insertar las prótesis tienden a revertirse a los 6 meses de uso, producto de la acomodación estructural y funcional del macizo lingual.

Palabras clave: dentadura completa, dentadura parcial removible, lengua, orofarínge, cefalometría.

Gahona O, Argandoña J, Pizarro A, Díaz V. Impacto de las prótesis removibles en la posición lingual, patrón de deglución y calibre sagital de la vía aérea orofaríngea. Rev Fac Odontol Univ Antioq 2013; 24(2): 243-257.

ABSTRACT. Introduction: removable dentures and their influence on lingual position have not been clinically and radiographically tested. The objective of this study was to determine whether dentures cause clinical changes in tongue position and swallowing patterns, as well as radiographic changes in the sagittal caliber of the oropharyngeal airway in patients with molar table loss. **Methods:** by means of a pretest-posttest preexperimental design in a single group, 15 patients were evaluated at three different times: pretreatment (T1), immediately after inserting the prosthesis (T2) and 6 months afterwards (T3). Lingual position was evaluated according to Kotsiomiti. Swallowing patterns were assessed according to Bossart. The cephalometric analysis by Delaire and Argandoña was conducted in order to measure the oropharyngeal airway. The clinical data were statistically analyzed by using the Friedman test, and for cephalometry both the variance analysis test (ANOVA) and Duncan test were used ($p > 0.05$). **Results:** highly significant differences were found in tongue position, ranging from upper abnormal position to lower normal position. In terms of swallowing pattern, significant differences were found, ranging from lingual-mandibular to lingual-dental. The sagittal caliber of oropharyngeal airway significantly decreased between T1 and T2. **Conclusions:** clinically, positive changes occur in tongue position at rest and in swallowing pattern. Negative changes in the

-
- 1 Cirujano dentista, becado de Cirugía Bucal, docente de Medicina Estomatológica y Clínica del Dolor, Facultad de Odontología, Universidad Finis Terrae, Santiago, Chile.
 - 2 Especialista en Cirugía Máxilofacial, Director del Departamento de Cirugía Bucal y Máxilofacial, Facultad de Odontología, Universidad Finis Terrae, Santiago, Chile.
 - 3 Especialista en Rehabilitación Oral, docente de la Clínica del Adulto Mayor y el Senescente, Facultad de Odontología, Universidad Finis Terrae, Santiago, Chile.
 - 4 Ph.D. en Ciencias Biológicas, docente de Metodología Científica y Bioestadística, Universidad Finis Terrae, Santiago, Chile.

-
- 1 Dental Surgeon, Oral Surgery Scholarship recipient, Professor of Stomatology Medicine and Pain Clinic, School of Dentistry, Universidad Finis Terrae, Santiago, Chile.
 - 2 Specialist in Maxillofacial Surgery, Head of the Department of Oral and Maxillofacial Surgery, School of Dentistry, Universidad Finis Terrae, Santiago, Chile.
 - 3 Specialist in Oral Rehabilitation, Professor at the Clinic of the Elderly and Senescent, School of Dentistry, Universidad Finis Terrae, Santiago, Chile.
 - 4 Ph.D. in Biological Sciences, Professor of Scientific Methodology and Biostatistics, Universidad Finis Terrae, Santiago, Chile.

RECIBIDO: MAYO 8/2012-OCTUBRE 9/2012

SUBMITTED: MAY 8/2011-ACCEPTED: OCTOBER 9/2012

oropharyngeal airway after inserting dentures tend to revert within 6 months of use as a consequence of the structural and functional accommodation of the tongue mass.

Key words: complete denture, removable partial dentures, tongue, oropharynx, cephalometry.

Gahona O, Argandoña J, Pizarro A, Díaz V. The impact of removable prosthesis on the position of the tongue during resting and swallowing states, and on the sagittal size of the oropharyngeal airway. *Rev Fac Odontol Univ Antioq* 2013; 24(2): 243-257.

INTRODUCCIÓN

La posición de la cabeza y su relación con el sistema estomatognático para desarrollar las funciones vitales, ha sido de interés tanto para la antropología como para las distintas especialidades odontológicas y médicas. La bipedestación en la filogénesis del hombre se caracteriza por el enderezamiento cefálico que ocurre producto de la tensión de estructuras y órganos, generando modificaciones en la musculatura craneocervical y la posición del macizo lingual, el que adquiere una porción horizontal (oral) y otra vertical (faríngea).¹⁻⁵

La lengua es primordial en la ejecución de las funciones de la cavidad oral. Por su musculatura, mantiene estrecha relación anatómica con la mandíbula y el hioides. La posición de reposo mandibular tiene relación con la postura de la lengua durante la respiración, al formar la pared anterior de la faringe. El calibre de la vía aérea orofaríngea, está íntimamente relacionado con la posición que adopte el paladar blando y la base lingual.^{6,7}

La deglución salival espontánea es la función más frecuente que hace el sistema estomatognático; al deglutir, la lengua parte de una posición de reposo. Producto del envejecimiento y desdentamiento, ocurren modificaciones en la posición de reposo lingual, cambiando el patrón de deglución.^{8,9}

Al envejecer, en la musculatura orofacial, lingual y masticatoria ocurre la disminución de la densidad y el área transversal muscular, se prolonga la contracción nerviosa y disminuye el tono muscular, modificándose las estructuras anatómicas para cumplir las demandas funcionales.¹⁰

La lengua, modifica su tamaño y posición invadiendo los vanos desdentados, ya sea durante las funciones orales o por hipotonías asociadas al envejecimiento. Estos cambios son paulatinos en el tiempo y proporcionales a la edad y data del desdentamiento. Según Kotsiomiti, a mayor número de piezas perdidas, más retraída es la posición de la lengua, dificultando la estabilidad y retención protésica.¹¹

INTRODUCTION

The position of the head and its relationship with the stomatognathic system to perform vital functions have been of interest to anthropology as well as to the various medical and dental specialties. Bipedalism in the phylogenesis of man is characterized by straightening of the head as a result of tension between structures and organs, generating changes in the craniocervical muscles and in tongue position, which is acquired by horizontal (oral) and vertical (pharyngeal) postures.¹⁻⁵

The tongue is essential for performing functions of the oral cavity. Due to its muscles, it keeps a close anatomical relationship with the mandible and the hyoid. The mandibular resting position is related to the position of the tongue during breathing, forming the anterior wall of the pharynx. The caliber of the oropharyngeal airway is closely related to the position of the soft palate and the tongue base.^{6,7}

Spontaneous saliva swallowing is the most common function of the stomatognathic system; when swallowing, the tongue is initially at rest. As a result of aging and tooth loss, some changes occur in the tongue position at rest, therefore producing changes in swallowing patterns.^{8,9}

With aging, the orofacial, lingual and masticatory muscles suffer a decrease in density and in transversal muscle area; also, nervous twitches occur more frequently, and muscle tone decreases, thus changing the anatomical structures that fulfill functional demands.¹⁰

The tongue changes its size and position invading the edentulous spans either during oral functions or by the hypotonicity associated with aging. These changes are gradual over time and proportional to age and to the dates of tooth loss. According to Kotsiomiti, the greater the number of missing pieces the more retracted the tongue position is, preventing denture stability and retention.¹¹

El 13% de la población chilena es mayor de 60 años. De estos, el 25% son desdentados totales, y el 18,6% no cuenta con prótesis. El 77,8% de los adultos mayores chilenos se atienden en los servicios públicos de salud. La rehabilitación oral incluye para ellos la confección de prótesis dentales removibles, parciales o totales, ya sea para reemplazar prótesis en malas condiciones o para sustituir las piezas dentarias perdidas.^{12, 13}

En general, la técnica protésica removible de extensión distal ocupa un área mayor dentro de la cavidad bucal que el destinado a las piezas perdidas, buscando mejorar la retención y la estabilidad del aparato protésico. Efectuar la rehabilitación protésica removible en un paciente desdentado parcial o total, implica introducir un cuerpo extraño dentro de la cavidad bucal para ocupar el espacio en el que anteriormente se encontraban tejidos blandos y duros modificados por la función, envejecimiento y data del desdentamiento.^{10-14, 15}

El objetivo de este trabajo es verificar si el desplazamiento posterior que experimenta un complejo lingual previamente modificado, al insertar y usar prótesis dentales removibles, produce cambios en la posición de reposo, deglución salival del macizo lingual y en el calibre sagital de la vía aérea orofaríngea.

MÉTODOS

Se hizo un estudio con un diseño preexperimental, de preprueba y posprueba, en un solo grupo. La muestra fue seleccionada mediante muestreo no probabilístico, por conveniencia, entre 40 pacientes que iniciaron y finalizaron el tratamiento rehabilitador en la Clínica de quinto año del adulto mayor y senescente de la Facultad de Odontología de la Universidad Finis Terrae, Santiago, Chile, durante el año 2010.¹⁶

Solo 15 pacientes entre 37 y 90 años ($n = 15$) cumplieron con los siguientes criterios de inclusión: a) pérdida de mesa molar (ausencia total de piezas antagonistas en el sector posterior); b) ausencia de patología muscular craneocervicofacial; c) ausencia de patología neurológica; d) ausencia de anomalías y alteraciones craneocervicales y e) Ausencia de trastornos auditivos. La totalidad de los sujetos estudiados accedieron a contestar los instrumentos administrados en forma voluntaria y con consentimiento informado en concordancia con las normas de Helsinki.¹⁷

13% of Chile's population is over 60 years. Of these, 25% are edentulous, and 18.6% do not have dentures. 77.8% of older adults are treated at Chilean public health services. Their oral rehabilitation includes making removable full or partial dentures for them, in order to replace dentures in poor condition or missing teeth.^{12, 13}

In general, a removable prosthesis of distal extension occupies a larger area inside the oral cavity than that intended for missing pieces, seeking to improve retention and stability of the prosthesis. Removable prosthetic rehabilitation in a partially or fully edentulous patient implies introducing a foreign body into the oral cavity to fill the space that was previously occupied by hard and soft tissues modified by their functioning as well as by aging and the dates of tooth loss.^{10-14, 15}

The objective of this study is to determine whether the posterior displacement experienced by a previously modified lingual system produces changes in the position at rest and saliva swallowing, of tongue mass, and in the sagittal caliber of the oropharyngeal airway after inserting and using a removable denture.

METHODS

This study was conducted with a pre-test and post-test pre-experimental design in a single group. The sample was selected for convenience, using non-probability sampling, among 40 patients with full rehabilitation treatment at the fifth-year Clinic of the Elderly and Senescent at the Universidad Finis Terrae Faculty of Dentistry, Santiago, Chile, during the year 2010.¹⁶

Only 15 patients between 37 and 90 years ($n = 15$) met the following inclusion criteria: a) loss of molar table (total absence of antagonist pieces in the posterior area), b) absence of craniocervical-facial muscle pathology, c) absence of neurological pathology, d) absence of craniocervical abnormalities and alterations, and e) absence of hearing disorders. All of the subjects voluntarily agreed on answering the questionnaires after signing an informed consent in accordance with the rules of the Helsinki Declaration.¹⁷

La posición lingual en reposo, el patrón de deglución salival y el calibre sagital de la vía aérea orofaríngea fueron evaluados en tres tiempos distintos: pretratamiento (T1), inmediatamente al insertar las prótesis (T2) y a los 6 meses posteriores (T3).

La posición lingual se evaluó según los criterios clínicos de Kotsiomiiti,¹¹ y se estableció luego de varias observaciones y con el paciente en estado de reposo. Cuando se halló una posición de reposo lingual anormal, se ordenó al paciente deglutir y se volvió a observar, ya que inmediatamente luego de la deglución, la lengua se sitúa de forma normal y natural en la cavidad bucal (tabla 1).

El patrón de deglución salival fue evaluado según los comportamientos clínicos propuestos por Bossart en el modelo SIDES y luego de varias observaciones (tabla 2).⁸⁻¹⁸

Tongue position at rest, saliva swallowing patterns, and the caliber of sagittal oropharyngeal airway were evaluated at three different times: at pretreatment (T1), immediately after inserting the prosthesis (T2), and 6 months afterwards (T3).

Tongue position was evaluated according to the clinical criteria of Kotsiomiiti,¹¹ and it was established after several observations and with patients at rest. When an abnormal tongue position at rest was observed, the patient was instructed to swallow and was observed again, since immediately after swallowing the tongue is placed at a normal and natural position in the oral cavity (table 1).

Saliva swallowing patterns were evaluated according to the clinical behaviors given by Bossart in the SIDES model and after several observations (table 2).⁸⁻¹⁸

Tabla 1. Clasificación de la posición lingual en reposo según lo propuesto por Kotsiomiiti

Posición	Características
Normal superior	Piso de boca no visible, bordes laterales de la lengua sobre las superficies oclusales o rebordes residuales. Ápex lingual detrás o sobre las superficies linguales del reborde residual o piezas dentales
Normal inferior	Piso de boca no visible, bordes laterales cercanos a las superficies linguales, o contenidos por los rebordes residuales. Ápex lingual detrás de las superficies linguales de las piezas anteriores o del reborde anterior residual
Anormal superior	Piso de boca visible, bordes laterales sobre las superficies linguales de las piezas remanentes o rebordes residuales. Ápex lingual retraído
Anormal inferior	Piso de boca visible, bordes laterales detrás de las piezas posteriores o rebordes residuales. Apex lingual descendido o dirigido hacia el piso de boca

Table 1. Classification of lingual position at rest according to Kotsiomiiti

Position	Features
Upper normal	The floor of the mouth is not visible; the tongue side edges are situated on the occlusal surfaces or the residual ridges. The lingual apex is behind or on the lingual surfaces of the residual ridge or teeth.
Lower normal	The floor of the mouth is not visible; side edges are situated near the lingual surfaces or restrained by the residual ridges. The lingual apex is behind the lingual surfaces of anterior teeth or the residual anterior ridge.
Upper abnormal	The floor of the mouth is visible; the tongue side edges are situated on the occlusal surfaces of remnant teeth or residual ridges. Retracted lingual apex.
Lower abnormal	The floor of the mouth is visible; the tongue side edges are situated behind posterior teeth or residual edges. The lingual apex is down or directed toward the floor of the mouth.

Tabla 2. Patrón de deglución salival espontáneo según el modelo SIDES propuesto por Bossart

Comportamiento	Linguo-palatal	Linguo-dental	Linguo-mandibular
Postura lingual	Palatoposición	Palatoposición incompleta	Palatoposición negativa
Apoyos del ápex	Rugas palatinas	Interpuesto entre dientes	Contra borde mandibular o piezas dentarias inferiores
Oclusión dental en el instante deglutorio	Oclusión dentaria	Tendencia a la inoclusión dentaria	Tendencia a la inoclusión dentaria
Labios	Cierre normal	Esfuerzos de cierre en musculatura perioral y facial	Esfuerzos de cierre en musculatura perioral y mandibular
Modo respiratorio	Nasal	Tendencia a bucal o mixto	Tendencia a bucal o mixto

Table 2. Spontaneous saliva swallowing patterns according to the SIDES model suggested by Bossart

Behavior	Lingual-palatal	Lingual-dental	Lingual-mandibular
Lingual posture	Palatal-position	Incomplete palatal-position	Negative palatal-position
Apex supports	palatal rugae	Interposed between teeth	Toward the lower jaw edge or the lower teeth
Dental occlusion when swallowing	Dental occlusion	Tendency to dental malocclusion	Tendency to dental malocclusion
Lips	Normal closure	Perioral and facial muscles making efforts to close	Perioral and mandibular muscles making efforts to close
Respiratory mode	Nasal	Tendency to oral or mixed	Tendency to oral or mixed

Para el estudio de la vía aérea orofaríngea, los pacientes se sometieron a tres telerradiografías de perfil en un equipo Soredex CRANEX® Tome Ceph, usando radiografías AV (anterior-vertical) 24 x 30 cm, a distancia de 1,60 m. Con abertura del filtro para tejidos blandos de 4 puntos de un total de 5. A 70 kV y un rango de entre 1,2 -1,6 mA (según la contextura del paciente). Se hizo la estandarización de la toma radiográfica basada en: a) posición postural natural de la cabeza determinada por autobalance, obtenida al caminar por al menos 2 minutos, elevando y descendiendo los hombros a modo de relajación; b) piernas levemente separadas; c) musculatura perioral relajada; d) posición postural de la mandíbula; e) toma radiográfica no coincidente con la deglución y f) uso de olivas auriculares para disminuir inclinaciones laterales de la cabeza.¹⁻¹⁹

El análisis cefalométrico para la vía aérea orofaríngea se hizo tomando como base la horizontal propia del paciente, permitiendo reproductibilidad en el tiempo al ser trazada a partir de puntos fijos intracraneanos (C1 del análisis arquitectural y estructural de Delaire). Según lo propuesto por Argandoña en este estudio, se trazaron líneas paralelas a C1 a nivel de la vía aérea retropalatina, retroglótica y epiglótica. Los trazados fueron hechos por un solo operador calificado. Se consideraron los siguientes puntos y planos referenciales (tabla 3, figura 1). Cada paciente se sometió a tres tomas radiográficas (figuras 2 a 4) sobre las cuales se trazó el análisis.²⁰

Todas las variables estudiadas fueron sometidas a la prueba de normalidad de Shapiro-Wilk con el objeto de comprobar el tipo de distribución de los datos de acuerdo con los criterios de Ostle y Díaz. Además se estimó la igualdad de varianzas mediante la prueba de Levene.^{16-21, 22}

Para las variables clínicas posición lingual en reposo y patrón de deglución salival, se compararon los valores obtenidos en cada uno de los tres momentos estudiados mediante la prueba de Friedman.¹⁶

For the oropharyngeal airway assessment, the patients were subjected to three cephalometric profiles on a CRANEX® Tome Ceph Soredex computer using AV radiographs (anterior-vertical) of 24 x 30 cm, at a distance of 1.60 m. It included a soft tissue filter opening of 4 points of a total of 5, at 70 kV and a range of 1.2 to 1.6 mA (depending on patient's build). Radiographical standardization was made as follow: a) natural head posture determined by self-balance, obtained after walking for at least 2 min, lifting and lowering the shoulders to a relaxing position, b) legs slightly apart, c) relaxed perioral muscles; d) postural position of the mandible, e) radiographs mismatching swallowing, f) use of auricular olives to reduce lateral tilt of the head.¹⁻¹⁹

The cephalometric oropharyngeal airway analysis was performed by taking the patient's own horizontal line as a basis, allowing reproductibility in time because is traced from intracranial fixed points (the C1 point of Delaire's architectural and structural analysis). As suggested by Argandoña in this study, parallel lines to C1 were drawn at the retro-palatine, retro-glottic, and epiglottic airway levels. The tracings were made by a single qualified operator. The following points and planes were considered (table 3, figure 1). Each patient was taken three radiographs (figures 2 to 4) which were used for the analysis.²⁰

All the variables were tested for normality by means of the Shapiro-Wilk test in order to check the type of data distribution according to the criteria of Ostle and Diaz. Furthermore, the equality of variances was estimated by the Levene test.^{16-21, 22}

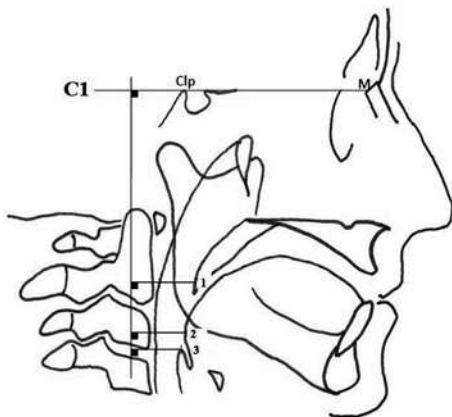
For the clinical variables of tongue position at rest and saliva swallowing pattern, the values obtained in each of the three times under study were compared by means of the Friedman test.¹⁶

Tabla 3. Puntos, líneas y ángulos utilizados para la confección del análisis cefalométrico

Puntos en tejidos duros	
M	Unión de los huesos propios nasales con la apófisis ascendente del maxilar superior y la espina nasal del hueso frontal
Clp (Clinoides posterior)	Punto más postero-superior de la apófisis clinoides posterior
Horizontal del paciente	
C1	Tangente proyectada por los puntos M-Clp.
Tejidos blandos	En milímetros
Vía aérea retropalatina (1)	Desde el punto más postero-inferior del paladar blando hasta la pared posterior de la faringe, paralelo a C1
Vía aérea retroglótica (2)	Desde el punto más posterior de la base de la lengua a la pared posterior de la faringe, paralelo a C1
Vía aérea epiglótica (3)	Desde el punto más superior de la epiglotis hasta a la pared posterior de la faringe, paralelo a C1

Table 3. Points, lines, and angles used for cephalometric analysis

Points on hard tissues	
M	Contact of nasal bones and the ascending apophysis of the maxilla and the nasal spine of the frontal bone.
Clp (posterior clinoid)	The furthest upper posterior point of the posterior clinoid apophysis
The patient's horizontal	
C1	Tangent projected by the points M-Clp.
Soft tissues	In millimeters
Retro-palatine airway (1)	From the furthest lower posterior point of the soft palate to the posterior wall of the pharynx, parallel to C1
Retro-glottic airway (2)	From the furthest posterior point of the tongue base to the posterior wall of the pharynx, parallel to C1
Epiglottic airway (3)	From the furthest upper point of the epiglottis to the posterior wall of the pharynx, parallel to C1

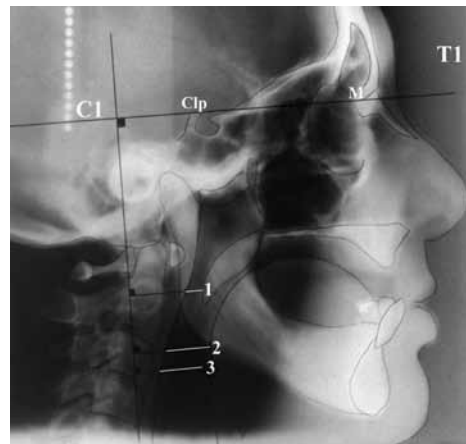


C1: horizontal propia del paciente. **Clp:** apófisis clinoides posterior. **M:** unión de las suturas fronto-nasal y fronto-maxilar. **1:** vía aérea retropalatina. **2:** vía aérea retroglótica. **3:** vía aérea epiglótica.

C1: the patient's horizontal. **Clp:** posterior clinoid apophysis. **M:** contact of the fronto-nasal and fronto-maxillary sutures. **1:** retro-palatine airway. **2:** retro-glottic airway. **3:** epiglottic airway.

Figura 1. Trazado cefalométrico diseñado para este estudio

Figure 1. Cephalometric tracing created for this study

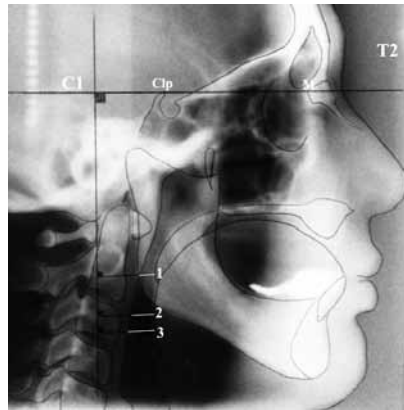


C1: horizontal propia del paciente. **Clp:** apófisis clinoides posterior. **M:** unión de las suturas fronto-nasal y fronto-maxilar. **1:** vía aérea retropalatina. **2:** vía aérea retroglótica. **3:** vía aérea epiglótica.

C1: the patient's horizontal. **Clp:** posterior clinoid apophysis. **M:** contact of the fronto-nasal and fronto-maxillary sutures. **1:** retro-palatine airway. **2:** retro-glottic airway. **3:** epiglottic airway.

Figura 2. Toma 1 (previa al tratamiento con prótesis removibles)

Figure 2. First radiograph (before treatment with removable dentures)
T1

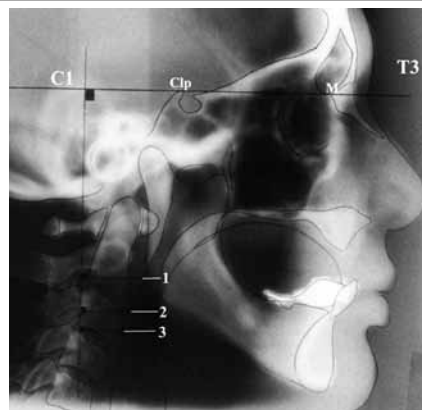


C1: horizontal propia del paciente. **Clp:** apófisis clinoideas posterior. **M:** unión de las suturas fronto-nasal y fronto-maxilar. **1:** vía aérea retropalatina. **2:** vía aérea retroglótica. **3:** vía aérea epiglótica.

C1: the patient's horizontal. **Clp:** posterior clinoid apophysis. **M:** contact of the fronto-nasal and fronto-maxillary sutures. **1:** retro-palatine airway. **2:** retro-glottic airway. **3:** epiglottic airway.

Figura 3. Toma 2 (inmediatamente después de insertar las prótesis removibles)

Figure 3. Second radiograph (immediately after inserting removable dentures) T2



C1: horizontal propia del paciente. **Clp:** apófisis clinoideas posterior. **M:** unión de las suturas fronto-nasal y fronto-maxilar. **1:** vía aérea retropalatina. **2:** vía aérea retroglótica. **3:** vía aérea epiglótica.

C1: the patient's horizontal. **Clp:** posterior clinoid apophysis. **M:** contact of the fronto-nasal and fronto-maxillary sutures. **1:** retro-palatine airway. **2:** retro-glottic airway. **3:** epiglottic airway.

Figura 4. Toma 3 a los 6 meses de uso, posteriores a la inserción del juego protésico

Figure 4. Third radiograph, six months after insertion of the prosthesis, T3

Para las variables cefalométricas, se estimaron los estadígrafos descriptivos en cada grupo de datos de cada variable examinada, en cada uno de los momentos en que fue medida. Las comparaciones entre cada uno de los momentos medidos en cada variable se hizo mediante análisis de varianza (ANOVA), modelo I o efectos fijos. Se estimó además la existencia de diferencias entre los grupos en cada variable mediante la prueba de Duncan, que es más potente que el ANOVA. El nivel de significación utilizado en todos los casos fue de $\alpha \leq 0,05$.¹⁶

Concerning the cephalometric variables, descriptive statistics were estimated for each group of data of each variable examined in each of the times measured. The comparisons of the measured times for each variable were made by means of model I analysis of variance (ANOVA), or fixed effects. The existence of differences among the groups was also estimated in each variable by the Duncan test, which is more accurate than the ANOVA test. The significance level used in all the cases was $\alpha \leq 0.05$.¹⁶

RESULTADOS

En la tabla 4 se observan los resultados de la estimación de los estadígrafos de la posición lingual en reposo. Como se trata de una distribución no normal al resultar significativa la prueba normalidad Shapiro-Wilk ($p < 0,05$), el estadígrafo principal de ellos es la mediana y se observa que *T1* (pretratamiento) tiene valor diferente al de los otros tiempos comparados, predominando la posición anormal superior. En la tabla 5 se muestran los resultados de la estimación de los rangos y de la prueba estadística asociada al diseño de Friedman. La prueba de χ^2 fue altamente significativa ($p < 0,005$), lo cual indica que el valor de la mediana entre los grupos comparados es diferente entre sí, variando desde la condición anormal superior a la normal inferior.

En la tabla 6 se observan los resultados de la estimación de los estadígrafos del patrón lingual de deglución salival. Como se trata de una distribución no normal ($p < 0,05$), el principal de ellos es la mediana y se observa que *T1* tiene valor de mediana diferente al de las otras tomas comparadas, predominando la condición *patrón* linguo-mandibular. En la tabla 7 se muestran los resultados de la estimación de los rangos y de la prueba estadística asociada al diseño de Friedman. La prueba de χ^2 fue significativa ($p < 0,05$), lo cual indica que el valor de la mediana entre las tomas comparadas es diferente entre sí, variando desde la condición antes señalada, hasta la condición *patrón* linguo-dental.

Respecto a las variables cefalométricas, se observó que la prueba de normalidad Shapiro-Wilk no fue significativa en ninguno de los momentos estudiados en cada variable ($p > 0,05$). Lo mismo ocurrió con la prueba de igualdad de varianzas ($p > 0,05$), indicando que todos los datos cefalométricos se distribuyen en forma normal y existe homocedasticidad entre las tomas de medición de cada variable.

En la tabla 8 se muestran los resultados del ANOVA. Se observó que solo la variable vía aérea retroglótica fue significativa ($p < 0,05$), indicando que existen diferencias entre las diferentes tomas hechas en esta variable.

Al aplicar la prueba de Duncan a las medias de los datos de los tres tiempos de la variable vía aérea retropalatina, se encontraron diferencias significativas ($p < 0,05$) entre las medias de *T1* (pretratamiento) y *T2* (al momento de la inserción del juego protésico), ocurriendo la disminución significativa de su calibre sagital.

RESULTS

Table 4 shows the results of the statistical estimation of lingual position at rest. As this is a non-normal distribution, the Shapiro-Wilk normality test ($p < 0.05$) was significant, the main statistical estimation would be the median showing that *T1* (pre-treatment) has a value different from the other compared times, with predominance of higher abnormal position. Table 5 shows the results of ranges estimation and the associated statistical test designed by Friedman. The chi-square test was highly significant ($p < 0.005$), indicating that the median among the different groups is different from each other, ranging from the abnormal upper condition to the lower normal condition.

Table 6 shows the results of the statistical estimations of the lingual pattern in saliva swallowing. As this is a non-normal distribution ($p < 0.05$), the central result is the median and it may be noted that the median value at *T1* is different to the other radiographs; the prevailing condition is then the lingual-mandibular pattern. Table 7 shows the results of the estimation of the ranges and the associated statistical test designed by Friedman. The Chi-square test was significant ($p < 0.05$), indicating that median values among the compared radiographs are different to each other, ranging from the aforementioned condition to the lingual-dental pattern condition.

Regarding the cephalometric variables, the Shapiro-Wilk normality test was not significant at any of the studied times in each variable ($p > 0.05$). The same happened with the test of equal variances ($p > 0.05$), indicating that all the cephalometric data were normally distributed and that there exists homoscedasticity among the radiographs measured for each variable.

Table 8 shows the ANOVA test results. Note that only the retro-glottic airway variable was significant ($p < 0.05$), indicating differences between the radiographs taken at the different times for this variable.

In applying the Duncan's test to the means obtained from the three measurements of the retro-palatine airway, significant differences ($p < 0.05$) were found between the means of *T1* (pretreatment) and *T2* (the time of insertion of the prosthesis), with a significant decrease in sagittal caliber.

Tabla 4. Resultados de la estimación de los estadígrafos descriptivos de la clasificación clínica de la posición lingual en reposo

Posición lingual en reposo	N	Media	Desviación típica	Mínimo	Máximo	Percentil 50 (mediana)		
Pretratamiento	15	2,60	1,121	1	4	1,00	3,00	3,00
Al momento de la instalación de prótesis	15	1,87	0,915	1	4	1,00	2,00	2,00
6 meses posteriores al uso de prótesis	15	1,33	0,617	1	3	1,00	1,00	2,00

1: normal superior. 2: normal inferior. 3: anormal superior. 4: anormal inferior.

Table 4. Descriptive statistic estimations of the clinical classification of the tongue at rest

Tongue at rest	N	Mean	Typical deviation	Minimum	Maximum	50th percentile (median)		
Pre-treatment	15	2.60	1.121	1	4	1.00	3.00	3.00
At the time of prosthesis installation	15	1.87	0.915	1	4	1.00	2.00	2.00
6 months of prosthesis use	15	1.33	0.617	1	3	1.00	1.00	2.00

1. Upper normal 2. Lower normal 3. Upper abnormal 4. Lower abnormal

Tabla 5. Resultados de la estimación de los rangos y de la comparación de estos rangos en la clasificación clínica de la posición lingual en reposo

Posición lingual en reposo	Rango promedio
Pretratamiento	2,530
Al momento de la instalación de prótesis	1,930
6 meses posteriores a la instalación de prótesis	1,530
N	15,000
X ²	15,200
gl	2,000
Sig. asintót.	0,001

Table 5. Ranges estimation and comparison of such ranges according to the clinical classification of the tongue at rest

Tongue at rest	Average range
Pre-treatment. T1	2.530
At the time of prosthesis installation. T2	1.930
6 months after prosthesis installation. T3	1.530
N	15.000
Chi-square	15.200
df (degrees of freedom)	2.000
Asymptotic significance	0.001

Tabla 6. Resultados de la estimación de los estadígrafos descriptivos de la clasificación clínica del patrón lingual en deglución salival

	N	Media	Desviación típica	Mínimo	Máximo	Percentil 50 (mediana)		
Pretratamiento	15	2,33	0,488	2	3	2,00	2,00	3,00
Al momento de la instalación de prótesis	15	2,13	0,516	1	3	2,00	2,00	2,00
6 meses posteriores al uso de prótesis	15	2,00	0,535	1	3	2,00	2,00	2,00

1: patrón linguo-palatal. 2: patrón linguo-dental. 3: patrón linguo-mandibular.

Table 6. Descriptive statistics estimations of the clinical classification of the lingual pattern in saliva swallowing

	N	Mean	Typical deviation	Minimum	Maximum	50th percentile (median)		
Pre-treatment	15	2.33	0.488	2	3	2.00	2.00	3.00
At the time of prosthesis installation	15	2.13	0.516	1	3	2.00	2.00	2.00
6 months of prosthesis use	15	2.00	0.535	1	3	2.00	2.00	2.00

1: lingual-palatal pattern 2: lingual-dental pattern 3: lingual-mandibular patten

Tabla 7. Resultados de la estimación de los rangos y de la comparación de estos rangos en la clasificación clínica del patrón lingual en deglución salival

Patrón lingual en deglución salival	Rango promedio
Pretratamiento	2,270
Al momento de la instalación de prótesis	1,970
6 meses posteriores al uso de prótesis	1,770
N	15,000
X ²	7,600
gl	2,000
Sig. asintót.	0,022

Table 7. Ranges estimation and comparison of such ranges according to the clinical classification of tongue pattern in saliva swallowing

Tongue pattern in saliva swallowing	Average range
Pre-treatment	2.270
At the time of prosthesis installation	1.970
6 months of prosthesis use	1.770
N	15.000
Chi square	7.600
df	2.000
Asymptotic significance	0.022

Tabla 8. Resultados de la aplicación del análisis de varianza en cada una de las variables cefalométricas estudiadas

Datos		Suma de cuadrados	gl	Media cuadrática	F	Sig.
Vía aérea retropalatina (mm)	Intergrupos	43,078	2	21,539	2,903	0,066
	Intragrupos	311,567	42	7,418		
	Total	354,644	44			
Vía aérea retroglótica (mm)	Intergrupos	99,144	2	49,572	3,834	0,030
	Intragrupos	543,000	42	12,929		
	Total	642,144	44			
Vía aérea epiglótica (mm)	Intergrupos	39,144	2	19,572	2,577	0,088
	Intragrupos	319,000	42	7,595		
	Total	358,144	44			

Table 8. Results of variance analysis in each of the cephalometric variables studied

Data		Addition of squares	df	Root mean square	F	Sig.
Retro-palatine airway (mm)	Inter-groups	43.078	2	21.539	2.903	0.066
	Intra-groups	311.567	42	7.418		
	Total	354.644	44			
Reto- glottic airway (mm)	Inter-groups	99.144	2	49.572	3.834	0.030
	Intra-groups	543.000	42	12.929		
	Total	642.144	44			
Epiglottic airway (mm)	Inter-groups	39.144	2	19.572	2.577	0.088
	Intra-groups	319.000	42	7.595		
	Total	358.144	44			

No fueron halladas diferencias significativas entre las medias de T2 y T3 (6 meses posteriores a su uso). Entre las medias de T1 y T3 no existieron diferencias significativas entre ellas, indicando tendencia a volver a los valores obtenidos pretratamiento (T1) ($p > 0,05$) (figura 5).

El mismo comportamiento estadístico fue observado en la variable vía aérea retroglótica (figura 6) y vía aérea epiglótica (figura 7).

DISCUSIÓN

Al rehabilitar a un paciente mediante un juego protésico removable, inmediatamente se aprecian cambios significativos en la posición espacial del macizo lingual.

Según los estudios de Kotsiomiti y colaboradores, clínicamente la posición de reposo anormal de la lengua, ya sea inferior o superior, se relaciona con la falta de piezas dentarias. En esta investigación, se observó que en la condición pretratamiento predominaba la posición anormal superior, concordando con el autor. Al insertar un juego protésico removable y usarlo por 6 meses, la posición en reposo del macizo lingual se vio asociada a una posición normal inferior.

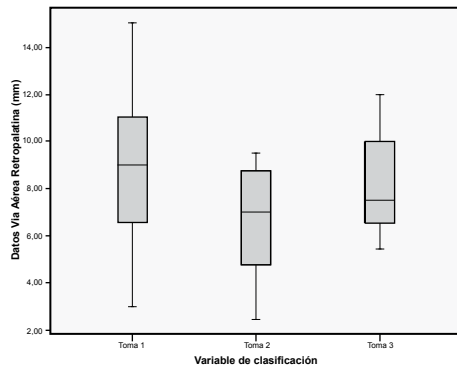
No significant differences were found between the means of T2 and T3 (6 months of use) and no significant differences were found between the means of T1 and T3, indicating a tendency to return to the values obtained in pretreatment (T1) ($p > 0.05$) (figure 5).

The same statistical behavior was observed in the retro-glottic airway variable (Figure 6) and the epiglottic airway variable (figure 7).

DISCUSSION

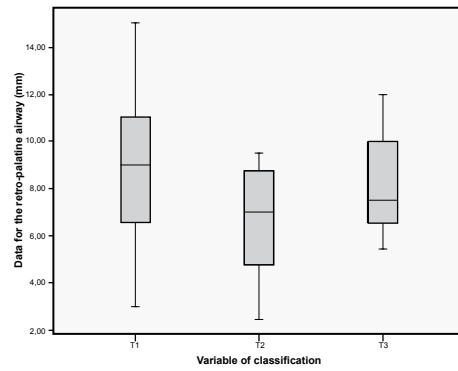
When rehabilitating a patient with a removable prosthesis, significant changes are immediately noticeable in the spatial position of the tongue mass.

According to studies by Kotsiomiti et al, the tongue's lower or upper abnormal position at rest is related to missing teeth. The present study revealed that the upper abnormal position prevailed during pretreatment, thus agreeing with Kotsiomiti. When a removable prosthesis has been inserted and used for 6 months, the resting position of the lingual mass is usually associated with a lower normal position.



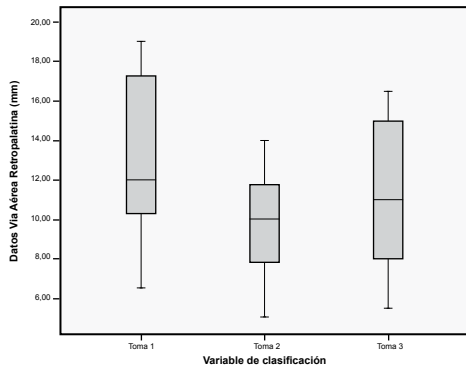
Según la prueba de Duncan, se observan diferencias significativas entre la toma 1 (pretratamiento) y la toma 2 (al momento de insertar el juego protésico removible). La toma 3 muestra la tendencia a volver a los valores pretratamiento (toma 1).

Figura 5. Gráfico de cajas de las diferentes tomas en la variable vía aérea retropalatina



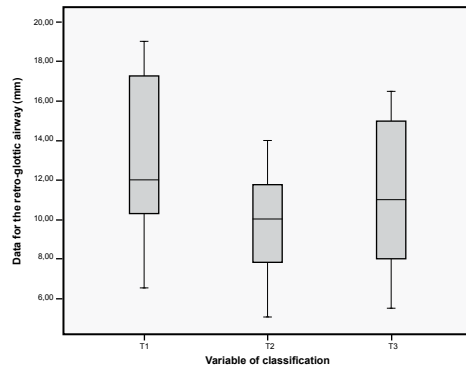
According to Duncan's test, significant differences occur between T 1 (pretreatment) and T 2 (the moment of removable prosthesis insertion). T 3 shows a tendency to return to pretreatment values (T 1).

Figure 5. Box plot of the radiographs taken for the retro-palatine airway variable



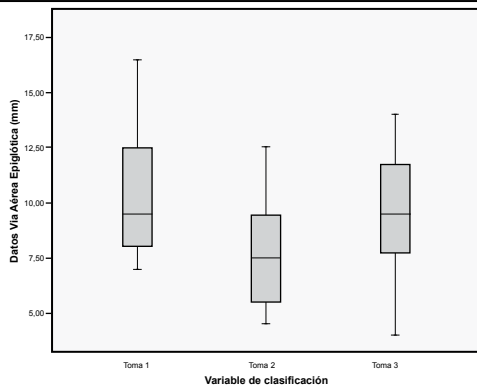
Según la prueba de Duncan, se observan diferencias significativas entre la toma 1 (pretratamiento) y la toma 2 (al momento de insertar el juego protésico removible). La toma 3 muestra tendencia a volver a los valores pretratamiento (toma 1).

Figura 6. Gráfico de cajas de las diferentes tomas en la variable vía aérea retroglótica



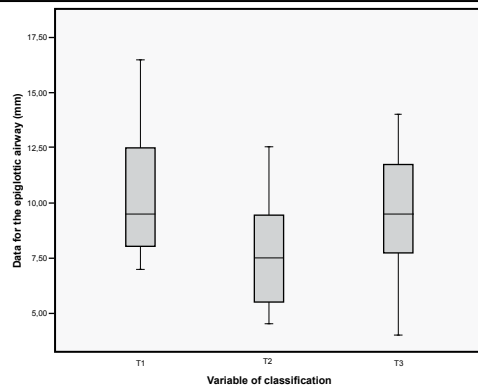
According to Duncan's test, significant differences are observed between T 1 (pretreatment) and T 2 (when inserting the removable prosthesis). T 3 shows a tendency to return to pretreatment values (T 1).

Figure 6. Box plot of the radiographs taken for the retro-glottic airway variable



Según la prueba de Duncan, se observan diferencias significativas entre la toma 1 (pretratamiento) y la toma 2 (al momento de insertar el juego protésico removible). La toma 3 muestra la tendencia a volver a los valores pretratamiento (toma 1).

Figura 7. Gráfico de cajas de las diferentes tomas en la variable vía aérea epiglótica



According to Duncan's test, significant differences occur between T 1 (pretreatment) and T 2 (when inserting the removable prosthesis). T 3 shows a tendency to return to pretreatment values (T 1).

Figure 7. Box plot of the radiographs taken for the epiglottic airway variable

Estableciendo que al rehabilitar con piezas dentarias artificiales, ocurren cambios positivos en la posición de reposo lingual.⁹⁻¹¹ Respecto al patrón de deglución salival, tras insertar un juego protésico removible, ocurren cambios positivos y significativos en el tiempo al reponer las piezas dentarias, pasando de un patrón linguo-mandibular pretratamiento, a uno linguo-dentario, liberando la sobrecarga que sufría la musculatura perioral y la mandíbula, contribuyendo a mejorar la formación de subcavidades selladas y separadas del resto según requerimientos funcionales.⁸⁻¹⁸

Al insertar las prótesis removibles, inmediatamente el área que ocupa la lengua disminuye, desplazándose hacia la faringe, hecho evidenciado en la reducción en el calibre sagital de la vía aérea orofaríngea medida según el método cefalométrico propuesto en esta investigación. Al cabo de 6 meses, se observó que la permeabilidad de la vía aérea orofaríngea tiende a volver a su condición preinserción protésica.

La lengua y la vía aérea superior poseen una distribución en los tres planos del espacio; la telerradiografía de perfil nos ofrece una imagen plana bidimensional, donde las modificaciones transversales que pudiesen ocurrir no son pesquisables. Por esto, se está replicando este trabajo usando Cone beam, haciendo reconstrucciones en tres dimensiones.²³

Kollias y Krogstad han evidenciado que con el envejecimiento, tanto el paladar blando como la lengua experimentan aumento en su volumen, afectándose las estructuras faríngeas. Según nuestro estudio, tales cambios, en los pacientes adultos y adultos mayores, contribuirían a facilitar el colapso inmediato de la vía aérea retroglótica al insertar un juego protésico.²⁴

Respecto a la relación entre la vía aérea superior y la pérdida de piezas dentarias, Ivanhoe y Bucca han establecido que durante el sueño el edentulismo favorece el colapso de la vía aérea orofaríngea, lo que es ocasionado por la pérdida de la altura facial y el deterioro tanto en la propiocepción como en la actividad neuromuscular, al perderse piezas dentarias o retirarse elementos protésicos que contribuyan a la estabilidad de la cavidad oral. En nuestra investigación, se encontró que a los 6 meses posuso del juego protésico, hay tendencia a recuperar el calibre sagital de la vía aérea pretratamiento, posiblemente por la acomodación sensorial y neuromuscular que sufre el macizo lingual en el tiempo, sumado a la estabilidad que encuentra la lengua al recuperar soporte en las piezas dentarias artificiales.^{25, 26}

This means that rehabilitating with artificial teeth produces positive changes in the tongue position at rest.⁹⁻¹¹ Regarding saliva swallowing patterns, positive and significant changes occur once a removable prosthesis has been inserted and teeth have been replaced, shifting from a pre-treatment lingual-mandibular pattern to a lingual-dental one, freeing the excess load suffered by both perioral musculature and the jaw; this promotes the formation of sealed subcavities separated from the rest according to functional requirements.⁸⁻¹⁸

Once dentures have been inserted, the area occupied by the tongue immediately decreases, moving towards the pharynx, as indicated by the reduction in sagittal caliber of the oropharyngeal airway measured by means of the cephalometric method proposed in this study. After 6 months, the oropharyngeal airway permeability tends to return to its pre-insertion prosthetic condition.

The tongue and the upper airway are distributed in the three planes of space; the cephalometric profile offers us a flat two-dimensional image, where the transversal modifications that may occur are not traceable. That is why this work is being replicated by using cone beam and making three-dimensional reconstructions.²³

Kollias and Krogstad have shown that as we age both the soft palate and the tongue experience volume increase, affecting the pharyngeal structures. According to our study, such changes in adults and elderly patients may facilitate the immediate collapse of the retro-glottic airway by inserting a prosthesis.²⁴

Regarding the relationship between the upper airway and missing teeth, Ivanhoe and Bucca have showed that during sleep edentulism favors the oropharyngeal airway collapse, caused by the loss of facial height and deterioration of both proprioception and neuromuscular activity, as the lack of teeth or prosthetic elements impedes stability of the oral cavity. The present study demonstrated that 6 months after using the prosthesis there is a tendency to recover the sagittal caliber of the pretreatment airway, possibly due to the sensorial and neuromuscular accommodation that the tongue mass experiences over time, coupled with the stability the tongue is provided with by recovering support from the artificial teeth.^{25, 26}

Bucca y colaboradores demostraron los cambios que se producen en pacientes portadores de prótesis removibles en posición supina al retirárselas. Con prótesis existe un estado de equilibrio entre las estructuras que conforman la vía aérea orofaríngea y que a su vez tienen directa relación con las prótesis; sin prótesis ocurre el colapso de la vía aérea orofaríngea. Aunque parezca contradictorio con nuestros resultados, existe directa relación, ya que con el tiempo se manifiesta una neuroadaptación que influye en la función muscular favoreciendo la adaptación a las prótesis removibles, por lo que al retirarlas, inmediatamente se pierden referencias anatómicas y espaciales que contribuyen a la tonicidad lingual tanto en su posición de reposo como patrón de deglución, derivando en su colapso.^{26, 27}

Con estos datos es interesante discutir la posibilidad del uso protésico nocturno en pacientes adultos y adultos mayores con condiciones especiales. Pese a que en la literatura se ha estudiado ampliamente su relación con infecciones micóticas y reabsorción ósea, si se llevan a cabo medidas de higiene y descanso protésico apropiadas, en aquellos pacientes desdentados con calidad de sueño lábil (medicados con benzodiazepinas, obesos, con alteraciones anatómicas y posturales o trastornos hormonales que causen episodios de apnea del sueño), el uso nocturno de las prótesis removibles contribuirían a estabilizar la posición mandibular y lingual, mejorando el flujo aéreo y la calidad de vida, al tener un sueño reparador.²⁸⁻³²

CONCLUSIONES

El uso de un juego protésico removible por parte de pacientes desdentados, contribuye de forma altamente significativa a mejorar la posición espacial de la lengua en la cavidad oral cuando esta se encuentra en reposo, estableciendo puntos de partida y término que son fijos y estables para hacer las praxis linguales involucradas en las acciones del sistema estomatognático.

El juego protésico removible mejoró significativamente el patrón de deglución salival al cabo de 6 meses, superando la sobrecarga que sufría la musculatura perioral y la mandíbula, hacia la lengua y las piezas dentarias artificiales.

Bucca et al demonstrated the changes occurring in patients with removable dentures in supine position when they are removed. Prostheses provide a state of equilibrium among the structures that form the oropharyngeal airway and that in turn are directly related to the prosthesis; the absence of prosthesis produces the oropharyngeal airway collapsing. Although it seems contradictory to our results, there is a direct relationship because a neuroadaptation eventually manifests influencing muscle function and favoring adaptation to dentures, so that when they are removed, the spatial and anatomical markers that contribute to lingual tonicity at rest and while swallowing are immediately lost, resulting in their collapse.^{26, 27}

Consequently, it is interesting to discuss the possibility of using nighttime prosthesis in adults and seniors with special conditions. Although the literature has extensively studied their relationship with fungal infections and bone resorption, proper hygiene practices and resting intervals in edentulous patients with labile sleep quality (patients medicated with benzodiazepines, obese individuals, or those with anatomical and postural alterations or hormonal disorders that cause sleep apnea), as well as nightly use of removable dentures may contribute to stabilizing the position of both jaw and tongue, improving airflow and the quality of life, by providing a restful sleep.²⁸⁻³²

CONCLUSIONS

The use of a removable prosthesis by edentulous patients significantly improves the spatial position of the tongue at rest in the oral cavity, by defining fixed and stable start and end points for lingual activities involved in the functions of the stomatognathic system.

Removable dentures significantly improve saliva swallowing patterns after six months of insertion, as they transfer the excess of load experienced by perioral musculature and the jaw to the tongue and the artificial teeth.

La inserción de un juego protésico removible inmediatamente genera la disminución del calibre sagital de la vía aérea orofaríngea, especialmente a nivel retroglótico, producto del desplazamiento posterior que experimenta un complejo lingual previamente modificado por la pérdida progresiva de piezas dentarias. Al cabo de 6 meses este calibre vuelve a su condición preprotésica producto de la acomodación estructural y funcional de la lengua al encontrar apoyos estables en las piezas dentarias artificiales.

CORRESPONDENCIA

Oswaldo Gahona
Av. Pedro de Valdivia 1509
Universidad Finis Terrae
Facultad de Odontología
Providencia, Santiago de Chile. Chile
Teléfono: (09) 873 99 881
Correo electrónico: osvo.gahona@gmail.com

Inserting a removable prosthesis immediately produces a decreased sagittal oropharyngeal airway size, particularly at the retro-glottic level, as a result of the posterior displacement experience by a lingual system previously affected by progressive teeth loss. After 6 months, this size returns to its preprosthetic condition as a result of the structural and functional accommodation of the tongue as it finds stable support in artificial teeth.

CORRESPONDING AUTHOR

Oswaldo Gahona
Av. Pedro de Valdivia 1509
Universidad Finis Terrae
Facultad de Odontología
Providencia, Santiago de Chile. Chile
Telephone number: (09) 873 99 881
Email address: osvo.gahona@gmail.com

REFERENCIAS / REFERENCES

1. Solow B, Tallgren A. Natural head position in standing subjects. *Acta Odont Scand* 1971; 29: 591-607.
2. Gea J. The Evolution of the Human species: a long journey for the respiratory system. *Arch Bronconeumol* 2008; 44: 263-270.
3. Dambricourt A, Deshayes M. Modeling of the craniofacial architecture during ontogenesis and phylogenesis. En: Berthoz A, Vidal P, Graf W. *The head-neck sensory-motor system*. New York: Oxford University Press; 1992. p. 37-46.
4. Phillip T. The upright head in hominid evolution. En: Berthoz A, Vidal P, Graf W. *The head-neck sensory-motor system*. New York, USA: Oxford University Press; 1992. p. 5-13.
5. Moss L. The functional matrix hypothesis revisited. The role of mechanotransduction. *Am J Orthod Dentofacial Orthop* 1997; 112: 8-11.
6. Villanueva P, Valenzuela S, Santander H, Zúñiga C, Ravera M, Miralles R. Efecto de la postura de la cabeza en mediciones de la vía aérea. *Rev CEFAC* 2004; 6: 44-48.
7. Ono T, Otsuka R, Honda E, Sasaki T. Effects of head and body position on two and three dimensional configurations of the upper airway. *J Dent Res* 2000; 79: 1879-1884.
8. Bossart B. Comportamiento Oral en la deglución. En: Bossart B. *Comportamiento oral y postura*. Santiago: Universidad Metropolitana de Ciencias de la Educación; 2003. p. 53-62.
9. Kotsiomiti E, Kapari D. Resting tongue position and its relation to the state of the dentition: Pilot study. *J Oral Rehabil* 2000; 27: 349-354.
10. McComas AJ. Oro-facial muscles: internal structure, function and ageing. *Gerodontology* 1998; 15: 3-14.
11. Kotsiomiti E, Farmakis N, Kapari D. Factors related to the resting tongue position among partially and completely edentulous subjects. *J Oral Rehabil* 2005; 32: 397-402.
12. Pennacchiotti G, Misrachi C, Espinoza I. Factores que influyen en el uso de prótesis removible en adultos mayores recién rehabilitados [Trabajo de grado cirujano-dentista]. Santiago: Universidad de Chile; 2006.
13. Misrachi C, Lamadrid S. Salud oral y conductas asociadas en adultos mayores de bajos recursos. *Cuad Med Soc* 1997; 4: 79-86.
14. Preston KP. The bilateral distal extension removable partial denture: mechanical problems and solutions. *Eur J Prosthodont Restor Dent* 2007; 15: 115-121.
15. Parra N. Dimensión vertical. En: Parra N. *Prótesis completas: principios fundamentales*. Santiago, Chile: Editorial Universitaria; 1969. p. 87-103.
16. Díaz Narváez VP. *Metodología de la investigación científica y bioestadística para profesionales y estudiantes de Ciencias de la Salud*. Santiago: RIL; 2009.
17. Zion D, Gillam L, Loff B. The Declaration of Helsinki, CIOMS and the ethics of research on vulnerable populations. *Nat Med* 2000; 6: 615-617.

18. Bossart B. Sistema integral de deglución salival: SIDES. *Rev Chil Ortod* 2000; 17: 37-46.
19. Solow B, Sandham A. Cranio-cervical posture: a factor in the development and function of the dentofacial structures. *Eur J Orthod* 2002; 24: 447-456.
20. Delaire J, Schendel SA, Tulasne JF. An architectural and structural craniofacial analysis: a new lateral cephalometric analysis. *Oral Surg Oral Med Oral Pathol* 1981; 52: 226-238.
21. Shapiro S, Wilk M. An analysis of variance test for normality (complete samples). *Biometrika* 1965; 52: 591-611.
22. Ostle B. *Estadística aplicada*. La Habana: Editorial Científico-Técnica; 1980. p. 311-320.
23. Lenza MG, Lenza MM, Dalstra M, Melsen B, Cattaneo PM. An analysis of different approaches to the assessment of upper airway morphology: a CBCT study. *Orthod Craniofac Res* 2010; 13: 96-105.
24. Kollias I, Krogstad O. Adult craneocervical and pharyngeal changes-longitudinal cephalometric study between 22 y 42 years old. Part. II: morphological uvulo-glossopharyngeal changes. *Eur J Orthod* 1999; 21: 345-355.
25. Ivanhoe JR, Cibirka RM, Lefebvre CA, Parr GR. Dental considerations in upper airway disorders: a review of the literature. *J Prosthet Dent* 1999; 82: 685-698.
26. Bucca C, Cicolin A, Brussino L, Arienti A, Graziano A, Erovigni F et al. Tooth loss and obstructive sleep apnea. *Respir Res* 2006; 7(8): 1-6.
27. Bucca CB, Carossa S, Colagrande P, Brussino L, Chiavassa G, Pera P et al. Effect of edentulism on spirometric tests. *Am J Respir Crit Care Med* 2001; 162: 1018-1020.
28. Kulak-Ozkan Y, Kazazoglu E, Arikan A. Oral hygiene habits, denture cleanliness, presence of yeasts and stomatitis in elderly people. *J Oral Rehabil* 2002; 29: 300-304.
29. Tallgren A, Lang BR, Walker GF, Ash MM. Changes in jaw relations, hyoid position, and head posture in complete denture wearers. *J Prosthet Dent* 1983; 50: 148-156.
30. Drummond GB. Comparison of sedation with midazolam and ketamine: effects on airway muscle activity. *Br J Anaesth* 1996; 76: 663-667.
31. Leiter JC, Knuth SL, Krol RC, Bartlett D Jr. The effect of diazepam on genioglossal muscle activity in normal human subjects. *Am Rev Respir Dis* 1985; 132: 216-219.
32. Martins AB, Tufik S, Moura SM. Physiopathology of obstructive sleep apnea-hypopnea syndrome. *J Bras Pneumol* 2007; 33: 93-100.