

## TRATAMIENTO DE MALOCCLUSIÓN CLASE II DIVISIÓN 2 CON REABSORCIÓN RADICULAR EXTERNA POR TRAUMA DENTOALVEOLAR. REPORTE DE CASO

## TREATMENT OF CLASS II, DIVISION 2 MALOCCLUSION WITH EXTERNAL ROOT RESORPTION DUE TO DENTOALVEOLAR TRAUMA. A CASE REPORT

ADRIANA CAMPUZANO<sup>1</sup>, PAOLA MARÍA BOTERO<sup>2</sup>

**RESUMEN.** La literatura reporta que los pacientes que han tenido trauma dentoalveolar, y por ello han presentado reabsorción radicular externa, tienen mayor riesgo de reactivar el proceso de reabsorción luego de la aplicación de fuerzas ortodóncicas. El riesgo aumenta en movimientos dentales no controlados, en movimientos de intrusión, en tratamientos ortodóncicos prolongados, y en aplicación de fuerzas extremas, entre otros. El movimiento de intrusión es considerado como el movimiento más riesgoso para producir reabsorción radicular, aunque se ha demostrado que esto va directamente proporcional a la magnitud de la fuerza aplicada. Este reporte de caso se refiere a una paciente de 13 años de edad, con historia de reabsorción radicular externa por trauma a los 7 años. A pesar de la mecánica de intrusión (arco de intrusión de Ricketts) de los dientes afectados, se logró mantener la longitud radicular inicial de los dientes reabsorbidos. Además del adecuado manejo del movimiento y las fuerzas, se llevó a cabo un excelente control radiográfico trimestral e interconsulta periódica con endodoncista.

**Palabras clave:** resorción radicular, maloclusión de angle clase II, movimiento dentario.

Campuzano A, Botero PM. Tratamiento de maloclusión clase II división 2 con reabsorción radicular externa por trauma dentoalveolar. Reporte de caso. Rev Fac Odontol Univ Antioq 2014; 25(2): 389-408.

---

**Abstract.** The literature reports that patients who have suffered dentoalveolar trauma, and therefore have experienced external root resorption, are at higher risk of reactivating the resorption process after applying orthodontic forces. This risk increases with uncontrolled tooth movements, intrusion movements, extended orthodontic treatment, and application of extreme forces, among other factors. Intrusion movements are considered the riskiest for root resorption, although it has been shown that they are directly proportional to the magnitude of applied forces. This case report refers to a 13-year-old patient with history of external root resorption due to trauma at the age of 7. Despite the intrusion movement (Ricketts intrusion arch) of the affected teeth, the clinicians were able to maintain the initial root length of resorpted teeth. Besides proper management of movement and forces, an excellent radiographic control was performed quarterly, as well as regular consultation with an endodontist.

**Key words:** root resorption, Angle class II malocclusion, tooth movement.

Campuzano A, Botero PM. Treatment of Class II, division 2 malocclusion with external root resorption due to dentoalveolar trauma. A case report. Rev Fac Odontol Univ Antioq 2014; 25(2): 389-408.

---

1 Odontóloga CES, ortodoncista CES. Docente Pregrado de Ortodoncia, CES, Medellín, Colombia.

2 Odontóloga CES, Ortodoncista CES, docente asistente Posgrado Ortodoncia y Odontopediatría CES, Medellín, Colombia.

---

1 Dentist, CES; Orthodontist, CES. Professor, Orthodontics Undergraduate Program. CES, Medellín, Colombia.

2 Dentist, CES; Orthodontist, CES. Teaching Assistant, Orthodontics and Pediatric Dentistry Graduate Program. CES, Medellín, Colombia.

## INTRODUCCIÓN

El movimiento dental ortodóncico se basa en una remodelación, inducida mediante fuerzas, del ligamento periodontal y del hueso alveolar. Dichas fuerzas deben ser leves para no producir alteraciones en las estructuras de soporte y en la raíz del mismo, ya que el ligamento se encuentra insertado en la superficie más externa del diente.<sup>1</sup>

La necrosis del ligamento periodontal en el lado de la presión, con formación de zonas hialinas libres de células, seguida de reabsorción osteoclástica del hueso alveolar vecino y aposición de hueso por los osteoblastos en el lado donde existe tensión, son las características histológicas típicas de procesos como la reabsorción radicular, en casos de aplicación de fuerzas no controladas.<sup>1</sup> Cuando dicha reabsorción inicia en los tejidos externos del diente, como el cemento, se denomina reabsorción radicular externa (RRE).

Existen diversos factores que influyen en la aparición de la RRE durante un tratamiento ortodóncico, entre ellos encontramos unos mecánicos y otros biológicos.<sup>1</sup> Dentro de los factores mecánicos se incluyen los movimientos dentales extensos, el torque radicular, las fuerzas intrusivas, el tipo de movimiento dental, la magnitud de la fuerza ortodóncica, la duración de dicha fuerza y el tipo de fuerza aplicada. Para los factores biológicos, por su parte, encontramos la susceptibilidad genética, los factores sistémicos (por ejemplo las alteraciones hormonales), la agenesia dental, la forma radicular y ciertos medicamentos que, en conjunto con las fuerza ortodóncicas, pueden generar reabsorción radicular.<sup>1, 2</sup>

La reabsorción radicular externa en la zona apical del diente es común que se presente desde las primeras etapas del tratamiento ortodóncico, con una prevalencia variable entre 0,5 y 3 mm en promedio, según los estudios, generando un acortamiento radicular.<sup>2</sup> Levander realizó una clasificación de acuerdo con el grado de severidad que puede verse en la figura 1.<sup>2</sup>

## INTRODUCTION

Orthodontic movement of teeth occurs because of modifications in periodontal ligament and alveolar bone, triggered by forces that must be mild in order to avoid alterations in the supporting structures and the root, since the ligament is inserted in the tooth's outermost surface.<sup>1</sup>

Necrosis of the periodontal ligament at the site of pressure with formation of cell-free hyaline zones, followed by osteoclastic resorption of the nearby alveolar bone and apposition of bone by osteoblasts on the side where there is tension, are the typical histological characteristics of processes like root resorption, in cases of uncontrolled forces.<sup>1</sup> When resorption starts on the external tissues of tooth, such as the cement, it is called external root resorption (ERR).

There are various factors that influence the appearance of ERR during orthodontic treatment, and they can be either mechanical or biological.<sup>1</sup> Mechanical factors include extensive tooth movements, root torque, intrusive forces, the type of tooth movement, the magnitude of orthodontic force, the duration of such a force, and the type of applied force. On the other hand, biological factors include genetic susceptibility, systemic factors (e.g. hormonal alterations), dental agenesis, root form, and certain medications which, in conjunction with orthodontic forces, can produce root resorption.<sup>1, 2</sup>

External root resorption in the tooth's apical area is common from the earliest stages of the orthodontic treatment, with a variable prevalence ranging from 0.5 to 3 mm on average according to the studies, producing root shortening.<sup>2</sup> Levander made a classification according to the degree of severity, as shown in figure 1.<sup>2</sup>

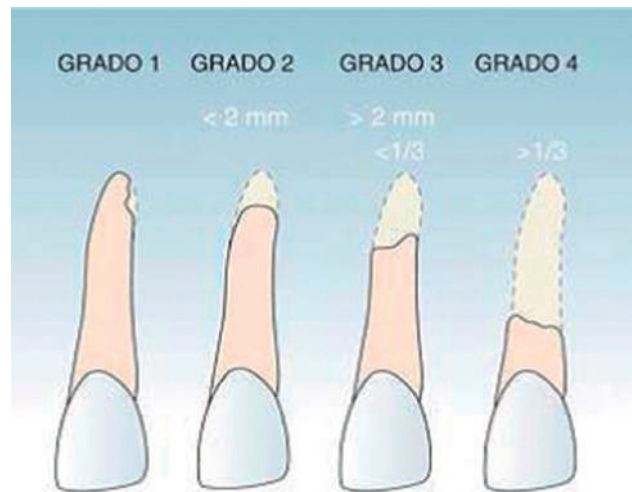


Figura 1. Clasificación de la reabsorción

Grado 1: contorno radicular irregular, grado 2: acortamiento inferior a 2 mm, grado 3: reabsorción entre 2 mm y 1/3 de la longitud radicular inicial y grado 4: pérdida superior a 1/3 de la raíz. Tomado del Doctor Levander.<sup>2</sup>

**Figure 1. Classification of resorption**

Level 1: irregular root contour; level 2: less than 2 mm shortening; level 3: resorption between 2 mm and 1/3 of the initial root length; level 4: loss exceeding 1/3 of the root. Taken from Dr. Levander.<sup>2</sup>

Las reabsorciones severas se encuentran entre el 5 y el 18%,<sup>4</sup> las mayores a 3mm, se reportan con una frecuencia del 30%,<sup>5</sup> mientras que las mayores a 5mm solo se relatan en el 5% de los individuos tratados. La reabsorción ocurre principalmente en los dientes maxilares anteriores, con un promedio de pérdida de estructura dentaria de 1,4 mm, siendo los más afectados los incisivos laterales superiores.<sup>6</sup> Los pacientes sometidos a tratamiento ortodóncico que presenten reabsorción radicular durante los primeros seis meses de tratamiento activo, tienen mayor probabilidad de experimentar reabsorción en los seis meses siguientes que aquellos que no la presenten.<sup>7</sup>

Uno de los factores que más influencia presenta es la forma de la raíz, ya que raíces con forma de pipeta, afiladas, dislaceradas<sup>7</sup> o raíces largas, estrechas y desviadas, son más susceptibles a la aplicación de fuerzas ortodóncicas.<sup>5</sup> En un estudio comparativo, usando radiografías, que se tomaron antes y después del tratamiento ortodóncico, reportaron que los dientes con una morfología radicular anormal, frecuentemente muestran signos de reabsorción radicular externa cuando se comparan con dientes con raíces de forma normal.<sup>5-8</sup>

Severe resorptions account for 5 to 18% of the cases;<sup>4</sup> those larger than 3 mm are reported with a frequency of 30%,<sup>5</sup> while those larger than 5 mm are found in only 5% of treated individuals. Resorption occurs mainly in the anterior maxillary teeth, with average tooth structure loss of 1.4 mm, the most affected being the upper lateral incisors.<sup>6</sup> Patients undergoing orthodontic treatment and presenting root resorption during the first six months of active treatment are more likely to experience resorption within six months than those who do not present it.<sup>7</sup>

One of the most influential factors is root shape, since pipette-like, sharp, dilacerated<sup>7</sup> or long, narrow and deviant roots are more susceptible to orthodontic forces.<sup>5</sup> In a comparative study using x-rays taken before and after orthodontic treatment, it was reported that teeth with abnormal root morphology often show signs of external root resorption compared with teeth with normal shape roots.<sup>5-8</sup>

En otro estudio realizado por Oyama y colaboradores, en 2007, en el que aplicaron un modelo de elementos finitos para cuantificar el estrés producido sobre las raíces, dependiendo de la forma radicular, encontraron que durante la aplicación de la fuerza ortodóncica, la concentración del esfuerzo se produjo en mayor grado en los dientes con raíces cortas, dilaceradas y en forma de pipeta.<sup>9</sup>

Se ha reportado que los movimientos intrusivos son un factor de riesgo determinante en la reabsorción radicular, ya que el estrés de la fuerza se concentra en el periápice radicular. Esto se ha demostrado en estudios de elementos finitos.<sup>10</sup>

En el presente artículo se muestra el caso clínico de una paciente que presentaba una longitud radicular disminuida en la mayoría de los dientes, y una RRE en algunos dientes en particular, debido a un trauma dentoalveolar antes del inicio del tratamiento de ortodoncia. Se realizó un tratamiento durante el cual se aplicaron fuerzas controladas, dos años seguidos, en los cuales se logró mantener la longitud radicular inicial.

Las figuras que incluyen las fotos faciales, intraorales y radiografías que aparecen en el presente artículo, fueron autorizadas para su publicación por parte de la paciente, con la firma de un documento que hace parte de la historia clínica.

## CASO CLÍNICO

### Diagnóstico y etiología

La paciente era una niña de 13 años de edad, de raza mestiza, sin antecedentes médicos de importancia. Respecto a los antecedentes odontológicos, reportó un trauma dentoalveolar en los anterosuperiores cuando tenía siete años de edad.

Según el examen físico era una paciente prepuberal, según el estadio del desarrollo esquelético se encontraba en CS 2 de maduración cervical, y aún no había tenido su menarca.

In another study, in 2007 Oyama et al used finite element modeling to quantify the stress caused on roots depending on root shape, finding out that during the application of orthodontic force, the concentration of effort occurred to a greater degree in the teeth with short, pipette-like, dilacerated roots.<sup>9</sup>

It has been reported that intrusive movements are a risk factor for root resorption, since stress forces concentrate in the radicular periapex. This has been demonstrated with finite elements studies.<sup>10</sup>

This article presents the clinical case of a patient with decreased root length in most teeth and ERR in some teeth in particular due to dentoalveolar trauma before initiating orthodontic treatment. The treatment included application of controlled forces during two years in a row, maintaining the initial root length.

The patient has authorized the publication of figures including facial and intraoral photos as well as x-rays in this article, by signing an informed consent that is part of the clinical history.

## CLINICAL CASE

### Diagnosis and etiology

The patient was a 13-year-old girl of mixed race with no relevant medical history. Concerning dental records, she reported dentoalveolar trauma in the upper front teeth when she was seven.

The physical examination reveals a pre-pubertal patient who, according to the stage of skeletal development, was in CS 2 phase of cervical maturation, and had not had her menarche yet.

En las fotografías iniciales faciales (figura 2) los labios eran competentes, presentaba un mentón prominente y una simetría aceptable (aunque la línea media esquelético-dental no coincide, debido a que la línea media dental se encontraba desviada 1 mm a la izquierda). En reposo no había exposición dental, pero presentaba una línea de la sonrisa alta y el perfil se observaba convexo (con un tercio inferior cóncavo), y un surco mentolabial disminuido y el nasolabial aumentado.

In the initial face photographs (figure 2), lips were competent and she had a prominent chin in acceptable symmetry (although the skeletal-dental midline did not coincide, since the dental midline was deviated 1 mm to the left). There was no tooth exposition at rest, but she had a high smile line and convex profile (with a concave lower third), as well as decreased mentolabial sulcus and increased nasolabial sulcus.



Figura 2. Fotos iniciales extraorales de la paciente a los 13 años de edad. (Mesoprosopa, mesocefálica, perfil convexo, tercio inferior cóncavo, labios delgados con retroquelia bilabial, surco nasolabial aumentado, mentolabial disminuido)

**Figure 2. Extraoral initial photos of the patient at the age of 13. (Mesoprosopic, mesocephalic, convex profile, concave lower third, thin lips with bilabial retrusion, increased nasolabial sulcus, decreased mentolabial sulcus)**

En el análisis intraoral (figura 3) se observaba un overjet de 3 mm, mordida profunda (overbite del 80%), con relación molar derecha clase I, e izquierda clase II a 1 mm, mientras que la relación canina es clase II bilateral (2 mm derecha y 1 mm izquierda), con apiñamiento leve superior e inferior, donde la deficiencia de espacio era de -2mm en el arco superior, y de -3 mm en el arco inferior. Los arcos eran de forma ovalada, mediana y asimétrica.

Intraoral analysis (figure 3) showed 3 mm overjet, deep bite (80% overbite), with class I right molar relationship and 1 mm left class II, while the canine relationship is class II bilateral (2 mm right and 1 mm left), with slight upper and lower crowding and space deficiency of -2 mm in the upper arch and -3 mm in the lower arch. The arches were oval, medium and asymmetric.



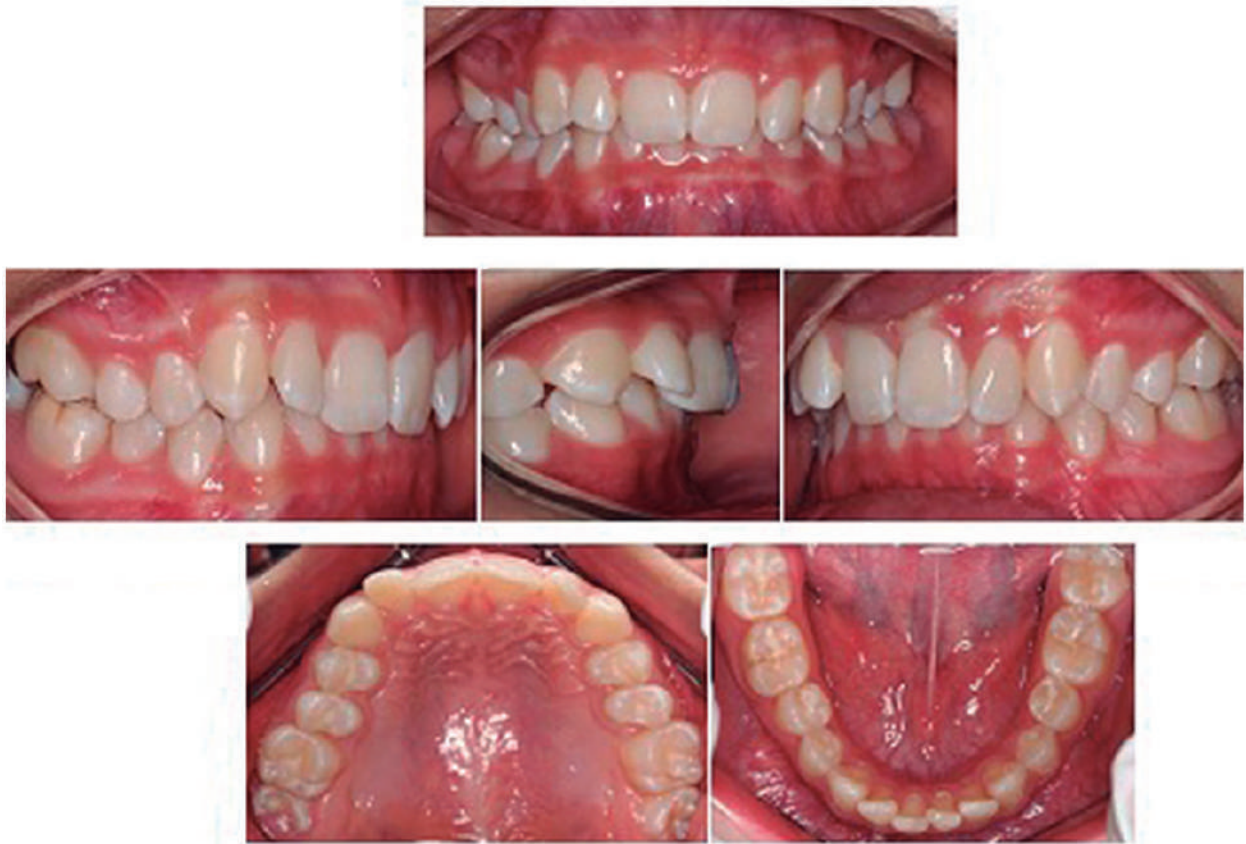

Figura 3. Fotos iniciales intraorales de la paciente. Se observa una maloclusión clase II ÷ 2 subdivisión izquierda, sobremordida horizontal y vertical aumentada, apiñamiento leve superior y moderado inferior

Figure 3. Patient's intraoral initial photos showing class II division 2 malocclusion, right subdivision, increased horizontal and vertical overbite, mild upper crowding and moderate lower crowding

En el análisis radiográfico se encontraba una reabsorción radicular de 11, 21 y 35 (con proporción corona raíz de 1: 1) y raíces cortas en 14, 15, 16, 24 y 25. Además, ausencia congénita de 18, 28, 38 y 48 (figura 4).

The radiographic analysis showed root resorption of 11, 21 and 35 (with 1:1 root-crown ratio) and short roots in 14, 15, 16, 24 and 25. In addition, congenital absence of 18, 28, 38 and 48 (figure 4).

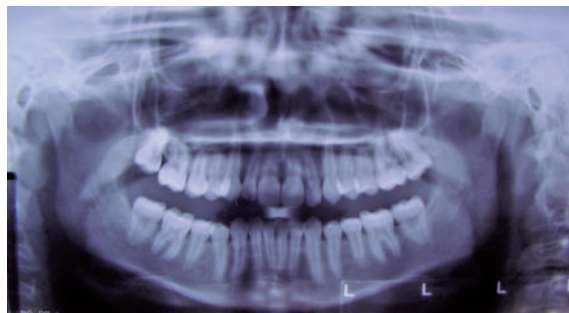


Figura 4. Radiografía panorámica: obsérvese la reabsorción radicular del 11 y 21, producto de un trauma a los siete años de edad, y la ausencia congénita de los terceros molares. La longitud total del 11 antes de iniciar el tratamiento fue de 16mm y de 20mm para el 21

Figure 4. Panoramic radiograph: note root resorption of 11 and 21 as a result of trauma at the age of seven, and congenital absence of third molars. The total length of 11 before treatment was 16 mm and 21 was 20 mm

En el trazado cefalométrico (figura 5), a nivel dentoalveolar los incisivos centrales superiores estaban lingualizados y retruídos. En los tejidos blandos se encontró retroquelia bilabial, mentón blando aumentado y el ángulo nasolabial disminuido.

The cephalometric tracing (figure 5) showed, at the dentoalveolar level, that the upper central incisors were located towards lingual and presented retrusion. In terms of soft tissue, we observed bilabial retrusion, increased soft chin and decreased nasolabial angle.

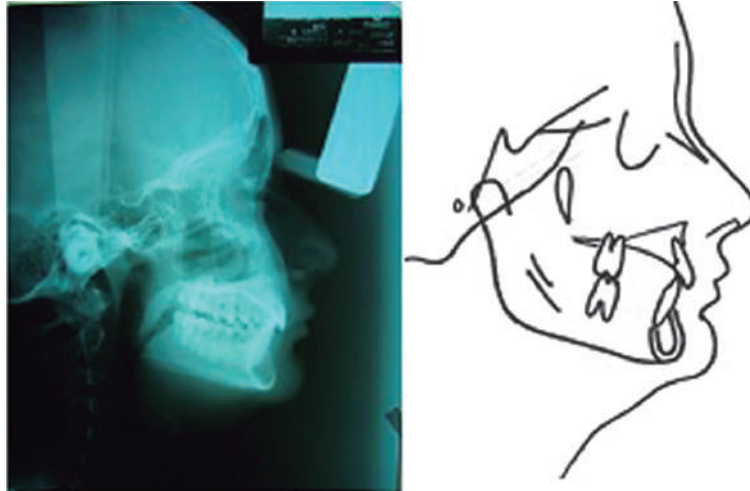


Figura 5. Radiografía cefálica y trazado cefalométrico inicial

Figure 5. Cephalic radiograph and initial cephalometric tracing

Con base en los hallazgos clínicos y radiográficos se establecen los siguientes diagnósticos (tabla 1).

The following diagnoses (table 1) are established based on the clinical and radiographic findings.

Tabla 1

Pulpar	Sano
Articular	Sano
Dental	Reabsorción radicular de 11, 21 y 35, ausencias congénitas de terceros molares
Funcional	Respiración oronasal
Periodontal	Gingivitis leve generalizada, asociada a placa, discrepancia de zenit en posteriores superiores, zenit de 12 y 22
Facial	Mesoprosopa, mesocefálica, perfil convexo, sonrisa dental, retroquelia bilabial, ángulo nasolabial aumentado y mentolabial disminuido, mentón blando aumentado.
Esquelético	Clase I con longitud maxilar y mandibular disminuida, altura facial inferior disminuida y con rotación anti horaria mandibular.
Oclusal	Maloclusión clase II ÷ 2 subdivisión izquierda, mordida profunda, líneas medias dentales no coincidentes con la facial, están desviadas 1 mm a la izquierda con incisivos superiores retruídos y lingualizados, molares inferiores intruídos y apiñamiento leve superior y moderado inferiores

Table 1

Pulpar	Healthy
Articular	Healthy
Dental	Root resorption of 11, 21 and 35, congenital absence of third molars
Functional	Oronasal breathing
Periodontal	Mild generalized gingivitis associated with plaque, zenith discrepancy in upper posteriors, zenith of 12 and 22
Facial	Mesoprosopic, mesocephalic, convex profile, dental smile, bilabial retrusion, increased nasolabial angle and decreased mentolabial angle, increased soft chin.
Skeletal	Class I with decreased maxillary and mandibular length, decreased lower facial height and counter-clockwise mandibular rotation.
Occlusal	Class II Malocclusion class II division 2 malocclusion, left subdivision, deep bite, dental midlines do not coincide with facial line and are diverted 1 mm to the left with retrusion of upper incisors towards lingual, impacted lower molars, mild upper crowding, and moderate lower crowding

## Resumen de diagnósticos

### Objetivos del tratamiento

Con base en los diagnósticos, se plantearon los siguientes objetivos para el tratamiento: corregir la maloclusión clase II dental, alinear los dientes y solucionar apiñamiento, corregir overbite, lograr un acople y función dental anterior con relaciones caninas clase I, corregir posición de incisivos superiores, mejorar líneas medias, mejorar ángulos faciales, mantener longitud radicular inicial, mediante el control de fuerzas aplicadas y realizando un control radiográfico.

### Tratamiento

Después de analizar los modelos, fotos y radiografías, se decide realizar el tratamiento ortodóncico, teniendo las consideraciones necesarias para controlar el proceso de reabsorción. Antes de iniciar el tratamiento de ortodoncia, se remite a una valoración de 11 y 21 por endodoncia y reabsorción radicular, donde después de realizar pruebas de vitalidad se encontró una normalidad pulpar en dichos dientes, pudiéndose iniciar el tratamiento. La recomendación fue tomar radiografías periapicales trimestrales para controlar la longitud radicular, debido a que la literatura reporta la importancia de la observación radiográfica periódica cuando hay historia de reabsorción radicular. Algunos autores recomiendan la observación radiográfica anual<sup>1</sup>, otros artículos recomiendan que el primer control debería llevarse a cabo de 6 a 9 meses, después del inicio del tratamiento o, en el caso de encontrar signos de reabsorción radicular, los controles radiográficos deben llevarse a cabo cada 2 meses.<sup>11</sup>

La interconsulta frecuente con el endodoncista y la aplicación de fuerzas leves y controladas, es otra de las consideraciones importantes para evitar la activación de la reabsorción radicular.

## Diagnostic overview

### Treatment goals

Based on diagnoses, the following treatment objectives were suggested: fix class II dental malocclusion, align teeth and solve crowding, fix overbite, obtain anterior teeth coupling and dental function with canine relations class I, fix the position of upper incisors, improve middle lines, improve facial angles, maintain initial root length by controlling the applied forces and performing radiographic control.

### Treatment

After analyzing models, photos, and radiographs, we decided to perform orthodontic treatment, with the necessary considerations to control resorption. Before starting orthodontic treatment, the patient was referred for endodontic evaluation of 11 and 21 and root resorption, and after vitality testing we found normal pulp in those teeth, being able to begin treatment. The recommendation was to take quarterly periapical radiographs to control root length, since the literature reports the importance of periodic radiographic observation in the presence of root resorption history. Some authors recommend yearly radiographic observation,<sup>1</sup> while other articles recommended first control from 6 to 9 months after initial treatment or, in case of finding signs of root resorption, radiographic controls should be performed every 2 months.<sup>11</sup>

Frequent consultation with the endodontist and application of mild and controlled forces are other important considerations to prevent root resorption activation.



## Progreso del tratamiento

Se procedió a la colocación de la aparatología superior con brackets estándar, slot 0,018", se colocó el primer arco de Niti 0,014" y se toma la primera radiografía periapical de control (figura 6).

## Treatment progress

The upper appliances were placed with standard 0.018" slot brackets. The first 0.014" Niti arch was placed and the first control periapical radiograph was taken (figure 6).

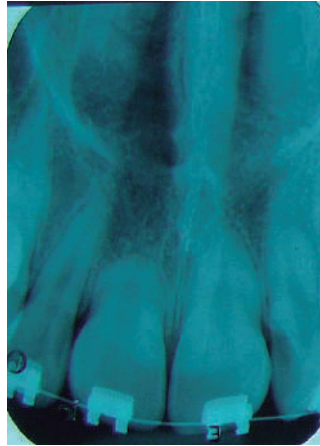


Figura 6. Primera radiografía periapical de control del 11 y 21

Figure 6. First control periapical radiograph of 11 and 21

Al mes se procede a colocar aparatología inferior 3 mm, más hacia gingival por la mordida profunda, y desde el comienzo se empieza a corregir, utilizando curva reversa inferior Niti 0,016". Se realiza el control radiográfico a los tres meses del tratamiento, en el cual no se observaron cambios en el tamaño radicular (figura 7).

The lower appliances were placed one month later at 3 mm, more towards gingival because of the deep bite, which was fixed from the beginning by using a Niti 0.016" reverse lower curve. Radiographic control is performed three months after starting treatment, and no root size changes were observed (figure 7).

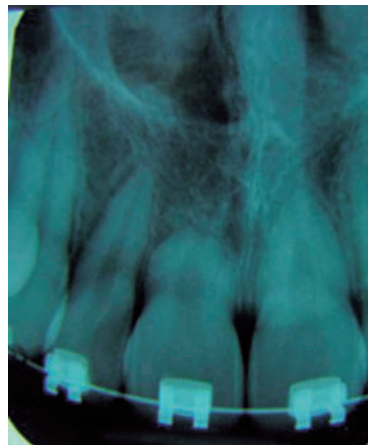


Figura 7. Segunda radiografía de control radiográfico del 11 y 21

Figure 7. Second control radiograph of 11 and 21

Para lograr espacio en la parte inferior (zona de incisivos), se colocaron resortes abiertos de Niti (con una fuerza según el fabricante entre 15 y 25 gr) y se continuó con la alineación y nivelación, pasando a arcos de acero 0,014" superior. Para mejorar la sobremordida, se colocó arco de intrusión de Ricketts conformado en acero 0,016" x 0,016", con tipback de 30° (aplica una fuerza de 110 gr, medida con un dinamómetro) y un arco base segmentado de acero 0,016" x 0,016". Este arco se usó por 6 semanas logrando el overbite deseado. Luego de la intrusión se tomó radiografía periapical de control sin cambios radiográficos. La paciente fue evaluada por el servicio de Endodoncia de la Universidad CES y se observó estabilidad en la reabsorción, con pruebas pulpares favorables (figura 8).

In order to achieve space in the lower area (incisors area), Niti open springs were placed (with a force between 15 and 25 gr according to the manufacturer's instructions) proceeding to align and level with 0.014" upper steel arches. To improve overbite, we inserted a 0.016" x 0.016" steel Ricketts intrusion arch with 30° tipback (which applies a force of 110 gr, measured with a dynamometer) and a 0.016" x 0.016" steel segmented arch. This arch was used for 6 weeks, achieving the desired overbite. After intrusion, the control periapical radiograph was taken, observing no radiographic changes. The patient was evaluated by the Universidad CES Endodontics Service, observing resorption stability with favorable pulp tests (figure 8).

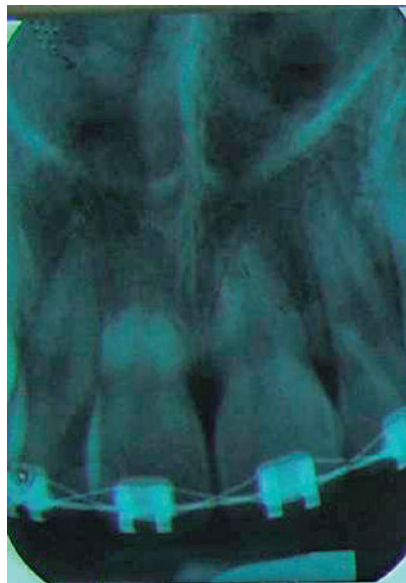


Figura 8. Tercer control radiográfico del 11 y 21. Nótese la continuidad de la superficie radicular y de la estructura ósea, no hay activación de la reabsorción, la medida del 11 es de 16mm y del 21 es de 20 mm

**Figure 8. Third radiographic control of 11 and 21. Note the continuity of root surface and bone structure; there is no resorption activation, 11 measures 16 mm and 21 measures 20 mm**

Al año de evolución del tratamiento, se tomaron registros intermedios de fotos, radiografías panorámica y cefálica (figuras 9 y 10).

After one year of treatment, intermediate records of photos, panoramic and cephalic radiographs were taken (figures 9 and 10).

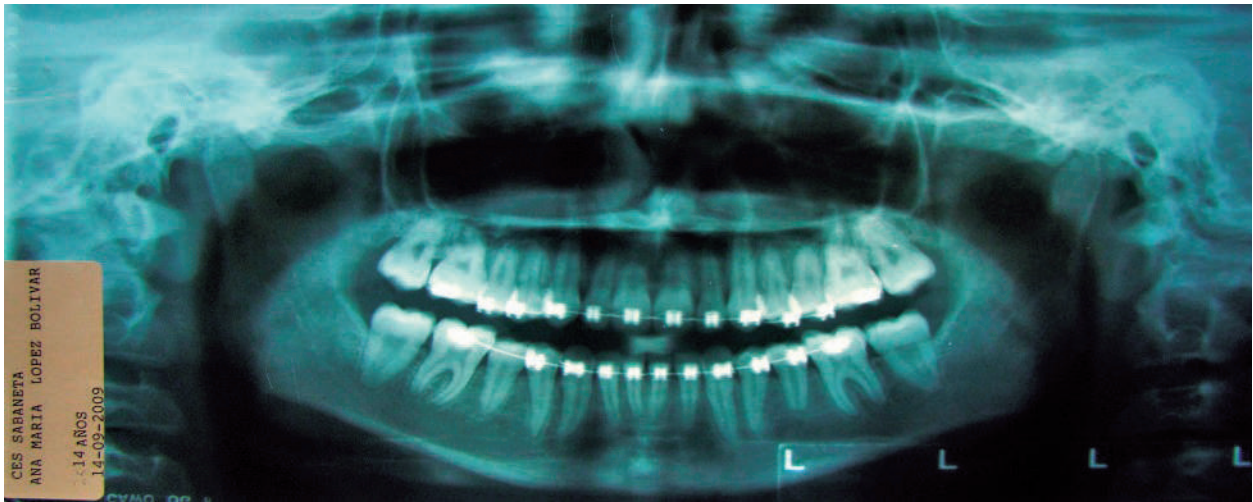


Figura 9. Registros intermedios de radiografía panorámica después de 1 año de tratamiento, se observa la longitud radicular sin cambios

Figure 9. Intermediate records of panoramic radiograph after one year of treatment; root length is unchanged

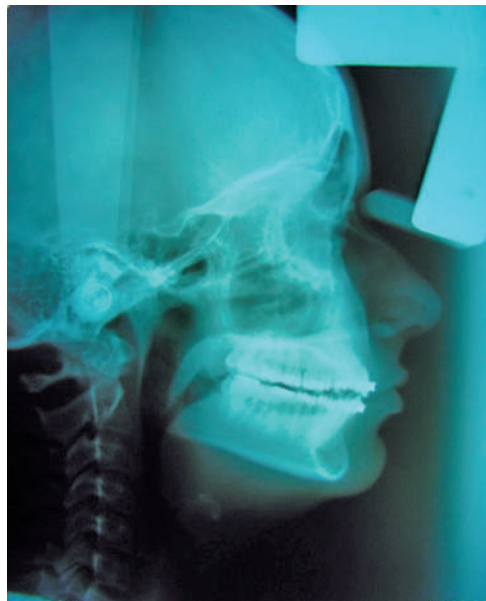

Figura 10. Radiografía cefálica después de un año de tratamiento

Figure 10. Cephalic radiograph after one year of treatment

En las fotos extraorales se observaron cambios faciales, como la mejoría en la proyección del tercio inferior y de los labios, con una sonrisa armónica (figura 11).

Extraoral photos showed facial changes, such as improved projection of lower third and lips, with a more harmonious smile (figure 11).



Figura 11. Fotos extraorales intermedias, después de un año de tratamiento. Nótese la mejoría en la proyección del perfil en el tercio inferior y la sonrisa más armoniosa

**Figure 11. Intermediate extraoral photos after one year of treatment. Note the improved projection of profile in the lower third and a more harmonious smile**

Intraoralmente se logró conseguir una relación molar y canina clase I, mejoró el overjet y el overbite, los arcos se encontraron simétricos y ovalados, se alivia el apiñamiento, la línea media aún se encontraba desviada y faltaba acople en la oclusión (figura 12).

Intraorally, by this time, class I molar-canine relationship was achieved, as well as improved overjet and overbite; the arches are now symmetrical and oval, crowding is relieved, the middle line is still diverted, and occlusion coupling is not yet achieved (figure 12).

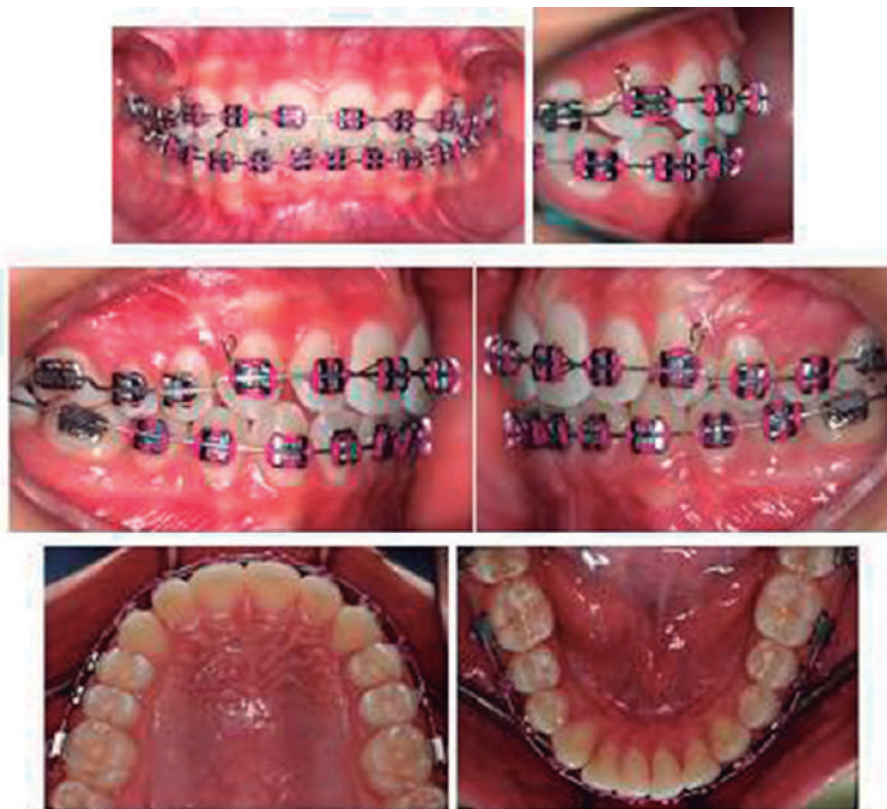

Figura 12. Fotos intermedias después de 1 año de tratamiento. Se observan algunos cambios, como la mejoría en la relación canina, en el overbite, en el overjet y alivio del apiñamiento.

**Figure 12. Intermediate photos after 1 year of treatment. Some changes are seen, such as improved canine relationship, overbite, and overjet, as well as crowding relief.**



A partir de este momento se hizo una reevaluación y se continuó con las etapas finales del tratamiento. Se comenzó con el uso de elásticos intermaxilares de clase II de 13 a 46, y de 23 a 36, 3/16 3,5 onzas (con una fuerza aproximada de 180 gr) para mejorar relaciones caninas. Se reposicionaron brackets para comenzar la finalización y el detallado final, se continuó con el control radiográfico, nuevamente se diagnosticó estabilidad y respuesta pulpar normal (figura 13).

At this point we evaluated again and proceeded to the final stages of treatment. It implied using class II intermaxillary elastics from 13 to 46 and from 23 to 36, of 3/16 3.5 ounces (with an approximate force of 180 gr) in order to improve canine relationships. Brackets were re-positioned to start the final steps; radiographic control is resumed, again diagnosing stability and normal pulp response (figure 13).

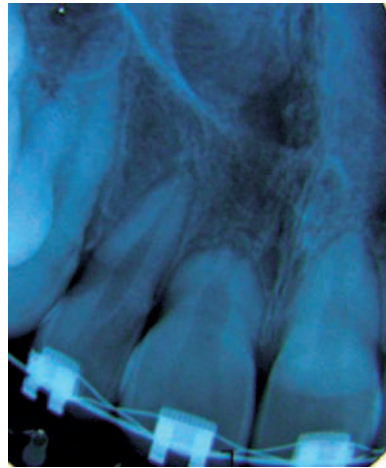


Figura 13. Cuarto control radiográfico de 11 y 21 sin activación de la reabsorción radicular

Figure 13. Fourth radiographic control of 11 and 21 with no root resorption activation

Se retiró aparatología después de un tratamiento activo de 2 años, se tomó la última radiografía de control para evaluar estado radicular (figura 14), y se tomaron radiografías y fotos finales (figura 15).

The appliances were removed after 2 years of active treatment; the last control radiograph was taken to evaluate root status (figure 14), and final photos and radiographs were taken (figure 15).

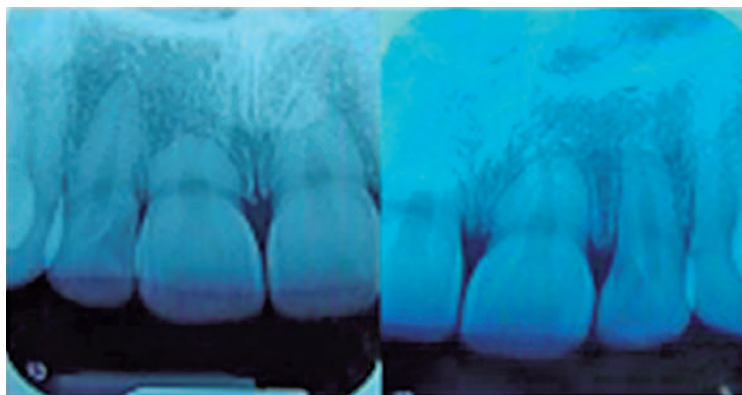


Figura 14. Últimas radiografías de control del 11 y 21

Figure 14. Last control radiographs of 11 and 21



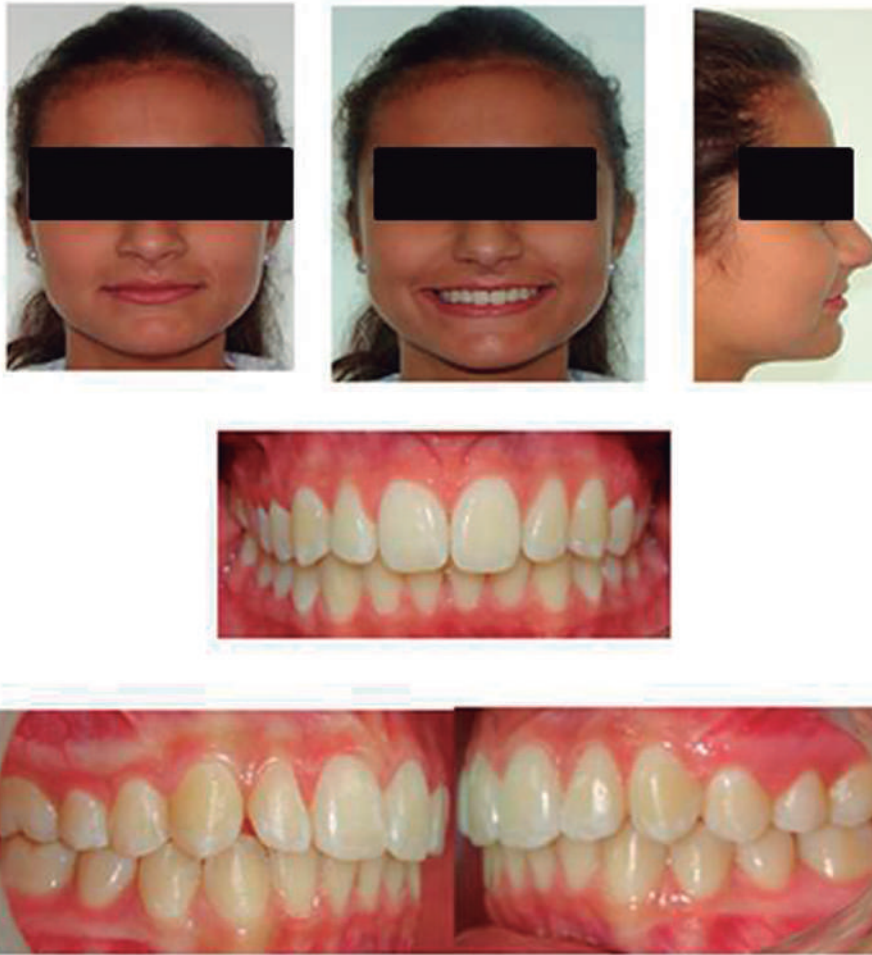

Figura 15. Fotos extraorales e intraorales luego de 2 años de tratamiento. Se consiguieron los objetivos iniciales, como el alivio del apiñamiento, lograr una relación canina clase I, mejorar overbite, overjet y coincidencia de líneas medias

Figure 15. Extraoral and intraoral photos after 2 years of treatment. The initial objectives were achieved in terms of crowding relief, class I canine relationship, improved overbite and overjet, and middle lines coupling

## Resumen del progreso del tratamiento

Primera etapa: Etapa de alineación y nivelación. Se empleó una técnica estándar, slot 0,018" x 0,025", con control radiográfico cada 3 meses. Esta etapa tuvo una duración de 7 meses, iniciando con arcos Niti 0,014" y terminando con acero 0,016" x 0,022".

Segunda etapa: Corrección de la dimensión vertical y anteroposterior, por medio de un arco de intrusión de Ricketts 0,016" x 0,016" de acero superior, con acero 0,016" x 0,016" como arco base segmentado en distal de 12 y 22, y arco de intrusión ligado a arco base, entre 11

## Summary of treatment progress

First stage: leveling and alignment. A standard technique was used, with a 0.018" x 0.025" slot and radiographic control every 3 months. This stage lasted for 7 months, starting with 0.014" Niti arches and ending with 0.016" x 0.022" steel arches.

Second stage: correction of the vertical and anteroposterior dimension, through a 0.016" x 0.016" premium steel Ricketts intrusion arch and 0.016" x 0.016" steel as segmented arch distal to 12 and 22, and intrusion arch-linked base, between 11

y 12, y 21 y 22. , stripping y el uso de elásticos de clase II 3/16 3,5 oz, control radiográfico y evaluación por periodoncia. Duración de la etapa: 11 meses.

Tercera etapa: Finalización y detalle: cambio de posición de brackets según radiografía panorámica de control, luego se procedió a colocar arcos de Niti 0,016" hasta acero de 0,016" x 0,022" con dobleces de primer, segundo y tercer orden, control radiográfico. Duración: 9 meses.

Cuarta etapa: Retención fija inferior de canino a canino, además de Hawley inferior y superior con pantalla vestibular en acrílico.

### Resultados del tratamiento

Las fotografías mostraron un mejoramiento del perfil facial, sobretodo en el tercio inferior, y las líneas medias coinciden con el centro de la cara (figura 15).

En las fotos intraorales se observó una relación clase I molar y canina, con un overjet y overbite adecuados, con guía incisiva y canina, una relación diente a dos dientes, márgenes gingivales adecuados (figura 15). Los arcos se observaban ovalados y simétricos (figura 16).

& 12 and 21 & 22, stripping, and class II elastic of 3/16 3.5 oz, radiographic control and evaluation by periodontist. Stage duration: 11 months.

Third stage: completion and detail: brackets repositioning according to control panoramic radiograph, followed by 0.016" Niti arches up to 0.016" x 0.022" steel arches with bends of first, second and third order, and radiographic control. Duration: 9 months.

Fourth stage: lower canine to canine retention, plus upper and lower Hawley with vestibular acrylic screen.

### Treatment Results

The photographs showed improved facial profile, especially in the lower third, and middle lines coinciding with the center of the face (figure 15).

The intraoral photos showed class I molar-canine relationship, with proper overjet and overbite, incisive and canine guide, a one-two teeth relationship, and proper gingival margins (figure 15). The arches are now oval and symmetrical (figure 16).

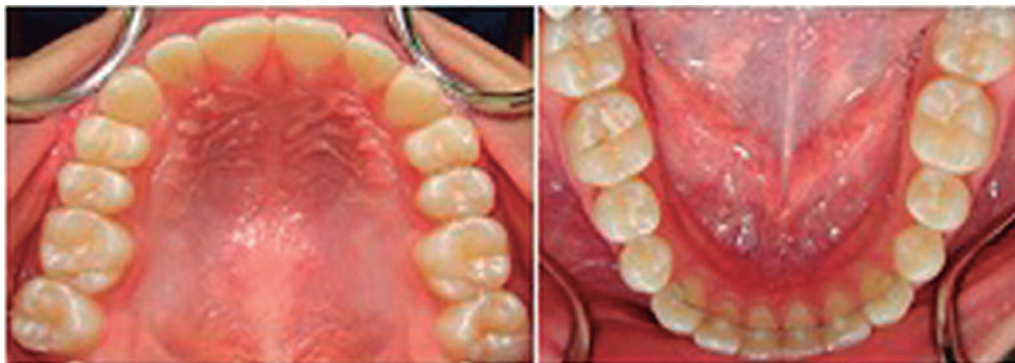

Figura 16. Conformación de arcos dentales después de 2 años de tratamiento

Figure 16. Dental arches conformation after 2 years of treatment

En la radiografía panorámica final se observó paralelismo radicular, y, comparándola con la radiografía panorámica inicial, se observó que las longitudes radiculares se mantienen a pesar de los dos años de tratamiento ortodóncico (figura 17).

The final panoramic radiograph showed root parallelism. Compared with the initial panoramic radiograph, it also showed that root lengths remain unchanged despite the two-year orthodontic treatment (figure 17).

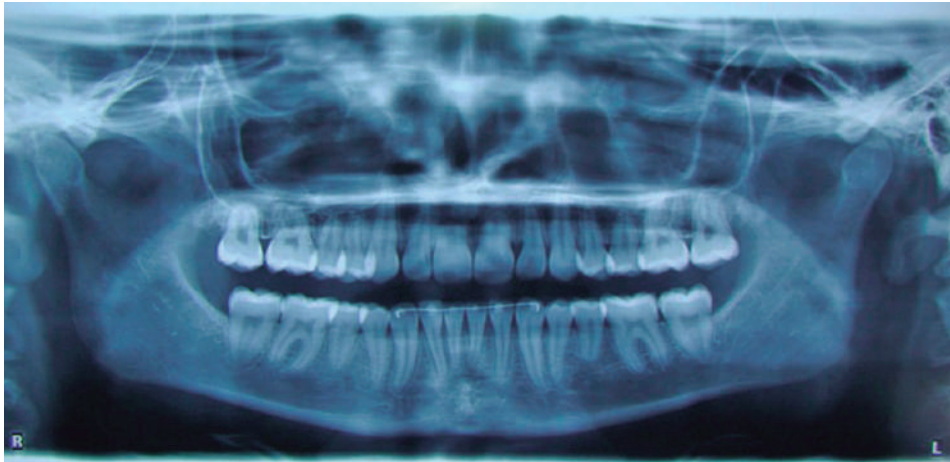


Figura 17. Radiografía panorámica final en la que se observa paralelismo radicular, y, comparándola con la inicial, la longitud radicular de 11 y 21 es la misma  
Figure 17. Final panoramic radiograph showing root parallelism and, compared to the initial image, root length of 11 and 21 is the same

En la radiografía cefálica final se encontraron cambios que se dieron por el crecimiento y por el tratamiento ortodóncico. El ángulo Silla-Nasión-Punto A (SNA) aumentó  $6^\circ$  y el ángulo Silla-Nasión-Punto B (SNB) aumentó  $6^\circ$ , manteniendo la relación maxilomandibular. El Wits se mantuvo igual  $-1\text{mm}$ -, se dio una rotación horaria de la mandíbula, de  $17^\circ$  pasó a  $21^\circ$ , los incisivos superiores se proinclinaron  $1^\circ$  y los inferiores  $7^\circ$  (figura 18 y tabla 2).

In the final cephalic radiograph we found changes occurring thanks to growth and the orthodontic treatment. The Sella-Nasion-A point angle (SNA) increased  $6^\circ$  and the Sella-Nasion-B point angle (SNB) increased  $6^\circ$ , maintaining the maxilla-mandible relationship. The Wits remained unchanged  $-1\text{ mm}$ -, a clockwise rotation of the mandible occurred: it moved from  $17^\circ$  to  $21^\circ$ , the upper incisors proclined  $1^\circ$  and the lower incisors  $7^\circ$  (figure 18 and table 2).

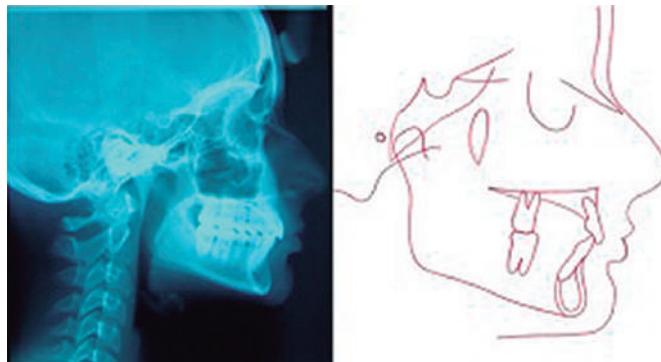


Figura 18. Radiografía cefálica lateral y trazado cefalométrico luego de dos años de tratamiento ortodóncico  
Figure 18. Lateral cephalic radiograph and cephalometric tracing after two years of orthodontic treatment

Tabla 2. Medidas comparativas de la radiografía cefálica lateral antes y después del tratamiento

Medidas	Inicial	Final
SNA	83°	89°
SNB	80°	86°
ANB	3°	3°
WITS	-1mm	-1mm
PM-FH	15°	21°
CS-PP	110°	112°
CI-PM	99°	110°

En la radiografía periapical inicial, comparada con la final, no se observaron cambios significativos en cuanto a la forma y longitud radicular, ni en alteraciones pulpares (figura 19).

Table 2. Comparative measurements of lateral cephalic radiograph before and after treatment

Measures	Initial	Final
SNA	83°	89°
SNB	80°	86°
ANB	3°	3°
WITS	-1mm	-1mm
PM-FH	15°	21°
CS-PP	110°	112°
CI-PM	99°	110°

In comparing the initial periapical radiograph with the final one, no significant changes were observed in terms of shape and root length or pulp alterations (figure 19).

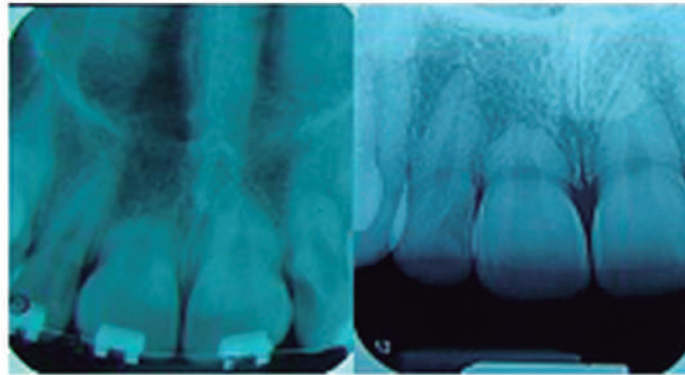


Figura 19. Radiografía de control inicial y final durante todo el tratamiento de ortodoncia. La longitud radicular, al inicio y al final del tratamiento, se mantuvo igual: 16 mm para el 11 y 20mm para el 21

Figure 19. Initial and final control radiograph during the entire orthodontic treatment. Root length remained the same at the beginning and at the end of treatment: 16 mm for 11 and 20 mm for 21

Al año de haber terminado el tratamiento, la paciente se encontraba con retenedor fijo inferior en posición, y usaba adicionalmente los retenedores removibles por la noche. Al tomar radiografía panorámica y periapicales, se observaba que las longitudes radiculares se encontraban estables (figuras 20 y 21). En esta cita de revisión se decidió retirar el retenedor fijo inferior y continuar con el uso de los removibles durante un año más.

One year after treatment completion, the patient kept the lower fixed retainer in position and was using removable retainer at night. Panoramic and periapical radiographs showed that root lengths are stable (figures 20 and 21). In this follow-up appointment, the clinician decided to remove the lower fixed retainer and to continue using the removable retainer for one more year.



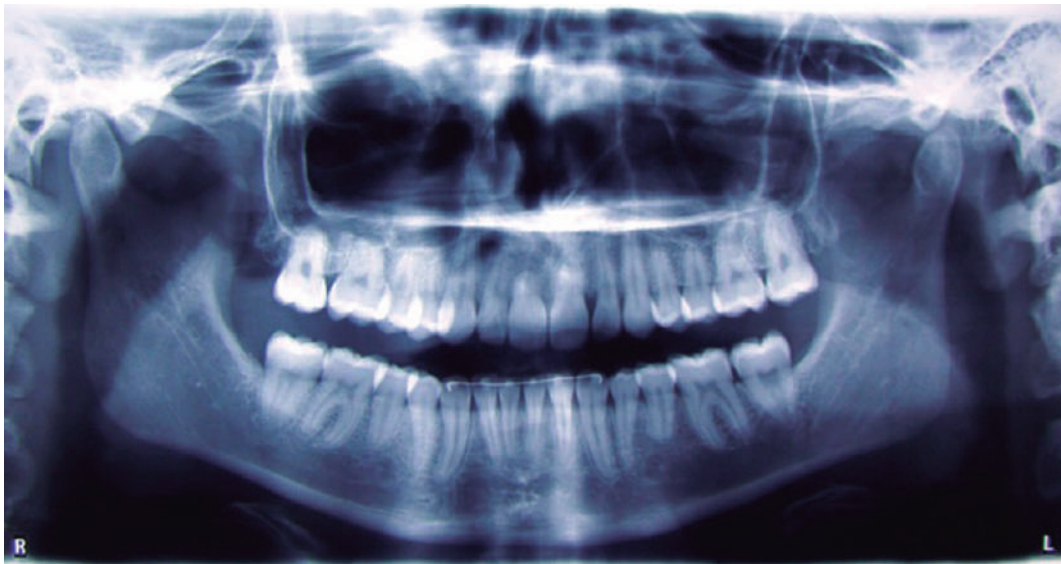


Figura 20. Radiografía Panorámica después de 1 año de finalizar el tratamiento ortodóncico, longitud radicular de 11 y 21 estable  
Figure 20. Panoramic radiograph after 1 year of orthodontic treatment; the root length of 11 and 21 is stable

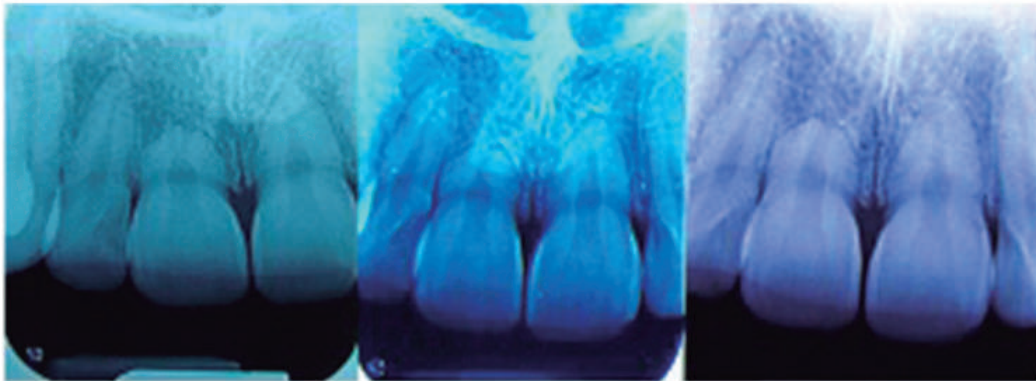


Figura 21. Radiografía periapical de 11 y 21, al terminar el tratamiento, un año después y 3 años de terminar el tratamiento. No se ven cambios en la forma y el tamaño de las raíces  
Figure 21. Periapical radiograph of 11 and 21 at the end of treatment, one year later, and 3 years of completed treatment. There are no changes in root shape and size

## DISCUSIÓN

Las lesiones del ligamento periodontal son muy frecuentes tras accidentes como golpes y caídas. Si el diente no es capaz de absorber toda la energía del choque, ésta se transmite, por lo que se puede lesionar el ligamento periodontal. La evolución puede ser la curación, o, si se afecta mucho el ligamento e incluso el cemento, se puede producir una RRE.<sup>12</sup> Si además le añadimos a eso que la RRE es

## DISCUSSION

Periodontal ligament lesions are very common after accidents such as contusions or falls. If teeth are not able to absorb all the energy of the impact, it is transmitted and may cause periodontal ligament injury. It may evolve towards a repair but if the ligament or even the cement are too affected it can cause ERR.<sup>12</sup> Taking into account that ERR



un problema asociado con tratamientos ortodóncicos, el riesgo puede ser aún mayor. La pérdida del material en el ápice radicular es impredecible, y cuando se extiende a la dentina es irreversible, por lo tanto un tratamiento ortodóncico en un diente que ha tenido trauma y por ende reabsorción radicular, constituye un riesgo en la reactivación de la reabsorción. De esta manera se hace imprescindible el control de las fuerzas que se ejerzan sobre estos dientes afectados.<sup>12</sup>

Con la paciente de este caso podemos observar que durante todo el tiempo del tratamiento ortodóncico, no se reactivó la reabsorción y que, a pesar de su forma radicular pequeña, que es una de las formas en las que se produce mayor estrés durante los movimientos ortodóncicos y se presenta más potencial de reabsorción, como se afirma en el artículo reportado por Oyama de elementos finitos.<sup>9</sup> Sin embargo, lo más importante en estos casos es emplear una mecánica controlada, en la que se tenga en consideración la cantidad de fuerza aplicada.<sup>4, 13, 14</sup>

Es importante resaltar que en esta paciente se usaron mecánicas de intrusión, que son las fuerzas que más producen RRE según la literatura, pero no se presentaron efectos indeseables sobre los dientes.<sup>4, 15</sup> También es importante destacar los controles radiográficos y el control de la vitalidad pulpar, en un manejo interdisciplinario con el endodoncista para el control del movimiento dental sin la activación de la reabsorción.<sup>1</sup>

Se logró un éxito en las relaciones oclusales obtenidas y la estética de la paciente, manteniendo la misma longitud radicular de los dientes afectados por el trauma previo, y se lograron todos los objetivos propuestos desde el inicio del tratamiento.

## CONCLUSIONES

La literatura reporta el movimiento intrusivo y el trauma como un factor de riesgo potencial para causar reabsorción radicular; sin embargo, observamos que, a pesar de la mecánica de intrusión (arco de intrusión de Ricketts), no se observa disminución del tamaño radicular por usar mecánicas controladas.

is a problem associated with orthodontic treatment, the risk may be even bigger. The loss of material in the root apex is unpredictable, and if it extends to the dentin it is irreversible; therefore, orthodontic treatment on a tooth that has had trauma and hence root resorption is a risk factor for resorption reactivation. It is then essential to control the forces exerted on the affected teeth.<sup>12</sup>

With the patient in this case we noted that resorption did not reactivate during the time of orthodontic treatment, and although the root is small, it is one of the ways to produce much stress during the orthodontic movements and as consequence it presents more resorption potential, as stated in the finite elements study reported by Oyama.<sup>9</sup> However, the most important thing in these cases is to use a controlled procedure, taking into account the amount of force applied.<sup>4, 13, 14</sup>

It is important to note that intrusion mechanics were used in this patient. According to the literature, these are the forces that most ERR produce; however, her teeth did not suffer unwanted effects.<sup>4, 15</sup> It is also important to highlight the radiographic controls and the vitality pulp control in an interdisciplinary management with the endodontist in order to regulate tooth movement and resorption activation.<sup>1</sup>

This treatment was successful in terms of the obtained occlusal relationships and patient's aesthetics, by maintaining the same root length of teeth affected by previous trauma; all the objectives stated since the beginning of treatment were achieved.

## CONCLUSIONS

The literature reports intrusive movement and trauma as a potential risk factor for root resorption; however, we observed that, despite the mechanics of intrusion (Ricketts intrusion arch), there was no root size decrease by using controlled mechanics.

Es importante tener presente el proceso interdisciplinario que se debe llevar a cabo en estos casos, para que resulte exitoso y sin factores secundarios que puedan complicar el tratamiento.

Otro factor determinante e importante es el control radiográfico trimestral, por medio del cual se tendrá una valoración del estado radicular luego de los movimientos de ortodoncia, evitando complicaciones en pacientes susceptibles de reabsorción radicular externa.

## CORRESPONDENCIA

Adriana Campuzano

Calle 5 N.º 43d-23

Medellín, Colombia

Correo electrónico: campuzanonana@gmail.com

It is important to bear in mind the required interdisciplinary process in these cases in order to have a successful case without secondary factors that may complicate treatment.

Another important and decisive factor is the quarterly radiographic control, which allows root status assessment after orthodontic movements, avoiding complications in patients who are susceptible to external root resorption.

## CORRESPONDING AUTOR

Adriana Campuzano

Calle 5 No. 43d-23

Medellin, Colombia

Email: campuzanonana@gmail.com

## REFERENCIAS / REFERENCES

1. Brezniak N, Wasserstein A. Root resorption after orthodontic treatment: Part 2. Literature review. *Am J Orthod Dentofacial Orthop* 1993; 103(2): 138-146.
2. Levander E, Malmgren O, Stenback K. Apical root resorption during orthodontic treatment of patients with multiple aplasia: a study of maxillary incisors. *Eur J Orthod* 1998; 20(4): 427-434.
3. García-Camba P, Varela M. Interdisciplinary relationships between Endodontics and Orthodontics. *Cient Dent* 2006; 4(3): 185-198.
4. Mirabella AD, Artun J. Prevalence and severity of apical root resorption of maxillary anterior teeth in adult orthodontic patients. *Eur J Orthod* 1995; 17(2): 93-99.
5. Sameshima GT, Sinclair PM. Predicting and preventing root resorption: Part I. Diagnostic factors. *Am J Orthod Dentofacial Orthop* 2001; 119(5): 505-510.
6. Killiany DM. Root resorption caused by orthodontic treatment: an evidence-based review of literature. *Semin Orthod* 1999; 5(2): 128-133.
7. Artun J, Smale I, Behbehani F, Doppel D, Van't Hof M, Kuijpers-Jagtman AM. Apical root resorption 6 and 12 months after initiation of fixed orthodontic appliance therapy. *Angle Orthod* 2005; 75(6): 919-926.
8. Sameshima GT, Sinclair PM. Predicting and preventing root resorption: Part II. Treatment factors. *Am J Orthod Dentofacial Orthop* 2001; 119(5): 511-515.
9. Oyama K, Motoyoshi M, Hirabayashi M, Hosoi K, Shimizu N. Effects of root morphology on stress distribution at the root apex. *Eur J Orthod* 2007; 29(2): 113-117.
10. Rudolph DJ, Willes PMG, Sameshima GT. A finite element model of apical force distribution from orthodontic tooth movement. *Angle Orthod* 2001; 71(2): 127-131.
11. Frances M. Andeasen. Traumatología dental y ortodoncia. *Ortodoncia Clínica* 2004; 7(1): 8-20.
12. Avsar A, Akbaş S, Atabiş T. Traumatic dental injuries in children with attention deficit/hyperactivity disorder. *Dent Traumatol*. 2009; 25(5): 484-489.
13. Pizzo G, Licata ME, Guiglia R, Giuliana G. Root resorption and orthodontic treatment. Review of the literature. *Minerva Stomatol* 2007; 56(1-2): 31-44.
14. Segal GR, Schiffman PH, Tuncay OC. Meta analysis of the treatment-related factors of external apical root resorption. *Orthod Craniofac Res* 2004;7(2): 71-78.
15. Hendrix I, Carels C, Kuijpers-Jagtman AM, Van't Hof M. A radiographic study of posterior apical root resorption in orthodontic patients. *Am J Orthod Dentofacial Orthop* 1994; 105(4): 345-349.