

CAMBIOS DIMENSIONALES DE LOS TEJIDOS DUROS Y BLANDOS EN SITIOS  
POST-EXODONCIA. EVALUACIÓN DE DOS BIOMATERIALES

DIMENSIONAL CHANGES OF HARD AND SOFT TISSUES IN POST-EXTRACTION  
SITES. EVALUATION OF TWO BIOMATERIALS

MARÍA CATALINA CASTAÑO GRANADA<sup>1</sup>, NATALIA ROLDÁN TAMAYO<sup>2</sup>,

JORGE ALBERTO ARISMENDI ECHAVARRÍA<sup>3</sup>, SANDRA CRISTINA CALLE MUÑOZ<sup>4</sup>

**RESUMEN. Introducción:** las técnicas de preservación del reborde alveolar con diferentes biomateriales demuestran un mejor proceso de cicatrización que si no se lleva a cabo ningún procedimiento y modifican los patrones de reabsorción del hueso alveolar. El objetivo del presente estudio consistió en evaluar los cambios clínicos, radiográficos e histológicos de los tejidos en sitios post-exodoncia a los 90 y 180 días, utilizando dos biomateriales para la preservación del reborde. **Materiales:** estudio descriptivo en el que se hacen las exodoncias de veintisiete dientes uni- y birradiculares y se comparan dos biomateriales diferentes repartidos aleatoriamente. El grupo A recibió hidroxiapatita sintética reabsorbible (OsseoU) y el grupo B recibió hueso alogénico mineralizado, secado por congelación (Tissue Bank®). Se hicieron mediciones cuantitativas y cualitativas a los 180 días. El análisis estadístico se realizó con pruebas de Shapiro-Wilks, Levine y t-Student. **Resultados:** al comparar los dos biomateriales a los 180 días, se observa que en la variable "altura" no existen diferencias estadísticamente significativas. En la variable "amplitud" se establece un valor  $p = 0,010$ , lo cual indica que hay diferencias estadísticamente significativas, siendo  $0,789 \pm 0,276$  mejor el grupo A ( $3,72 \pm 0,76$ ) comparado con el grupo B ( $2,93 \pm 0,55$ ). En la evaluación radiográfica no se reportan diferencias entre los dos grupos ( $p = 0,711$ ). **Conclusión:** este estudio demuestra cambios dimensionales de los sitios post-exodoncia en ambos grupos, con diferencia clínica en la amplitud de reborde, y sin diferencias radiográficas ni histológicas, ni cambios estadísticamente significativos en cuanto a la altura del reborde. La hidroxiapatita sintética reabsorbible (OsseoU) es entonces un biomaterial igual de efectivo que el hueso alogénico mineralizado, secado por congelación (Tissue Bank®).

**Palabras claves:** técnicas de preservación de reborde, hidroxiapatita sintética, hueso alogénico mineralizado, secado por congelación.

Castaño-Granada MC, Roldán-Tamayo N, Arismendi-Echavarría JA, Calle-Muñoz SC. Cambios dimensionales de los tejidos duros y blandos en sitios post-exodoncia. Evaluación de dos biomateriales. Rev Fac Odontol Univ Antioq 2016; 28(1): 13-33. DOI: <http://dx.doi.org/10.17533/udea.rfo.v28n1a1>

**ABSTRACT. Introduction:** the techniques for alveolar ridge preservation with different biomaterials show better healing processes than those treatments which do not carry out procedures nor modify the patterns of alveolar bone resorption. The goal of this study was to evaluate the clinical, radiographic, and histological changes of tissues in post-extraction sites after 90 and 180 days by using two biomaterials for alveolar ridge preservation. **Materials:** descriptive study involving the extraction of twenty-seven uni- and biradicular teeth comparing two biomaterials randomly distributed. Group A received resorbable synthetic hydroxyapatite (OsseoU) and Group B received mineralized freeze-dried allogeneic bone (Tissue Bank®). Quantitative and qualitative measurements were made 180 days post-extraction. The statistical analysis was conducted with the Shapiro-Wilks, Levine, and Student t tests. **Results:** comparing the two biomaterials on day 180 yielded no statistically significant differences in terms of the "height" variable. The "width" variable yields a  $p = 0.010$  value, suggesting statistically significant differences, since Group A is  $0.789 \pm 0.276$  times better ( $3.72 \pm 0.76$ ) than group B ( $2.93 \pm 0.55$ ). The radiographic evaluation did not yield differences between both groups ( $p = 0.711$ ). **Conclusion:** this study shows the dimensional changes of post-extraction sites in both groups, with a clinical difference in ridge width, and no radiographic or histological differences, neither statistically significant changes in terms of alveolar ridge height. Resorbable synthetic hydroxyapatite (OsseoU) is then a biomaterial as effective as mineralized freeze-dried allogeneic bone (Tissue Bank®).

**Key words:** techniques for ridge preservation, synthetic hydroxyapatite, mineralized freeze-dried allogeneic bone.

Castaño-Granada MC, Roldán-Tamayo N, Arismendi-Echavarría JA, Calle-Muñoz SC. Dimensional changes of hard and soft tissues in post-extraction sites. Evaluation of two biomaterials. Rev Fac Odontol Univ Antioq 2016; 28 (1): 13-33. DOI: <http://dx.doi.org/10.17533/udea.rfo.v28n1a1>

- 1 Odontóloga, Especialista en Odontología Integral del Adulto con énfasis en Periodoncia. Profesora Asistente, Facultad de Odontología, Universidad de Antioquia, Medellín, Colombia. Correo electrónico: [cataperio@yahoo.com](mailto:cataperio@yahoo.com)
- 2 Odontóloga, Especialista en Periodoncia de la Universidad CES. Profesora Asistente, Facultad de Odontología, Universidad de Antioquia, Medellín, Colombia.
- 3 Odontólogo, Especialista en Odontología Integral del Adulto. Profesor Titular, Facultad de Odontología, Universidad de Antioquia, Medellín, Colombia.
- 4 Odontóloga, Especialista en Odontología Integral del Adulto con énfasis en Periodoncia.

- 1 DMD, Specialist in Comprehensive Dentistry of the Adult with a focus on Periodontics. Assistant Professor, School of Dentistry, Universidad de Antioquia, Medellín, Colombia. E-mail: [cataperio@yahoo.com](mailto:cataperio@yahoo.com)
- 2 DMD, Specialist in Periodontics, Universidad CES. Assistant Professor, School of Dentistry, Universidad de Antioquia, Medellín, Colombia.
- 3 DMD, Specialist in Comprehensive Dentistry of the Adult. Professor, School of Dentistry, Universidad de Antioquia, Medellín, Colombia.
- 4 DMD, Specialist in Comprehensive Dentistry of the Adult with a focus on Periodontics.

RECIBIDO: AGOSTO 13/2014 - ACEPTADO: DICIEMBRE 2/2014

SUBMITTED: AUGUST 13/2014 - ACCEPTED: DECEMBER 2/2014

## INTRODUCCIÓN

La reabsorción del hueso alveolar es un evento complejo que involucra componentes estructurales, funcionales y fisiológicos.<sup>1</sup> Ocurre como resultado de un proceso natural de cicatrización posterior a la exodoncia, que puede alterarse por una manipulación excesiva y agresiva de los tejidos durante el procedimiento de la exodoncia. Cualquiera que sea la razón para extraer un diente, se espera que durante la cicatrización del alvéolo se presente reabsorción de su reborde alveolar.<sup>2</sup> Los estudios clínicos y experimentales han permitido descifrar y comprender los procesos biológicos que tienen lugar en los alvéolos después de una exodoncia. Se destaca de manera fundamental la participación del hueso fascicular, estructura dependiente del diente, dado que es a partir de él que se originan las fibras del ligamento periodontal. Una vez es extraído el diente, el hueso fascicular sufre un proceso de remodelación, lo cual lleva a la reducción de las dimensiones vertical y horizontal de la cresta alveolar; y mientras el coágulo de sangre es remplazado por una matriz provisional y hueso reticular, las paredes del alvéolo son reabsorbidas y gradualmente remodeladas.<sup>2,3</sup>

La cantidad de reabsorción de tejido duro y blando es mayor sobre la superficie bucal o vestibular que sobre la lingual o palatina. Durante los tres primeros meses posteriores a la pérdida del diente, la dimensión buco-lingual o palatina del alvéolo se reduce cerca de 30%, y después de 12 meses se pierde al menos 50% de su amplitud original. Adicional a este proceso, la altura de la cortical ósea bucal se reduce y se localiza aproximadamente 1 mm más apical que su cortical lingual o palatina.<sup>3</sup>

Para entender los procesos biológicos en la cicatrización del alvéolo, es importante describir los eventos que ocurren inmediatamente después de la exodoncia de un diente:<sup>4</sup>

- 1) Estabilización del coágulo de sangre, el cual actúa como una matriz que dirige el movimiento de sustancias, como factores de crecimiento y células pluripotenciales de origen mesenquimal que inducen proliferación, diferenciación y actividad de síntesis.

## INTRODUCTION

Alveolar bone resorption is a complex event involving structural, functional, and physiological components.<sup>1</sup> It results from a natural post-extraction healing process, which can be altered by excessive and aggressive manipulation of tissues during extraction. Regardless of the reason for tooth extraction, alveolar ridge resorption is expected to happen during alveolar healing.<sup>2</sup> Clinical and experimental studies have allowed deciphering and understanding the biological processes taking place in alveoli post-extraction. Involvement of fascicular bone—a tooth-dependent structure—is considered to be fundamental, since periodontal ligament fibers originate in it. Once a tooth is extracted, fascicular bone undergoes a remodeling process leading to reduction of vertical and horizontal dimensions of the alveolar crest; and while the blood clot is replaced by a temporary matrix and reticular bone, alveolus walls are reabsorbed and gradually remodeled.<sup>2,3</sup>

The amount of hard and soft tissue resorption is greater on the oral or buccal surface than on the lingual or palatal one. During the three first months following tooth loss, the bucco-lingual or palatal dimension of alveoli reduces by nearly 30%, and after 12 months it loses at least 50% of its original amplitude. In addition, the height of the buccal cortical bone reduces and is located approximately 1 mm more apical than its lingual or palatal cortical.<sup>3</sup>

In order to understand the biological processes taking place during alveolar healing, it is important to describe the events occurring immediately after tooth extraction:<sup>4</sup>

- 1) Stabilization of the blood clot, which serves as a matrix directing the movement of substances, such as growth factors and mesenchymal stem cells that induce proliferation, differentiation, and synthesis activity.

- 2) Formación de matriz provisional después de 7 días, lo cual da lugar a un tejido conectivo provisional en el que se llevan a cabo procesos de angiogénesis y síntesis de colágeno.
- 3) Formación de hueso tisular después de 14-30 días
- 4) Formación de hueso lamelar después de 30-180 días
- 5) Formación de médula ósea después de 60-180 días

Basados en la dinámica de los procesos biológicos y en resultados de estudios que demuestran que la instalación inmediata de un implante en el alvéolo no modifica ni detiene los cambios en las corticales óseas,<sup>3, 4</sup> es entendible que en la actualidad se considere el mantenimiento de las dimensiones del alvéolo como protocolo durante los procedimientos de exodoncia de dientes, facilitando las condiciones estéticas y funcionales para la futura rehabilitación protésica. La forma terapéutica adecuada para mantener los alvéolos después de una exodoncia se deriva de la valoración de cada uno de los factores de riesgo para el paciente. Se pueden realizar procedimientos de preservación del reborde y sellamiento del alvéolo, lo cual ofrece ventajas a largo plazo, como la conservación del volumen del reborde y disminución del tiempo terapéutico para la restauración protésica. Para tal efecto, es posible utilizar diferentes biomateriales o sustitutos óseos que ocupen dicho espacio en el alvéolo y que, por diversos mecanismos, no solo sirvan de relleno inicial sino que además favorezcan la formación ósea en el sitio post-exodoncia.<sup>5-8</sup> Parece ser también que los sustitutos óseos tienen la capacidad de estabilizar el tejido blando bucal y prevenir su invaginación. Adicionalmente, se ha demostrado el beneficio de usar injerto gingival libre como soporte adicional para el sellamiento del alvéolo y estabilización de la encía marginal.<sup>9</sup> En la actualidad se utilizan diferentes tipos de biomateriales y sustitutos óseos para conseguir estabilidad y preservación de los sitios post-exodoncia,<sup>10</sup> utilizando en muchas ocasiones aloinjertos, xenoinjertos y materiales aloplásticos.<sup>11</sup>

El objetivo de este estudio clínico consistió en evaluar los cambios dimensionales clínicos, radiográficos e histológicos de los tejidos duros y blandos en sitios post-exodoncia

- 2) Formation of provisional matrix after 7 days, leading to the production of provisional connective tissue with processes of angiogenesis and collagen synthesis.
- 3) Formation of bone tissue after 14-30 days
- 4) Formation of lamellar bone after 30-180 days
- 5) Formation of bone marrow after 60-180 days

Based on the activity of biological processes and findings showing that immediate installation of an implant on alveoli does not modify nor stop the changes in cortical bone,<sup>3, 4</sup> one may understand that currently maintaining alveolar dimensions is considered a protocol during tooth extraction processes, facilitating the aesthetic and functional conditions for future prosthetic rehabilitation. The adequate procedure to properly keep alveoli post-extraction results from assessing each patient's risk factors. One may conduct procedures to preserve the ridge or seal the alveolus, which offers long-lasting advantages, such as preservation of ridge volume or reduction of therapy time for prosthetic restoration. To this end, one may use various biomaterials or bone substitutes to fill the gap in the alveoli and which, by various mechanisms, not only serve as initial filling but also promote bone formation on the post-extraction site.<sup>5-8</sup> It also seems to be that bone substitutes are able to stabilize oral soft tissues and to prevent its invagination. In addition, there is evidence of the benefits of using free gingival graft as additional support for alveolar sealing and stabilization of marginal gingiva.<sup>9</sup> A variety of biomaterials and bone substitutes are used today to provide stability and preservation of post-extraction sites,<sup>10</sup> often using allografts, xenografts, and alloplastic materials.<sup>11</sup>

The goal of this clinical study was to evaluate the clinical, radiographic, and histological dimensional changes of hard and soft tissues in post-extraction

a los 180 días con la técnica de preservación del alvéolo y dos tipos de biomateriales particulados: material aloplástico (hidroxiapatita sintética reabsorbible *OsseoU*, Universidad de Antioquia, Medellín, Colombia) y aloinjerto (hueso alogénico cortico-esponjoso mineralizado, secado por congelación, *Tissue Bank*<sup>®</sup>, Medellín, Colombia).

Se plantea la hipótesis de que el biomaterial aloplástico, hidroxiapatita sintética reabsorbible (*OsseoU*, Medellín, Colombia), es igual o tan bueno como el aloinjerto, hueso alogénico cortico-esponjoso mineralizado, secado por congelación (*Tissue Bank*<sup>®</sup>, Medellín, Colombia), para mantener las dimensiones clínicas y radiográficas en los sitios post-exodoncia de dientes uni- y birradiculares y sin cambios histológicos relevantes entre ellos en un periodo de cicatrización de 180 días.

## MATERIALES Y MÉTODOS

Este estudio descriptivo a 180 días fue realizado con pacientes de la Facultad de Odontología de la Universidad de Antioquia y del Centro Odontológico de la Congregación Mariana (Medellín, Colombia), con indicación de exodoncia de dientes uni- y birradiculares por caries avanzadas, fracturas radiculares oblicuas o longitudinales, reabsorciones radiculares y perforaciones. Se intervinieron veintisiete (27) sitios quirúrgicos, que fueron distribuidos de manera aleatoria en dos grupos, A y B. El grupo A, o grupo experimental, recibió hidroxiapatita sintética reabsorbible (*OsseoU*, Medellín, Colombia) y el grupo B, o grupo control, recibió hueso alogénico cortico-esponjoso mineralizado, secado por congelación (*Tissue Bank*<sup>®</sup>, Medellín, Colombia). El muestreo se hizo por asignación aleatoria mediante balotas marcadas como A y B, tomadas al azar antes del procedimiento quirúrgico.

Los criterios de inclusión fueron: pacientes mayores de 18 años, con registro de índice de placa  $\leq$  a 20%, cuyos dientes indicados para exodoncia tuvieran una altura de la cresta ósea radiográfica en tercio cervical radicular, y corticales vestibular y palatina intactas durante

sites after 180 days with the technique of alveolus preservation and two types of particulate biomaterials: alloplastic material (resorbable synthetic hydroxyapatite *OsseoU*, Universidad de Antioquia, Medellín, Colombia) and allograft (mineralized freeze-dried cortical-cancellous allogeneic bone, *Tissue Bank*<sup>®</sup>, Medellín, Colombia).

The initial hypothesis is that the alloplastic material, resorbable synthetic hydroxyapatite (*OsseoU*, Medellín, Colombia), is as good as the allograft, mineralized freeze-dried cortical-cancellous allogeneic bone (*Tissue Bank*<sup>®</sup>, Medellín, Colombia), to maintain the clinical and radiographic dimensions in post-extraction of uni- and biradicular teeth, with no relevant histological changes between them within a healing period of 180 days.

## MATERIALS AND METHODS

This descriptive study to 180 days was made with patients from Universidad de Antioquia School of Dentistry and Congregación Mariana Dental Center (Medellín, Colombia), who were requiring extraction of uni- and biradicular teeth because of advanced caries, oblique or longitudinal root fractures, root resorptions, and perforations. A total of twenty-seven (27) surgical sites were intervened, randomly distributed in two groups, A and B. Group A, or pilot group, received resorbable synthetic hydroxyapatite (*OsseoU*, Medellín, Colombia) and Group B, or control group, received mineralized freeze-dried cortical-cancellous allogeneic bone (*Tissue Bank*<sup>®</sup>, Medellín, Colombia). The sample was sorted out by random allocation using ballots marked as A and B, randomly taken before surgery.

The inclusion criteria were: patients older than 18 years, with a plaque index score  $\leq$  20%, whose teeth needing extraction had a radiographic crest bone height on the third cervical root, and intact vestibular and palatal corticals during

el procedimiento de la exodoncia. Se incluyeron pacientes con biotipos periodontales tanto gruesos como delgados. Los criterios de exclusión fueron: pacientes con enfermedad cardiovascular y renal, desórdenes endocrinos y hematológicos, y antecedentes de alergia a la anestesia; mujeres gestantes y lactantes; pacientes con cáncer o con trastornos mentales; pacientes con signos de infección aguda y de enfermedad periodontal activa; pacientes con tratamiento de antibióticos y bifosfonatos como medicamento para manejo de osteoporosis durante los últimos seis meses; pacientes fumadores crónicos (más de 20 cigarrillos diarios) y con hábito de drogas psicoactivas, y aquellos pacientes que durante el procedimiento quirúrgico de la exodoncia mostraran un defecto de la cortical vestibular o de la palatina mayor a 4 mm del margen gingival.

Técnica de recolección de la información y control de sesgos: Antes del procedimiento quirúrgico se realizó la historia clínica de los pacientes, se les pidió un consentimiento informado, y se llevó a cabo el periodontograma, control y registro de placa bacteriana y enseñanza de higiene oral.

Toda la investigación se efectuó con doble cegamiento. El investigador que realizó los procedimientos quirúrgicos no sabía qué tipo de material iba a utilizar; otro investigador realizó las medidas en los modelos y tampoco sabía cuál material había sido usado en estos pacientes, lo mismo ocurrió con el investigador que tomó medidas radiográficas e hizo las intervenciones para las muestras histológicas.

### Mediciones clínicas cuantitativas

**Altura:** Para evaluar los cambios en la altura del tejido blando se consideró la distancia desde la línea mucogingival al margen gingival cuando la raíz estaba presente. Las medidas a los 180 días se tomaron sobre el modelo desde la línea mucogingival hasta el punto vestibular más alto del reborde edéntulo (la medida se tomó en la mitad de la zona edéntula en sentido mesio-distal).

the extraction procedure. Patients with both thick and thin periodontal biotypes were included. The exclusion criteria were: patients with cardiovascular and kidney disease, endocrine and hematologic disorders, and history of allergy to anesthesia; pregnant and nursing women; patients with cancer or mental disorders; patients with signs of acute infection and active periodontal disease; patients under treatment with antibiotics and bisphosphonates as medication for osteoporosis during the last six months; heavy smokers (more than 20 cigarettes a day) and users of psychoactive drugs, and patients showing a vestibular or palatal cortical defect greater than 4 mm from the gingival margin during the surgical extraction procedure.

Technique for data collection and bias control: the patients' clinical history was collected before surgical procedure; they were requested an informed consent, followed by periodontogram, bacterial plaque control and registration, and oral hygiene instructions.

The entire research was double blinded. The researcher who performed the surgical procedures did not know the type of material being used; another researcher made the measurements and did not know which material had been used in these patients; the same applied to the researcher who took the radiographic measurements and made interventions for histological samples.

### Quantitative clinical measurements

**Height:** In order to assess changes in soft tissue height, the researchers took the distance from the mucogingival line to the gingival margin when root was in place. Measurements at 180 days were taken on the models from the mucogingival line to the highest vestibular point in the edentulous ridge (measuring from the middle of the edentulous area in a mesio-distal direction).

**Amplitud:** Para evaluar la amplitud del reborde se tomaron medidas en el momento inicial y a los 180 días; dichas medidas se hicieron sobre los modelos trazando una línea central proyectada desde los dientes adyacentes, que pasaba por la mitad del reborde en sentido mesio-distal, y una perpendicular hasta el punto más vestibular en el aspecto medio del reborde. Se tuvo en cuenta además el valor del espesor gingival y las características anatómicas de los dientes para establecer el biotipo periodontal de los pacientes, de esta manera: 1) periodonto grueso: espesor de tejido blando  $\geq 2$  mm y anatomía dental cuadrada, con áreas de contacto proximal; 2) periodonto delgado: espesor de tejido blando  $< 2$  mm y anatomía dental triangular con puntos de contacto interproximal.<sup>12-14</sup>

### Mediciones radiográficas

Las radiografías digitales fueron tomadas en el equipo FIAD (70Kv, 8MA, 120volt) con tiempo de exposición de 0,10 seg, mediante técnica paralela usando un bloque de mordida confeccionado en cada paciente con silicona pesada (Easy Mix Putty Aquasil Dentsply Caulk®) para estandarizar la técnica.

En la radiografía inicial prequirúrgica se tomó como referencia la línea horizontal que une los puntos más coronales de las crestas óseas alveolares de los dientes adyacentes al diente a extraer, y la medida correspondiente a una perpendicular trazada a partir de la horizontal hasta el punto más alto del ápice radicular del diente a extraer. Para evaluar los cambios radiográficos, se hizo seguimiento a los 90 y 180 días. Se midió la distancia desde la línea horizontal que une las corticales óseas de los dientes adyacentes al punto más coronal de la imagen radiográfica del biomaterial.

### Procesamiento de las muestras y análisis histológico

A los 180 días se tomó una muestra de cada uno de los pacientes que recibieron cualquiera de los biomateriales

**Width:** In order to evaluate ridge width, the researches took measurements at baseline and 180 days afterwards; these measurements were taken on the models by drawing a central line from adjacent teeth, passing through the middle of the ridge in a mesio-distal direction, and a perpendicular line to the vestibular-most point in the ridge's middle aspect. We also took into account gingival thickness and the anatomical characteristics of teeth to establish patient's periodontal biotype, like this: 1) thick periodontium: thickness of soft tissue  $\geq 2$  mm and square dental anatomy, with proximal contact areas; 2) thin periodontium: thickness of soft tissue soft  $< 2$  mm and deltoid dental anatomy with interproximal contact points.<sup>12-14</sup>

### Radiographic measurements

Digital radiographs were taken using a FIAD equipment (70Kv, 8MA, 120 Volt) with 0.10 sec of exposure time, by means of the parallel technique using a bite block made in each patient with heavy silicone (Easy Mix Putty Aquasil Dentsply Caulk®) in order to standardize the technique.

The reference for initial pre-surgical X-rays was the horizontal line between the coronal-most points of alveolar bone crests of adjacent teeth to the tooth to be extracted, and the corresponding measurement to a perpendicular line drawn starting from the horizontal to the highest point of the root apex of the tooth to be extracted. In order to assess radiographic changes, there was a follow-up at 90 and 180 days, measuring the distance from the horizontal line linking the cortical bone of adjacent teeth to the coronal-most point of the biomaterial X-ray image.

### Sample processing and histological analysis

On day 180, a sample was taken from each patient receiving either biomaterial,

del grupo A o B, mediante una fresa trefinadora de 2,7 mm de diámetro a una profundidad de 6 mm hacia el centro del reborde.

Todas las muestras quirúrgicas fueron introducidas en frascos debidamente rotulados que contenían formol bufferizado al 10% (pH 7.0) en cantidad que cubriera todo el espécimen para su fijación, y fueron llevadas al Laboratorio de Patología de la Facultad de Odontología de la Universidad de Antioquia para su procesamiento.

Los especímenes fueron introducidos en frascos individuales, debidamente rotulados, para ser decalcificados con ácido clorhídrico (Shandon, TBD-1, Rapid Decalcifier, Thermo Scientific), según instrucciones del fabricante, durante períodos que oscilaron entre 2 y 16 horas.

A continuación, los fragmentos de tejido decalcificados se introdujeron en cassetes debidamente marcados para ser deshidratados con etanol, y posteriormente fueron sumergidos en parafina a una temperatura que no excedió los 56 °C. Luego se realizaron cortes seriados a 5 µm utilizando micrótopo (Micrótopo M3500, Bright Instrument Co Ltd. Huntingdon, Cambridgeshire, England).

De cada una de las muestras se obtuvieron tres cortes que fueron colocados de forma individual en tres portaobjetos, para ser posteriormente coloreados de la siguiente manera: a) tinción de hematoxilina y eosina (proceso realizado en el laboratorio de la Facultad de Odontología de la Universidad de Antioquia); b) tinción de tricrómica de Masson y c) tinción de von Kossa (las dos últimas realizadas en el Instituto de Patología del Hospital Universitario San Vicente de Paúl, HUSVP).

Cada una de las láminas correspondientes a cada muestra y con las tres tinciones fue analizada por el patólogo oral con microscopio de luz, de acuerdo con los parámetros delineados por los investigadores, así:

Tinción de hematoxilina y eosina: descripción morfológica expresada en valor porcentual de la presencia por campo visual de osteoblastos, osteoclastos, osteocitos, fibroblastos, osteonas, fibras colágenas y biomaterial de injerto.

Group A or Group B, using a trephine bur of 2.7 mm in diameter at a depth of 6 mm to the ridge center.

All surgical samples were introduced in labeled vials containing 10% buffered formaldehyde (pH 7.0) covering the entire samples for fixation, and brought to the Pathology Laboratory of Universidad de Antioquia School of Dentistry for processing.

Samples were introduced in individual bottles properly labeled to be decalcified with hydrochloric acid (Shandon, TBD-1, Rapid Decalcifier, Thermo Scientific), according to manufacturer's instructions, for periods ranging from 2 to 16 hours.

Then decalcified tissue fragments were introduced in cassettes properly marked in order to be dehydrated with ethanol, and immersed in paraffin at a temperature not exceeding 56 °C. Serial sections of 5µm were performed using microtome (Microtome M3500, Bright Instrument Co Ltd. Huntingdon, Cambridgeshire, England).

Three slices were cut from each group; each slice was placed on its own microscope slide and dyed as follows: a) hematoxylin and eosin stain (this process was conducted at the Laboratory of Universidad de Antioquia School of Dentistry); b) Masson's trichrome stain and c) von Kossa stain (the last two at the Institute of Pathology of Hospital Universitario San Vicente of Paul, HUSVP).

The three slices from each group and their corresponding stains were analyzed by an oral pathologist with an optical microscope, according to the parameters set by the researchers, as follows:

Hematoxylin and eosin staining: morphological description expressed in a percentage value of the observed presence of osteoblasts, osteoclasts, osteocytes, fibroblasts, osteons, collagen fibers, and graft biomaterial.

Tinción tricrómica de Masson: descripción porcentual de la presencia de osteoide de color rojo, y de hueso mineralizado y fibras colágenas de color azul.

Tinción von Kossa: descripción porcentual de la presencia de osteoide teñido color rosa y de hueso mineralizado (calcificado) teñido de color café.

### Procedimiento quirúrgico

La exodoncia del diente se llevó a cabo mediante técnica atraumática para evitar cualquier daño del tejido blando y duro, y fue realizada por un solo clínico durante todo el estudio. Con una hoja de bisturí No. 15 se realizó incisión intrasulcular para desinsertar las fibras supracrestales, manteniendo intactas las papilas interdentes. La luxación del diente y su remoción del alvéolo se completó usando el periótomo y la pinza para exodoncia, conservando las corticales óseas. El desbridamiento del tejido blando remanente del alvéolo fue realizado con cureta de Lucas. De manera aleatoria, de una bolsa negra se sacó una balota, la cual estaba marcada con la letra A o B; de acuerdo a la balota que se tomó, se injertó la cantidad necesaria del biomaterial, previamente hidratado con solución salina estéril, empacado suavemente dentro del alvéolo hasta el nivel de las corticales óseas, y se eliminó el exceso de fluido. Finalmente, para proteger el biomaterial, este fue cubierto con un injerto gingival libre tomado del tejido palatino, de aproximadamente 4 mm de espesor con forma oval y del tamaño del alvéolo, asegurándolo con sutura cruzada Vicryl 5-0.<sup>15, 16</sup>

Los cuidados posoperatorios para el paciente incluyeron enjuagues con digluconato de clorhexidina al 0,2% tipo spray para atomizar 2 a 3 veces al día en la zona tratada, manteniendo el enjuague por un minuto durante las dos semanas siguientes, y se dieron las recomendaciones relacionadas con su higiene oral. Los medicamentos prescritos fueron: Amoxicilina, cápsulas de 500 mg cada ocho horas por siete días, y Nimesulide de 100 mg, una cada doce horas por tres días.

Masson's trichrome staining: percentage description of the presence of osteoid of a red shade, as well as mineralized bone and collagen fibers of a blue shade.

Von Kossa staining: percentage description of the presence of osteoid dyed pink and mineralized (calcified) bone dyed brown.

### Surgical procedure

Tooth extraction was conducted using the atraumatic technique in order to avoid damage to soft and hard tissue, and was performed by a single clinician throughout the study. Using a No. 15 scalpel blade, an intra-sulcus incision was made in order to loosen the supracrestal fibers, keeping interdental papillae intact. Tooth luxation and removal was completed with a periosteal elevator and an extraction clamp, preserving cortical bone. Debridement of soft tissue remnants from the alveolus was accomplished with a Lucas curette. A ballot marked with the letter A or B was randomly drawn from a black bag and, according to the picked ballot, the required amount of biomaterial was grafted. The biomaterial had been previously hydrated with sterile saline solution and gently applied into the alveolus up to the level of the cortical bones, removing any excess fluid. Finally, to protect the biomaterial, it was covered with a free gingival graft taken from palatal tissue, approximately 4 mm in thickness, with an oval shape and the size of the alveolus, fixing it with a Vicryl 5-0 crossed suture.<sup>15, 16</sup>

Patient postoperative care included gargles with 0,2% chlorhexidine digluconate in spray to be applied 2 to 3 times a day on treated area, keeping the gargles for a minute during the next two weeks; oral hygiene recommendations were provided. The prescribed medications were: Amoxicillin, capsules of 500 mg every eight hours for seven days, and Nimesulide of 100 mg, one every twelve hours for three days.



## Análisis estadístico

Los datos cuantitativos fueron sometidos a las pruebas estadísticas de normalidad y homocedasticidad, pruebas de Shapiro-Wilks y Anova, respectivamente, dependiendo de la necesidad de usar métodos estadísticos paramétricos o no paramétricos. Cuando cumplieron con los supuestos de normalidad y homocedasticidad, se hizo análisis de prueba t-Student para muestras pareadas, con el fin de comparar la altura, la amplitud y el área radiográfica antes de las exodoncias y 180 días después en cada grupo. Adicionalmente, se utilizó la prueba t-Student para muestras independientes, para comparar si los cambios a los 180 días en altura, amplitud y área radiográfica fueron diferentes entre los dos grupos. La hipótesis nula a evaluar fue la igualdad de medias para los diferentes procedimientos, con un nivel de significancia del 5%.

## RESULTADOS

Se intervinieron 27 pacientes de sexo femenino y masculino. Tres pacientes con cuatro sitios quirúrgicos no regresaron a las revisiones por cambio de domicilio y no respondieron a las llamadas telefónicas para asistir a la evaluación a los 60 y 90 días, a la toma de muestra histológica, ni a la revisión clínica y radiográfica a los 180 días. Se hizo el análisis de 23 pacientes con un sitio quirúrgico, 19 de sexo femenino y 4 masculino, con un promedio de edad de 41 años (de 18 a 64 años), con seguimiento a los 90 y 180 días. Del total de procedimientos de exodoncia y preservación de alvéolo realizados, 9 se practicaron en dientes anteriores (incisivos centrales y laterales, y caninos superiores e inferiores) y 14 en premolares superiores e inferiores (Tabla 1).

## Statistical analysis

Quantitative data were subjected to normality and homoscedasticity tests, Shapiro-Wilks test, and Anova, respectively, depending on the need for parametric or non-parametric statistical methods. Once the assumptions of normality and homoscedasticity were met, the Student's t-test for paired samples was conducted in order to compare the height, width, and radiographic area before extractions and 180 days afterwards in each group. In addition, the Student's test was used for independent samples in order to determine if changes by day 180 in terms of height, width, and radiographic area were different between the two groups. The null hypothesis under evaluation was equality of means for the different procedures, with a significance level of 5%.

## RESULTS

A total of 27 patients of both sexes were intervened. Three patients with four surgical sites did not show up for their follow up visits due to changes in place of residence and did not answer phone calls to attend evaluations on days 60 and 90, nor the histological sampling, or the clinical radiographic reevaluation by day 180. The analysis was conducted on 23 patients with one surgical site, 19 females and 4 males who were 41 years of age on average (18 to 64 years), with follow-ups on days 90 and 180. Of the total procedures of extraction and alveolus preservation, 9 were carried out on anterior teeth (central and lateral incisors and upper and lower canines) and 14 on upper and lower premolars (Table 1).

Tabla 1. Posición de los dientes de acuerdo al grupo de estudio.

	Incisivo central	Incisivo lateral	Premolares	Total
Maxilar superior Grupo A	3	1	6	10
Maxilar inferior Grupo A	0	0	1	1
Maxilar superior Grupo B	5	0	4	9
Maxilar inferior Grupo B	0	0	3	3
TOTAL	8	1	14	23

Total: 23 pacientes. Grupo A o experimental (hidroxiapatita): 11 pacientes. Grupo B o control (hueso): 12 pacientes

## Altura del reborde

Con respecto a la altura del reborde en el grupo A (hidroxiapatita sintética reabsorbible), se inició con una altura máxima de 7,55 mm y mínima de 3,96 mm, con un promedio de  $5,43 \pm 0,84$  mm, en 11 pacientes. A los 180 días se identificó una altura máxima de 7,50 mm y mínima de 4,39 mm, y un promedio de  $5,45 \pm 0,81$  mm. Se observó una ganancia en la altura del reborde, con un promedio de  $0,02 \pm 1,01$  mm, sin diferencias estadísticamente significativas ( $p > 0,05$ ) en el período de seguimiento de 180 días (Tabla 2).

Tabla 2. Promedios de las medidas clínicas de altura y amplitud del reborde, al momento inicial y a los 180 días en el Grupo A

Medida	Inicio	180 días	Dif. 0-180	t-Student pareado
	$\bar{X} \pm DE$ (IC95%)	$\bar{X} \pm DE$ (IC95%)	$\bar{X} \pm DE$ (IC95%)	Valor p
Altura del reborde	$5,43 \pm 0,84$ (4,86; 5,99)	$5,45 \pm 0,81$ (4,90; 5,99)	$-0,025 \pm 1,016$ (-0,708; 0,657)	0,935
Amplitud del reborde	$4,04 \pm 0,88$ (3,44; 4,63)	$3,72 \pm 0,76$ (3,20; 4,23)	$0,321 \pm 0,244$ (0,157; 0,486)	0,001

En el grupo B (hueso alogénico) se inició con una altura máxima de 7,55 mm y mínima de 2,94 mm, con un promedio de  $5,72 \pm 1,23$  mm, en 12 pacientes. A los 180 días se observó una altura máxima de 6,67 mm y mínima de 2,90 mm, y un promedio de  $5,28 \pm 0,88$  mm. Se identificó una pérdida en la altura del reborde con un promedio de  $0,43 \pm 0,61$  mm, con diferencias

Table 1. Position of teeth according to study groups.

	Central incisor	Lateral incisor	Premolars	Total
Upper maxilla Group A	3	1	6	10
Lower maxilla Group A	0	0	1	1
Upper maxilla Group B	5	0	4	9
Lower maxilla Group B	0	0	3	3
TOTAL	8	1	14	23

Total: 23 patients. Group A, or pilot group (hydroxyapatite): 11 patients. Group B or control group (bone): 12 patients

## Ridge height

In terms of alveolar ridge height in Group A (resorbable synthetic hydroxyapatite), it started with a maximum height of 7.55 mm and a minimum of 3.96 mm, with an average of  $5.43 \pm 0.84$  mm, in 11 patients. By day 180 there was a maximum height of 7.50 mm and a minimum of 4.39 mm, with an average of  $5.45 \pm 0.81$  mm. There was a gain in ridge height, with an average of  $0.02 \pm 1.01$  mm, and no statistically significant differences ( $p > 0.05$ ) in the follow-up period of 180 days (Table 2).

Table 2. Averages of the clinical measurements of alveolar ridge height and width at baseline and at day 180 in Group A

Measurement	Baseline	180 days	Dif. 0-180	Paired Student t-test
	$\bar{X} \pm SD$ (95% CI)	$\bar{X} \pm SD$ (95%)	$\bar{X} \pm SD$ (95% CI)	p value
Ridge height	$5.43 \pm 0.84$ (4.86; 5.99)	$5.45 \pm 0.81$ (4.90; 5.99)	$-0.025 \pm 1.016$ (-0.708; 0.657)	0.935
Ridge width	$4.04 \pm 0.88$ (3.44; 4.63)	$3.72 \pm 0.76$ (3.20; 4.23)	$0.321 \pm 0.244$ (0.157; 0.486)	0.001

Group B (allogenic bone) started with a maximum height of 7.55 mm and a minimum of 2.94 mm, with an average of  $5.72 \pm 1.23$  mm, in 12 patients. By day 180 there was a maximum height of 6.67 mm and a minimum of 2.90 mm, with an average of  $5.28 \pm 0.88$  mm. here was a loss in ridge height, with an average of  $0.43 \pm 0.61$  mm, and statistically

estadísticamente significativas ( $p < 0,05$ ) en el período de seguimiento de 180 días (Tabla 3).

Tabla 3. Promedios de las medidas clínicas de altura y amplitud del reborde, al momento inicial y a los 180 días en el Grupo B

Medida	Inicio	180 días	Dif. 0-180	t-Student pareado
	$\bar{X} \pm DE$ (IC95%)	$\bar{X} \pm DE$ (IC95%)	$\bar{X} \pm DE$ (IC95%)	Valor p
Altura del reborde	5,72 $\pm$ 1,23 (4,94; 6,50)	5,28 $\pm$ 0,88 (4,72; 5,84)	0,437 $\pm$ 0,619 (0,043; 0,830)	0,033
Amplitud del reborde	3,35 $\pm$ 0,63 (2,94; 3,75)	2,93 $\pm$ 0,55 (2,57; 3,28)	0,416 $\pm$ 0,369 (0,182; 0,651)	0,002

### Amplitud del reborde

La amplitud del reborde en el grupo A inició con una medida máxima de 5,53 mm y mínima de 3,19 mm, con un promedio de 4,04  $\pm$  0,88 mm, en 11 pacientes. A los 180 días se observó una amplitud máxima de 4,85 mm y mínima de 2,75 mm, y un promedio de 3,72  $\pm$  0,76 mm. Se identificó pérdida de la amplitud del reborde con un promedio de 0,32  $\pm$  0,24 mm, con diferencias estadísticamente significativas ( $p < 0,05$ ) en el período de seguimiento de 180 días (Tabla 2).

La amplitud del reborde en el grupo B inició con una medida máxima de 4,65 mm y mínima de 2,15 mm, con un promedio de 3,35  $\pm$  0,63 mm, en 12 pacientes. A los 180 días se observó una amplitud máxima de 4,09 mm y mínima de 1,90 mm, y un promedio de 2,93  $\pm$  0,55 mm. Se identificó una tendencia a perder amplitud del reborde en el tiempo evaluado, con un promedio de 0,41  $\pm$  0,36 mm y diferencias estadísticamente significativas ( $p < 0,05$ ) en el período de 180 días (Tabla 3).

### Imagen radiográfica

Al evaluar las imágenes radiográficas a los 180 días, se midió la imagen de la altura ósea en la zona correspondiente al alvéolo, con respecto a la línea horizontal que pasa a través de las crestas óseas adyacentes; en el grupo A se obtuvo un promedio de distancia de 0,64  $\pm$  0,68 mm, y en el grupo B un promedio de 0,75  $\pm$  0,76 mm (Tabla 4).

significant differences ( $p < 0.05$ ) in the follow-up period of 180 days (Table 3).

Table 3. Averages of the clinical measurements of alveolar ridge height and width at baseline and at day 180 in Group B

Measurement	Baseline	180 days	Dif. 0-180	Paired Student t-test
	$\bar{X} \pm SD$ (95% CI)	$\bar{X} \pm SD$ (95% CI)	$\bar{X} \pm SD$ (95% CI)	p value
Ridge height	5.72 $\pm$ 1.23 (4.94; 6.50)	5.28 $\pm$ 0.88 (4.72; 5.84)	0.437 $\pm$ 0.619 (0.043; 0.830)	0.033
Ridge width	3.35 $\pm$ 0.63 (2.94; 3.75)	2.93 $\pm$ 0.55 (2.57; 3.28)	0.416 $\pm$ 0.369 (0.182; 0.651)	0.002

### Ridge width

Alveolar ridge width in Group A started with a maximum measurement of 5.53 mm and a minimum of 3.19 mm, with an average of 4.04  $\pm$  0.88 mm, in 11 patients. By day 180 there was a maximum width of 4.85 mm and a minimum of 2.75 mm, with an average of 3.72  $\pm$  0.76 mm. There was a loss in ridge width, with an average of 0.32  $\pm$  0.24 mm, and statistically significant differences ( $p < 0.05$ ) in the follow-up period of 180 days (Table 2).

Alveolar ridge width in Group B started with a maximum measurement of 4.65 mm and minimum of 2.15 mm, with an average of 3.35  $\pm$  0.63 mm, in 12 patients. By day 180 there was a maximum width of 4.09 mm and a minimum of 1.90 mm, with an average of 2.93  $\pm$  0.55 mm. There was a tendency towards ridge width loss in the evaluated time, with an average of 0.41  $\pm$  0.36 mm and statistically significant differences ( $p < 0.05$ ) in the period of 180 days (Table 3).

### Radiographic imaging

In evaluating the radiographic images by day 180, the bone height image in the area corresponding to the alveolus was measured against the horizontal line that goes through adjacent bone crests. Group A had an average in distance of 0.64  $\pm$  0.68 mm, and in Group B group the average was 0.75  $\pm$  0.76 mm (Table 4).

Tabla 4. Promedios de las medidas de la altura del reborde, amplitud e imagen radiográfica a los 180 días entre los dos grupos, las diferencias y los valores  $p$ .

Medida	Grupo A	Grupo B	Diferencia Grupo 1-Grupo 2	t-Student pareado
	$\bar{x} \pm DE$ (IC95%)	$\bar{x} \pm DE$ (IC95%)	$\bar{x} \pm DE$ (IC95%)	Valor $p$
Altura del reborde	5,45 $\pm$ 0,81 (4,90; 5,99)	5,28 $\pm$ 0,88 (4,72; 5,84)	0,171 $\pm$ 0,355 (-0,567; 0,909)	0,635
Amplitud del reborde	3,72 $\pm$ 0,76 (3,20; 4,23)	2,93 $\pm$ 0,55 (2,57; 3,28)	0,789 $\pm$ 0,276 (0,213; 1,364)	0,010
Imagen Rx	0,64 $\pm$ 0,68	0,75 $\pm$ 0,76	-0,11 $\pm$ 0,30 (-0,74; 0,52)	0,711

La prueba t-Student para muestras independientes presentó un valor de  $p = 0,635$  para la variable “altura del reborde entre los grupos”, lo cual indica que no hay diferencias estadísticamente significativas entre los dos materiales utilizados en un período de seguimiento de 180 días. En la variable “amplitud del reborde” se establece un valor de  $p = 0,010$ , lo cual indica diferencias estadísticamente significativas entre los dos grupos. Para la variable “imagen radiográfica” (altura ósea del reborde), se reporta un valor de  $p = 0,711$ , lo que indica que no hay diferencias estadísticamente significativas entre los dos grupos (Tabla 4).

## RESULTADOS HISTOLÓGICOS

La lectura de los resultados histológicos presenta, en términos de porcentajes, las células encontradas a los 180 días a partir de las muestras de tejido tomadas en los sitios intervenidos. Las pruebas estadísticas no reportan diferencias estadísticamente significativas entre los grupos. Los autores resaltan los mayores valores de osteocitos y osteoblastos encontrados en el grupo A (Tabla 5).

Table 4. Averages of the measurements of alveolar ridge height, width, and radiographic image between both groups by day 180, with differences and  $p$  values.

Measurement	Group A	Group B	Difference Group 1-group 2	Paired Student t-test
	$\bar{x} \pm SD$ (95% CI)	$\bar{x} \pm SD$ (95% CI)	$\bar{x} \pm SD$ (95% CI)	p-value
Ridge height	5.45 $\pm$ 0.81 (4.90; 5.99)	5.28 $\pm$ 0.88 (4.72; 5.84)	0.171 $\pm$ 0.355 (-0.567; 0.909)	0.635
Ridge width	3.72 $\pm$ 0.76 (3.20; 4.23)	2.93 $\pm$ 0.55 (2.57; 3.28)	0.789 $\pm$ 0.276 (0.213; 1.364)	0.010
Rx Image	0.64 $\pm$ 0.68	0.75 $\pm$ 0.76	-0.11 $\pm$ 0.30 (-0.74; 0.52)	0.711

The Student-t test for independent samples showed a value of  $p = 0.635$  for the variable “ridge height between groups”, suggesting that there is no statistically significant difference between the two materials used in a follow-up period of 180 days. Variable “ridge width” yielded a value of  $p = 0.010$ , suggesting statistically significant differences between both groups. Variable “radiographic imaging” (bone height of ridge) shows a value of  $p = 0.711$ , suggesting that there is no statistically significant differences between the two groups (Table 4).

## HISTOLOGICAL FINDINGS

Analysis of the histological findings shows, in percentages, the cells that were found by day 180 on the tissue samples taken from the operated sites. The statistical tests did not yield statistically significant differences between groups. The authors highlight the higher values of osteocytes and osteoblasts found in Group A (Table 5).

Tabla 5. Reporte del tipo de células en porcentajes, a partir de las muestras histológicas tomadas a los 180 días.

Tipo de células	Grupo experimental A y grupo control B	Número de casos	Promedio de células(%)
Osteocitos	A	11	47,99
	B	12	35,83
Osteoblastos	A	11	11,36
	B	12	5,00
Osteoclastos	A	11	1,27
	B	12	0,41
Fibroblastos	A	11	36,36
	B	12	36,25

En las figuras 1 y 2 se observan los cortes histológicos con las tres técnicas de tinción: hematoxilina y eosina, Tricrómica de Masson y von Kossa.

Table 5. Report of cell types in percentages, based on the histological samples taken on day 180.

Type of cell	Pilot Group A and Control Group B	Number of cases	Average of cells (%)
Osteocytes	A	11	47.99
	B	12	35.83
Osteoblasts	A	11	11.36
	B	12	5.00
Osteoclasts	A	11	1.27
	B	12	0.41
Fibroblasts	A	11	36.36
	B	12	36.25

Figures 1 and 2 show the histological sections with three staining techniques: hematoxylin and eosin, Masson's trichrome, and von Kossa.

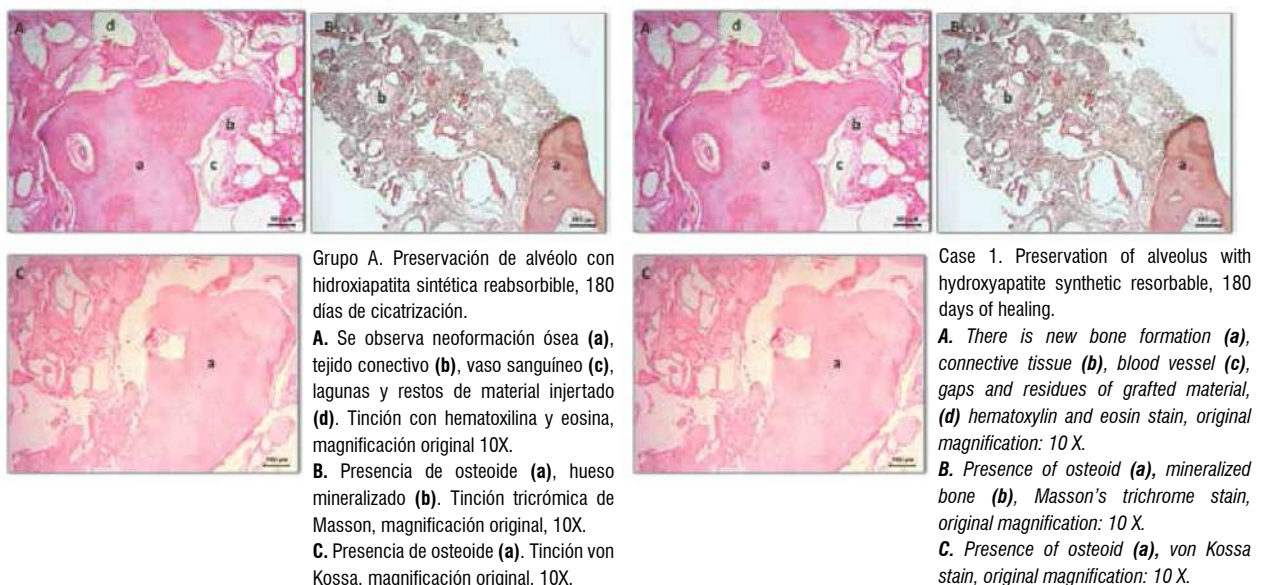


Figura 1. Preservación del alvéolo con hidroxiapatita sintética reabsorbible, 180 días de cicatrización

Figure 1. Alveolus preservation with resorbable synthetic hydroxyapatite, 180 days of healing.



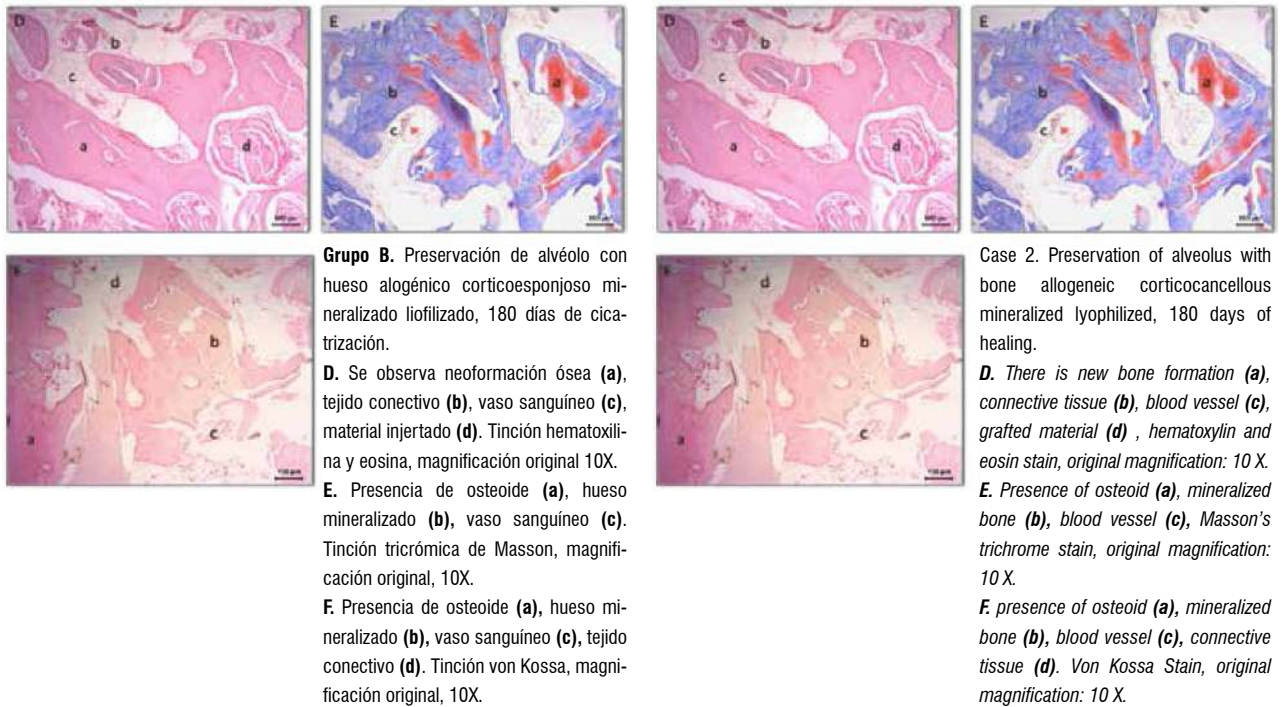


Figura 2. Preservación del alvéolo con hueso alogénico corticoesponjoso mineralizado liofilizado, 180 días de cicatrización

Figure 2. Alveolus preservation with lyophilized mineralized cortical-cancellous allogeneic bone, 180 days of healing.

**Grupo A. Preservación de alvéolo con hidroxiapatita sintética reabsorbible**

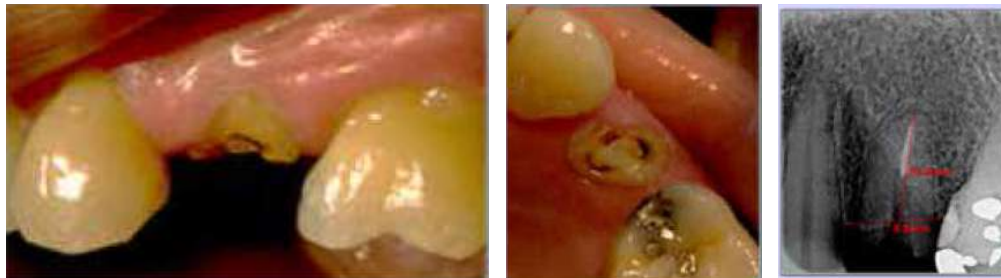
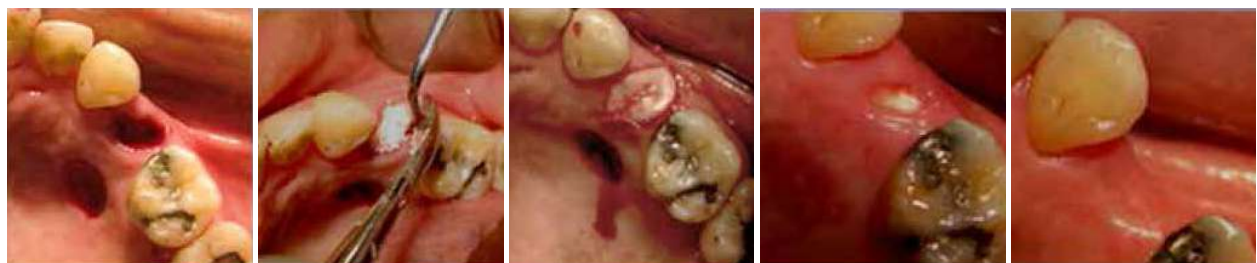
Foto clínica y radiografía prequirúrgica 24 resto radicular



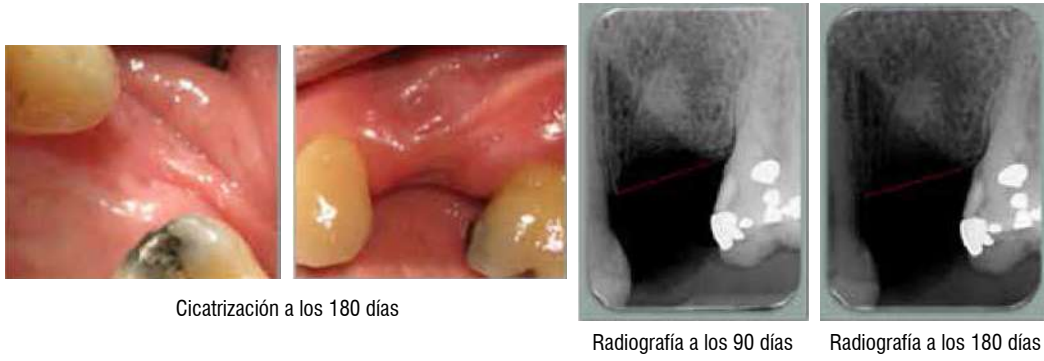
Exodoncia atraumática y toma de injerto gingival libre

Colocación de hidroxiapatita sintética reabsorbible

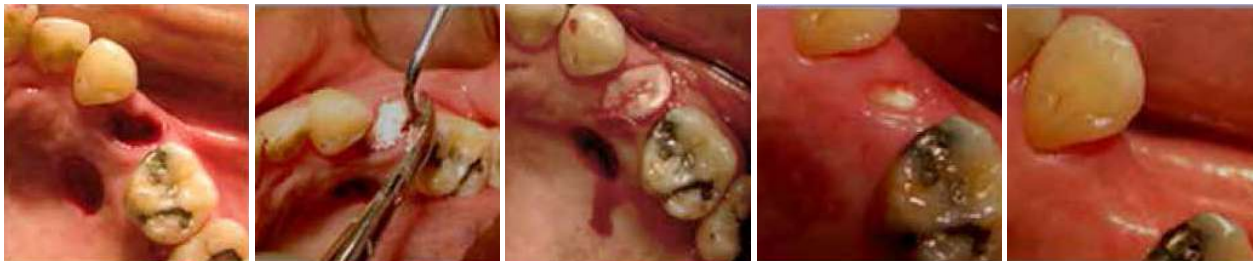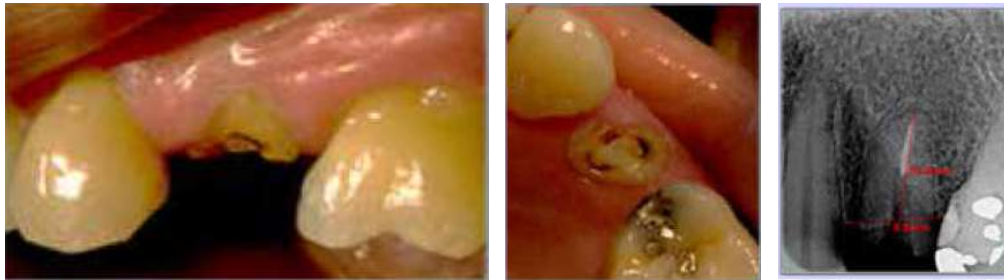Injerto gingival libre en posición

Cicatrización a los 10 días

Cicatrización a los 90 días



**Group A. Alveolus preservation with resorbable synthetic hydroxyapatite**



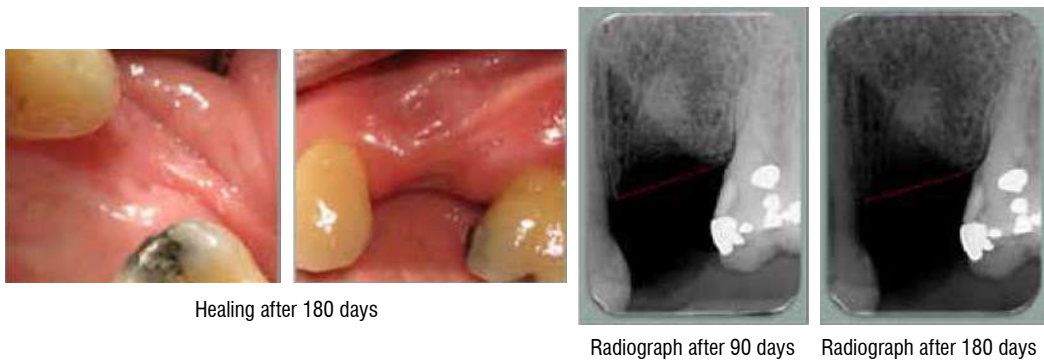
Atraumatic extraction and extraction of free gingival graft

Insertion of resorbable synthetic hydroxyapatite

Free gingival graft in place

Healing after 10 days

Healing after 90 days



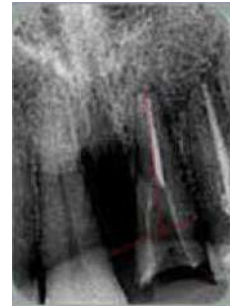
*Grupo B. Preservación de alvéolo con hueso alogénico corticoesponjoso mineralizado, secado por congelación.*

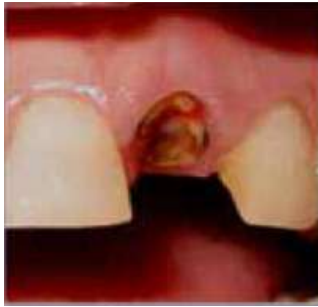
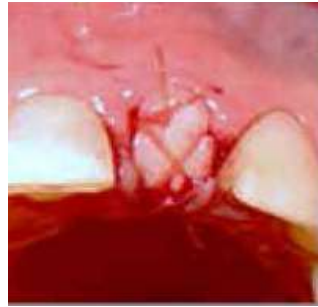
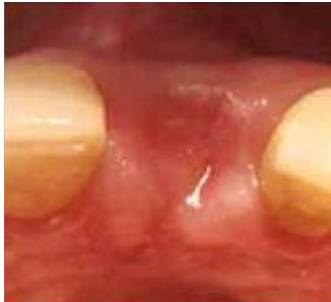Foto clínica prequirúrgica 21 resto radicular



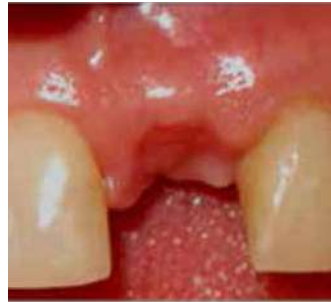Exodoncia, hueso alogénico e injerto gingival libre en posición y suturado



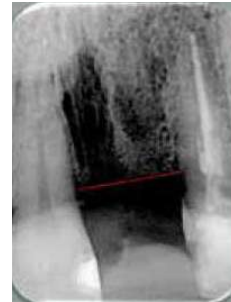
Radiografía prequirúrgica



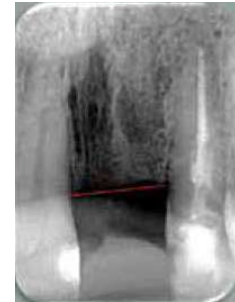
Cicatrización a los 30 días



Cicatrización a los 180 días

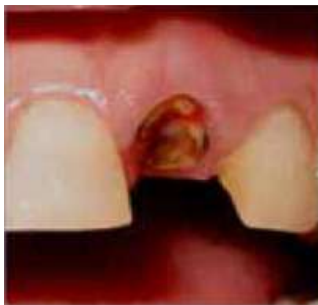

Radiografía a los 90 días

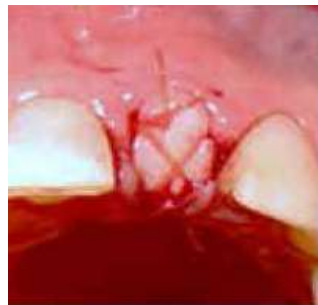

Radiografía a los 180 días

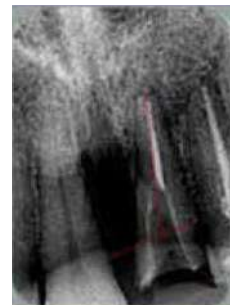
*Group B. Alveolus preservation with mineralized freeze-dried cortical-cancellous allogeneic bone*



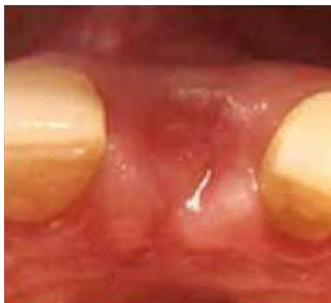Pre-surgical photo 21 root remains



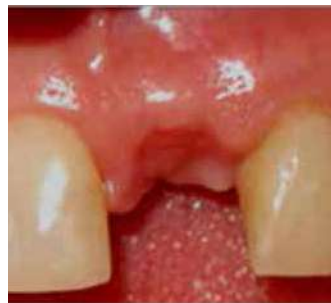Extraction, allogeneic bone and free gingival graft in place and with sutures



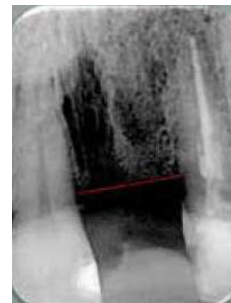
Pre-surgical X-rays



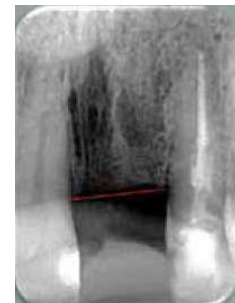
Healing after 30 days



Healing after 180 days



Radiograph after 90 days



Radiograph after 180 days



Los resultados de este estudio demuestran que el biomaterial del grupo A (o experimental) es tan bueno como el biomaterial utilizado en el grupo B (o control) durante los procedimientos de preservación de alvéolo de sitios post-exodoncia uni- o birradiculares cuando se evalúan los parámetros clínicos, radiográficos e histológicos a 180 días de cicatrización. Demuestran incluso que es mejor el biomaterial del grupo A cuando se evalúan las medidas en amplitud del reborde alveolar a los 180 días.

## DISCUSIÓN

En este estudio, los resultados de las mediciones clínicas y radiográficas no mostraron cambios graduales con el material de hidroxiapatita pero sí con el material de hueso alogénico, aunque no hubo diferencias estadísticamente significativas entre los dos grupos. Los cambios en el reborde después de la exodoncia son corroborados por estudios que demuestran que los biomateriales actúan como una matriz para la regeneración ósea, pero su reabsorción y remplazo por hueso nuevo implica procesos biológicos lentos.<sup>1</sup> La tasa de reabsorción buco-lingual no fue mayor al 30%, como se reporta en los estudios en los que se realizan procedimientos de exodoncia sin preservación del alvéolo.<sup>2,3</sup>

Araújo y Lindhe (2005) muestran que la mayor cantidad de ganancia ósea en el alvéolo ocurre en los primeros 90 días de cicatrización, en lugar de producirse pérdida, y se observa una ganancia adicional entre los 90 y 180 días. En dicho estudio, los autores evaluaron la cicatrización natural del alvéolo sin implantar ningún tipo de biomaterial.<sup>2</sup>

Araújo y Lindhe (2008), en otro de sus estudios experimentales en perros beagle, muestran que la mayor alteración dimensional tanto en alvéolos injertados como en aquellos no injertados ocurre en la porción marginal o coronal, mientras que en las porciones apical y media no ocurren cambios significativos, y que la reducción en alvéolos no injertados fue tres veces mayor que en los injertados con el biomaterial.<sup>6</sup>

The results of this study demonstrate that the biomaterial in Group A (or pilot group) is as good as the biomaterial used in Group B (or control group) during the procedures of alveolus preservation in post-extraction sites of uni- or biradicular teeth when the clinical, radiographic, and histological parameters are evaluated after 180 days of healing. They even show that the biomaterial of Group A is better when evaluating the width measurements of alveolar ridge after 180 days.

## DISCUSSION

In this study, the results of the clinical and radiographic measurements showed no gradual changes with the hydroxyapatite material but they did with the allogenic bone material, although there were no statistically significant differences between the two groups. Post-extraction alveolar ridge changes have been corroborated by studies demonstrating that biomaterials act as a matrix for bone regeneration, but resorption and replacement with new bone imply slow biological processes.<sup>1</sup> The rate of bucco-lingual resorption was not greater than 30%, as reported by studies performing extraction procedures with alveolus preservation.<sup>2,3</sup>

Araújo and Lindhe (2005) show that the greatest amount of bone gain in the alveolus occurs in the first 90 days of healing, instead of bone loss, and there is an additional gain between days 90 and 180. These authors evaluated the natural healing of alveoli without implanting any type of biomaterial.<sup>2</sup>

In another experimental study in beagle dogs, Araújo and Lindhe (2008) showed that the highest dimensional alteration, both in grafted and non-grafted alveoli, occurs in the marginal or coronal portion, while the apical and middle portions do not show significant changes; they also noted that the reduction in non-grafted alveoli was three times higher than in those grafted with biomaterial.<sup>6</sup>

Aunque los estudios en animales de experimentación demuestran un patrón de reabsorción similar al del hueso alveolar humano, no es posible extrapolar estos resultados, ya que los tiempos de cicatrización son diferentes; sin embargo, permiten observar el comportamiento de las corticales durante la cicatrización post-exodoncia de los rebordes con el uso de algún biomaterial o sin este.

Con respecto a los cambios en la altura del reborde, en el presente estudio se mostró que, usando ambos biomateriales en alvéolos post-exodoncia, se presentaron cambios que no fueron estadísticamente significativos durante los periodos de evaluación. Estos resultados son sustentados por estudios realizados por Araújo y Lindhe en 2005 y 2008, y por Schroop y colaboradores en 2003, en los que muestran que la reducción apico-coronal del reborde acompaña los cambios horizontales, siendo más evidente y significativa en la cortical vestibular. La justificación para esta diferencia es que la cresta de la pared ósea bucal de los alvéolos está compuesta solamente de hueso fibroso, y como este hace parte del periodonto, pierde su función después de la remoción del diente y es finalmente reabsorbida,<sup>2, 3, 6</sup> en tanto que la cortical lingual o palatina consiste en una combinación de hueso fibroso y hueso lamelar,<sup>2</sup> lo que hace a esta cortical menos susceptible a la reabsorción.

Es importante anotar que una mayor reabsorción puede estar influenciada por el trauma y la manipulación excesiva de los tejidos duros y blandos, o por técnicas quirúrgicas inapropiadas, como el uso de colgajo mucoperióstico durante la exodoncia debido a que al elevar el periostio el aporte sanguíneo de la superficie ósea expuesta queda comprometida, lo cual lleva a actividad osteoclástica y a la consecuente reabsorción ósea.<sup>2, 17, 18</sup>

El estudio de Fickl y colaboradores (2008) señala que la pérdida de la cortical ósea bucal influye sobre la estabilidad en sentido horizontal de los tejidos blandos. Cuando la cortical ósea bucal se reabsorbe, el tejido blando ya no puede ser estabilizado y por lo tanto colapsará dentro de ese nuevo espacio formado, ocupando el lugar que antes correspondía a la cortical ósea. Esto se traduce en una contracción buco-lingual.<sup>9</sup>

Although studies in experimental animals show a resorption pattern similar to that of human alveolar bone, it is not possible to extrapolate these results since healing times are different; however, they allow observing the behavior of corticals during post-extraction ridge healing using any type of biomaterial—or with no biomaterial at all.

Concerning ridge height changes, the present study showed that using both biomaterials in alveoli post-extraction produced changes that were not statistically significant during the evaluated periods. These results are supported by studies by Araújo and Lindhe in 2005 and 2008, and by Schroop et al in 2003, showing that apical-coronal ridge reduction usually accompanies the horizontal changes, being more obvious and significant in the buccal cortical plate. This difference may be explained because the crest of the buccal bone wall of alveoli is composed of fibrous bone only, and as it makes part of the periodontium, it loses its function after tooth removal and is finally reabsorbed,<sup>2, 3, 6</sup> while the lingual or palatal cortical consists of a combination of fibrous bone and lamellar bone,<sup>2</sup> making this cortical less susceptible to resorption.

It is important to note that a greater amount of resorption can be influenced by trauma and excessive manipulation of hard and soft tissue, or by inappropriate surgical techniques, as the use of muco-periosteal flap during extraction since lifting the periosteum compromises the blood contribution to exposed bone surface, leading to osteoclastic activity and to the consequent bone resorption.<sup>2, 17, 18</sup>

Fickl et al (2008) stated that the loss in buccal cortical bone influences stability in the horizontal direction of soft tissue. When the buccal cortical bone is reabsorbed, the soft tissue cannot be stabilized and therefore collapses into this new gap, occupying the place that used to be occupied by the cortical bone. This results in bucco-lingual retraction.<sup>9</sup>

Las dimensiones de la mucosa masticatoria, junto con la anatomía de los dientes, determinan el biotipo periodontal, variable fundamental desde el punto de vista epidemiológico y terapéutico al evaluar los cambios dimensionales del tejido blando post-exodoncia.<sup>19-21</sup> Sin embargo, en este estudio no se observan diferencias entre los grupos con ambos biotipos periodontales, pero sí se tuvo en cuenta que la altura de la cortical vestibular y palatina no podía estar afectada o perdida a más de 4 mm del margen gingival, para no afectar los resultados en ambos grupos.

En este estudio, en el que se aplicó la técnica de preservación de reborde con dos biomateriales, hidroxiapatita sintética reabsorbible (*OsseoU*, Medellín, Colombia) y hueso alogénico mineralizado, secado por congelación (*Tissue Bank*<sup>®</sup>, Medellín, Colombia), no se presentaron complicaciones durante ni después del procedimiento en ninguno de los casos, y tampoco se reportaron procesos infecciosos.

Durante los 10 primeros días después del procedimiento quirúrgico, todos los casos mostraron signos de inflamación con un proceso de cicatrización normal y el cierre completo del alvéolo hasta los días 30 y 60 después de la exodoncia, para los pacientes con biotipo periodontal tanto grueso como delgado. Estas observaciones coinciden con los procesos de cicatrización de los tejidos duros y blandos post-exodoncia ya reportados por Sanchis y colaboradores y Gartner y Hiatt,<sup>22, 23</sup> y con los estudios que evalúan los cambios dimensionales de los rebordes y el comportamiento clínico de la hidroxiapatita sintética.<sup>24-26</sup>

El uso de injerto gingival libre como técnica para el sellamiento del alvéolo ha sido ampliamente reportado y justificado; sin embargo, se ha demostrado que por el hecho de asentarse sobre partículas de material de injerto óseo, y no directamente sobre periostio, tiene como única fuente de vascularización los bordes desepitelializados del margen gingival, lo que lo hace susceptible a necrosis e infección debido a un aporte sanguíneo reducido.<sup>27</sup>

The dimensions of the masticatory mucosa, along with teeth anatomy, determine the periodontal biotype, a critical variable from the epidemiological and therapeutic perspective when evaluating the dimensional changes of post-extraction soft tissue.<sup>19-21</sup> However, this study did not find differences between groups using both periodontal biotypes, but it did take into account that height of the vestibular and palatal cortical could not be affected or lost in more than 4 mm from the gingival margin, in order to avoid affecting the results in both groups.

This study used the technique of alveolar ridge preservation with two biomaterials, resorbable synthetic hydroxyapatite (*OsseoU*, Medellín, Colombia) and mineralized freeze-dried allogeneic bone (*Tissue Bank*<sup>®</sup>, Medellín, Colombia), showing no complications during or after the procedures in none of the cases; it did not report infectious processes either.

During the first 10 days following surgical procedure, all cases showed signs of inflammation with a normal healing process and complete closure of the alveolus until days 30 and 60 post-extraction, for patients with both thick and thin periodontal biotype. These observations agree with the healing processes of hard and soft post-extraction tissue already reported by Sanchis et al and Gartner & Hiatt,<sup>22, 23</sup> and by studies evaluating dimensional ridge changes and the clinical behavior of synthetic hydroxyapatite.<sup>24-26</sup>

The use of the free gingival graft technique for sealing alveoli has been widely reported and proven; however, it has been shown that because it lays on particles of bone graft material, instead of directly on the periosteum, its only source of blood supply is the de-epithelized edges of the gingival margin, making it susceptible to necrosis and infection due to a limited blood supply.<sup>27</sup>

Con los resultados clínicos, radiográficos e histológicos de este estudio, se observa que no existen diferencias significativas entre el uso de hidroxiapatita sintética reabsorbible (*OsseoU*, Medellín, Colombia) y hueso alógeno mineralizado, secado por congelación (*Tissue Bank*<sup>®</sup>, Medellín, Colombia), en los procedimientos de preservación de reborde, siendo entonces iguales ambos biomateriales para el relleno de sitios post-exodoncia.

Finalmente, este estudio ofrece nuevas herramientas e invita a evaluar diversos biomateriales disponibles en el medio para el manejo de los rebordes post-exodoncia, con el fin de buscar alternativas y obtener mejores resultados estéticos en cirugías preprotésicas, o combinarlos con injertos óseos autólogos y aloinjertos en terapias regenerativas.

## CONFLICTO DE INTERESES

Los autores declaran no tener ningún conflicto de intereses.

## CORRESPONDENCIA

María Catalina Castaño Granada  
Facultad de Odontología. Universidad de Antioquia  
(+574) 366 23 86  
cataperio@yahoo.com  
Carrera 48 #19A-40, Consultorio 1706  
Medellín. Colombia

With the clinical, radiographic, and histological results of this study, we observed that there are no significant differences in using of resorbable synthetic hydroxyapatite (*OsseoU*, Medellin, Colombia) and mineralized freeze-dried allogeneic bone (*Tissue Bank*<sup>®</sup>, Medellin, Colombia), during procedures for ridge preservation, and therefore both biomaterials are equally good for filling post-extraction sites.

Finally, this study offers new tools and encourages to evaluate various available biomaterials for post-extraction ridge handling, in order to seek alternatives and to obtain better esthetic results in pre-prosthetic surgeries, or combine them with autologous and allograft bone grafts in regenerative therapies.

## CONFLICT OF INTEREST

The authors declare not having any conflict of interest.

## CORRESPONDING AUTHOR

María Catalina Castaño Granada  
Facultad de Odontología. Universidad de Antioquia  
(+574) 366 23 86  
cataperio@yahoo.com  
Carrera 48 #19A-40, Consultorio 1706  
Medellín. Colombia

## REFERENCIAS / REFERENCES

1. Bartee BK. Extraction site reconstruction for alveolar ridge preservation. Part 1: rationale and materials selection. *J Oral Implantol* 2001; 27(4): 187-193.
2. Araújo MG, Lindhe J. Dimensional ridge alterations following tooth extraction. An experimental study in the dog. *J Clin Periodontol* 2005; 32(2): 212-218.
3. Schropp L, Wenzel A, Kostopoulos L, Karring T. Bone healing and soft tissue contour changes following single-tooth extraction: a clinical and radiographic 12-month prospective study. *Int J Periodontics Restorative Dent* 2003; 23(4): 313-323.
4. Cardaropoli G, Araújo M, Lindhe J. Dynamics of bone tissue formation in tooth extraction sites. An experimental study in dogs. *J Clin Periodontol* 2003; 30(9): 809-818.

5. Minichetti JC, D'Amore JC, Hong AY, Cleveland DB. Human histologic analysis of mineralized bone allograft (Puros) placement before implant surgery. *J Oral Implantol* 2004; 30(2): 74-82.
6. Araújo M, Linder E, Wennström J, Lindhe J. The influence of Bio-Oss Collagen on healing of an extraction socket: an experimental study in the dog. *Int J Periodontics Restorative Dent* 2008; 28(2): 123-135.
7. Araújo MG, Lindhe J. Ridge preservation with the use of Bio-Oss collagen: A 6-month study in the dog. *Clin Oral Implants Res* 2009; 20(5): 433-440.
8. Berglundh T, Lindhe J. Healing around implants placed in bone defects treated with Bio-Oss. An experimental study in the dog. *Clin Oral Implants Res* 1997; 8(2): 117-124.
9. Fickl S, Zuhr O, Wachtel H, Bolz W, Huerzeler MB. Hard tissue alterations after socket preservation: an experimental study in the beagle dog. *Clin Oral Implants Res* 2008; 19(11): 1111-1118.
10. Reynolds MA, Branch-Mays GL, Aichelmann-Reidy ME. Regeneration of periodontal tissue: bone replacement grafts. *Dent Clin Nort Am* 2010; 54(1): 55-71.
11. Stahl SS, Froum SJ. Histologic and clinical responses to porous hydroxylapatite implants in human periodontal defects. Three to twelve months postimplantation. *J Periodontol* 1987; 58(10): 689-695.
12. La Rocca AP, Alemany AS, Levi P Jr, Juan MV, Molina JN, Weisgold AS. Anterior maxillary and mandibular biotype: relationship between gingival thickness and width with respect to underlying bone thickness. *Implant Dent* 2012; 21(6): 507-515.
13. Fu JH, Yeh CY, Chan HL, Tatarakis N, Leong DJ, Wang HL. Tissue biotype and its relation to the underlying bone morphology. *J Periodontol* 2010; 81(4): 569-574.
14. Kan JY, Morimoto T, Rungcharassaeng K, Roe P, Smith DH. Gingival biotype assessment in the esthetic zone: visual versus direct measurement. *Int J Periodontics Restorative Dent* 2010; 30(3): 237-243.
15. Tassos I. Preserving the socket dimensions with bone grafting in single sites: an esthetic surgical approach when planning delayed implant placement. *J Oral Implantol* 2007; 33(3): 156-163.
16. Agarwal G, Thomas R, Mehta D. Postextraction maintenance of the alveolar ridge: rationale and review. *Compend Contin Educ Dent* 2012; 33(5): 320-326.
17. Wilderman MN. Repair after a periosteal retention procedure. *J Periodontol* 1963; 34(6): 487-503.
18. Wood DL, Hoag PM, Donnenfeld OW, Rosenfeld LD. Alveolar crest reduction following full and partial thickness flaps. *J Periodontol* 1972; 43(3): 141-144.
19. Müller HP, Eger T. Masticatory mucosa and periodontal phenotype: a review. *Int J Periodontics Restorative Dent* 2002; 22(2): 172-183.
20. Müller HP, Schaller N, Eger T, Heinecke A. Thickness of masticatory mucosa. *J Clin Periodontol* 2000; 27(6): 431-436.
21. Müller HP, Eger T. Gingival phenotypes in young male adults. *J Clin Periodontol* 1997; 24(1): 65-71.
22. Sanchis BJ, Donado AA, Peñarrocha DM. Diagnóstico En: Peñarrocha M. *Implantología Oral*. Barcelona: Medicina STM editores; 2001. p. 35-48.
23. Gartner LP, Hiatt JL. Cartilago y hueso. En: Gartner LP, Hiatt JL. *Histología: texto y atlas*. México: McGraw-Hill Interamericana; 1997. p. 119-134.
24. Henkel KO, Gerber T, Lenz S, Gundlach KK, Bienengraber V. Macroscopical, histological, and morphometric studies of porous bone-replacement materials in minipigs 8 months after implantation. *Oral Surg Oral Med Oral Pathol Oral Radiol Endod* 2006; 102(5): 606-613.
25. Jaramillo CD, Rivera JA, Echavarría A, O'byrne J, Congote D, Restrepo LF. Comparación de las propiedades de osteoconducción y osteointegración de una hidroxiapatita reabsorbible comercial con una hidroxiapatita reabsorbible sintetizada. *Rev Colomb Cienc Pecu* 2009; 22(2): 117-130.
26. Rothamel D, Schwarz F, Herten M, Engelhardt E, Donath K, Kuehn P et al. Dimensional ridge alterations following socket preservation using a nanocrystalline hydroxyapatite paste: A histomorphometrical study in dogs. *Int J Oral Maxillofac Surg* 2008; 37(8): 741-747.
27. Abd El Salam El Askary. Manejo de los tejidos blandos. En: Abd El Salam El Askary. *Cirugía estética y reconstructiva en implantes*. Barcelona: Publicaciones Médicas ESPAXS; 2005. p. 71-126.