

---

## MESIODENS. REPORTE DE CASO

### MESIODENS. A CASE REPORT

KARINA GIOVANETTI<sup>1</sup>, EDER ALBERTO SIGUA-RODRIGUEZ<sup>2</sup>, LARISSA PACHECO<sup>3</sup>,

EVANDRO PORTELA FIGUEIREDO<sup>4</sup>, JOSE RICARDO ALBERGARIA-BARBOSA<sup>5</sup>

**RESUMEN.** Un mesiodens es un diente supernumerario que comúnmente se presenta en la línea media maxilar. Dada la frecuencia con la que se presenta, el odontólogo general debe estar bien informado acerca de los signos y síntomas del mesiodens y del tratamiento adecuado. Este artículo relata el caso de una paciente de 8 años de edad, en cuyo examen radiográfico se observa una imagen sugestiva de dos mesiodens no erupcionados entre los incisivos centrales superiores. En la valoración intraoral se encontró una inflamación en la región palatina anterior, sin ninguna alteración en la mucosa. Los dientes supernumerarios se diagnostican mediante radiografía y tomografía computarizada. El objetivo de este trabajo es presentar la importancia clínica observada y la utilización de imágenes auxiliares para el diagnóstico, como la radiografía periapical (técnica de Clark) o la tomografía computarizada.

**Palabras clave:** maxila, diente supernumerario, anomalías dentarias, cirugía bucal

Giovanetti K, Sigua-Rodriguez EA, Pacheco L, Figueiredo EP, Albergaria-Barbosa JR. Mesiodens. Reporte de caso. Rev Fac Odontol Univ Antioq 2016; 28(1): 210-219. DOI: <http://dx.doi.org/10.17533/udea.rfo.v28n1a12>

---

**ABSTRACT.** Mesiodens are supernumerary teeth, commonly seen in the maxillary midline. Given their high frequency, dentist should be aware of the signs and symptoms of mesiodens and their appropriate treatment. This case report describes an 8-year-old girl with a radiographic image suggesting two unerupted mesiodens between the central incisors on the palate. The intraoral examination showed swelling in the anterior palatal region with no mucosa alteration. The supernumerary teeth were diagnosed by periapical radiograph and computed tomography. The objective of this study is to present the clinical importance and use of diagnostic images, such as periapical radiograph (Clark technique) or tomography.

**Key words:** maxilla, supernumerary tooth, abnormalities, oral surgery

Giovanetti K, Sigua-Rodriguez EA, Pacheco L, Figueiredo EP, Albergaria-Barbosa JR. Mesiodens. A case report. Rev Fac Odontol Univ Antioq 2016; 28(1): 210-219. DOI: <http://dx.doi.org/10.17533/udea.rfo.v28n1a12>

---

1 Estudiante de Doctorado, Departamento de Morfología - Área de Anatomía, Escuela de Odontología de Piracicaba, Universidad Estatal de Campinas, Brasil.

2 Estudiante de Doctorado, Departamento de Cirugía y Traumatología Oral y Maxilofacial. Escuela de Odontología de Piracicaba, Universidad Estatal de Campinas, Brasil.

3 Doctora en Clínica Odontológica Área de Odontopediatría.

4 Profesor Universitario, Departamento de Cirugía y Traumatología Oral y Maxilofacial. Universidad Federal de Maranhão.

5 Profesor Universitario, Departamento de Cirugía y Traumatología Oral y Maxilofacial. Escuela de Odontología de Piracicaba, Universidad Estatal de Campinas, Brasil.

---

1 PhD Student at the Department of Morphology; Piracicaba Dental School, University of Campinas, Brazil.

2 PhD Student at the Department of Oral and Maxillofacial Surgery; Piracicaba Dental School, University of Campinas, Brazil.

3 PhD in Pediatric Dentistry; Piracicaba Dental School, University of Campinas, Brazil.

4 Professor at the Department of Oral and Maxillofacial Surgery, University of Maranhão, Brazil.

5 Professor at the Department of Oral and Maxillofacial Surgery, Piracicaba Dental School, University of Campinas, Brazil.

## INTRODUCCIÓN

Los dientes supernumerarios tienen una prevalencia que oscila entre el 0,3 y el 3,8%.<sup>1</sup> Es clasificado como una anomalía de número, caracterizada por la presencia de una o más piezas dentarias en exceso con respecto a la cantidad normal. Cuando la región afectada está ubicada en la línea media del paladar entre los dos incisivos centrales superiores es llamado mesiodens y este presenta una prevalencia de 0,15 a 1,9% en la población general.<sup>2,3,4</sup>

Aunque esta anomalía tiene una prevalencia significativa, su etiología no está definida. Hay tres teorías que tratan de explicar esta anomalía dental: dicotomía del germen dentario, hiperactividad de la lámina dentaria<sup>5</sup> y la combinación de factores genéticos y ambientales;<sup>1,6</sup> esto puede ocurrir como un diente único, múltiple, unilateral o bilateral y también asociado con síndromes, como el síndrome de Down y la displasia cleidocraneal.<sup>7,8</sup> Esta alteración es más común en hombres que en mujeres y es menos frecuente en la dentición primaria.

Los dientes mesiodens son asintomáticos, se pueden descubrir durante un examen radiológico de rutina o por un aumento de volumen, y cuando entran en erupción en la cavidad oral.

Sin embargo, en algunos puede traer una variedad de complicaciones, como retención, retraso en la erupción, erupción ectópica, diastemas, rotación axial y reabsorción radicular de los dientes adyacentes.<sup>7,9-11</sup> También pueden causar apiñamiento y pueden asociarse con patologías, como quistes.<sup>12</sup> Entre las complicaciones que afectan a los incisivos permanentes se encuentran las dilaceraciones de las raíces en desarrollo y la pérdida de la vitalidad.<sup>13</sup>

Por lo tanto, el diagnóstico precoz de los mesiodens es muy importante para evitar este tipo de complicaciones, utilizando exámenes clínicos y radiográficos para localizar la posición correcta y el planeamiento quirúrgico con el momento ideal para la intervención (inmediata o retardada).

## INTRODUCTION

The prevalence of supernumerary teeth varies from 0.3 to 3.8%.<sup>1</sup> It is defined as a number abnormality characterized by the excess of any tooth. When located in the midline palate between the two maxillary central incisors is termed mesiodens. And this is the most affected region with a prevalence of 0.15-1.9% in the general population.<sup>2,3,4</sup>

Even though this anomaly is highly prevalent, the etiology of supernumerary teeth has not been defined, but three theories try to explain this dental anomaly. The suggested theories include dichotomy of bud teeth, hyperactivity of the dental lamina<sup>5</sup> and a combination of genetic and environmental factors;<sup>1,6</sup> it can occur as single, multiple, unilateral or bilateral forms and in association with syndromes, such as Down syndrome or Cleidocranial dysplasia.<sup>7,8</sup> This alteration is more common in males than in females and is less frequent in the primary dentition.

Mesiodens are asymptomatic and may be discovered during routine radiological examination, when they affect the cortical bone causing increased bone volume or when they erupt in the oral cavity.

However, in some cases there can be a variety of complications including impaction, delayed eruption and ectopic eruption, crowding, diastema, axial rotation, and root resorption of adjacent teeth.<sup>7,9-11</sup> They can also cause crowding and may also be associated with pathologies like cyst.<sup>12</sup> Less commonly, they may involve the permanent incisors, including root dilacerations and loss of tooth vitality.<sup>13</sup>

Therefore, early diagnosis of mesiodens is very important to prevent such complications, with clinical and radiographic examinations to locate the correct position of mesiodens and design surgical removal in the ideal time for intervention (immediate or delayed).

La clasificación de los supernumerarios se puede establecer de acuerdo a la posición; cuando están presentes en la región de los incisivos son llamados mesiodens, cuando están presentes al lado de un molar, se llaman paramolares, y distomolares cuando están distales al tercer molar.<sup>12</sup>

Existen dos tipos de tratamiento para esta anomalía. Cuando el diente supernumerario no afecta otras estructuras y la exodoncia puede hacer daño al sitio o a las estructuras vecinas, se realiza un seguimiento clínico y radiográfico. La otra opción es la exodoncia en los casos en que el diente supernumerario está afectando a las estructuras o dientes vecinos, por indicación de ortodoncia, por aumento de volumen del hueso cortical que crea una incomodidad para el paciente, o incluso cuando la erupción se produce en la cavidad oral.

## REPORTE DE CASO

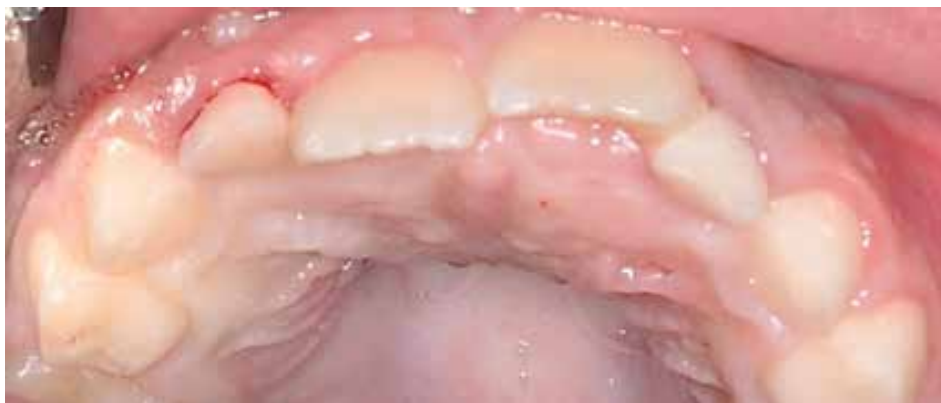Una niña de 8 años de edad fue remitida al Departamento de Cirugía y Traumatología Maxilofacial, de la Facultad de Odontología de la Universidad de Campinas, São Paulo, Brasil, con queja de aumento de volumen en el paladar y dolor al masticar. En la exploración intraoral había un aumento de volumen en la región anterior del paladar y sin alteración de color de la mucosa. La paciente presenta dentición mixta normal y sin presencia de otras alteraciones (Figura 1). No había señales de ningún síndrome.

Supernumerary teeth can be classified based on position: mesiodens: occurring in the incisor region, paramolar: occurring besides a molar, and distomolar: occurring distal to the last molar.<sup>12</sup>

There are two types of treatment for this anomaly: clinical and radiological follow up, when the supernumerary tooth will not affect other structures; the other option is surgical removal, in which the supernumerary tooth is affecting neighboring structures or teeth, orthodontic indication, bulging cortical bone that creates discomfort to the patient or even when rash occurs in the oral cavity.

## CASE REPORT

An 8-year-old girl was referred to the surgery department with complaints of swelling in the palate and pain when masticating. The intraoral examination showed swelling in the anterior palatal region without no mucosa color alteration. The patient had normal mixed dentition with no other abnormalities (Figure 1). There were no signs of syndromes.

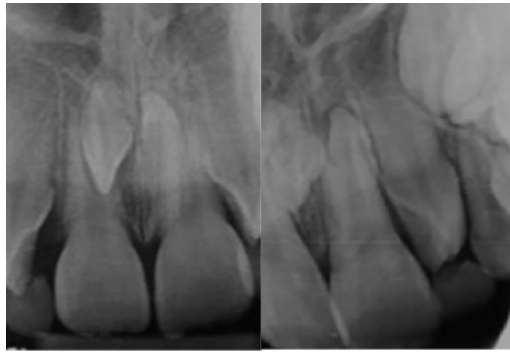

*Figura 1. Aspecto clínico de la cavidad oral, con aumento de volumen en la región de los incisivos*

*Figure 1. Clinical aspect of the oral cavity pre-surgery, with palatal swelling in the region of the incisors*

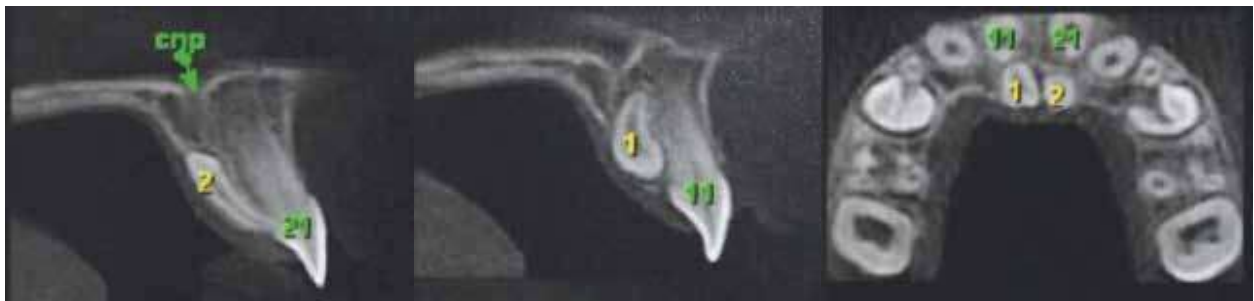Se solicitó una radiografía periapical, utilizando la técnica de Clark (Figura 2), para una mejor visualización y planificación del tratamiento. Se llevó a cabo una tomografía computarizada cone beam (CBCT), en la cual se observó la presencia de dos dientes supernumerarios entre los incisivos centrales (mesiodens), uno de ellos en posición invertida. Observamos que no hay reabsorción en las raíces de los dientes permanentes ni evidencias de patologías asociadas (Figura 3).

A periapical radiograph was requested and analyzed by means of the Clark radiographic technique (Figure 2) and for better visualization and planning a cone-beam computed tomography (CBCT) was taken, confirming the presence of two supernumerary teeth between central incisors (mesiodens) in inverted position. Also, there was not root resorption of the permanent roots of this region and no evidences of associated pathologies (Figure 3).



*Figura 2. Radiografía periapical en la que se observan los dientes supernumerarios*

**Figure 2. Intraoral periapical radiograph showing conical mesiodens**



*Figura 3. Imagen tomográfica en la que se observa la localización y posición de los supernumerarios*

**Figure 3. CT scan showing the position and location of the supernumerary teeth**

Como medicación preoperatoria utilizamos anti-inflamatorio (1 tableta de Dexametasona 4 mg) y ansiolíticos (1/2 pastilla de 7,5 mg de Midazolam), los dos medicamentos una hora antes de la exodoncia.

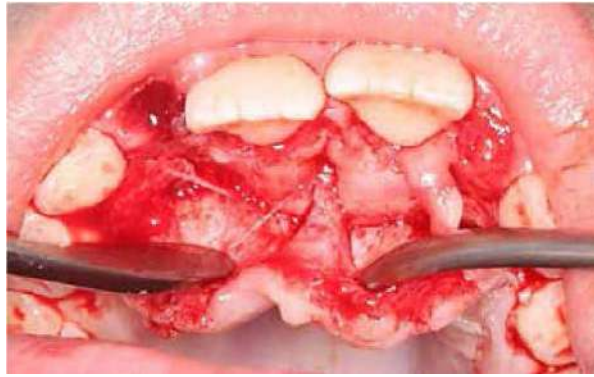La cirugía fue realizada con anestesia local (lidocaína 2% con epinefrina 1:100.000), utilizando la técnica infiltrativa para la región vestibular, después en la papila entre los incisivos centrales, y finalmente en el foramen nasopalatino. El acceso se hizo por la región palatina, basados en la imagen que mostraban los exámenes de imagen. La incisión fue realizada de canino a canino en la región palatina, efectuando un colgajo gingival a lo largo del surco gingival hasta el borde libre, siguiendo el festoneado y seccionando las papilas, respetando la anatomía del reborde y los cuellos dentarios; para ello se utilizó una lámina de bisturí número 15 (Figura 4). Después de rebatir el colgajo, no se logró la visualización de los elementos dentales y se hizo una ostectomía en la región para exponer una parte de los dientes (Figura 5), utilizando un elevador recto para la extracción; la cirugía fue realizada sin imprevistos. Aprovechando el procedimiento quirúrgico, se llevaron a cabo las exodoncias simples de los incisivos laterales superiores deciduos. A continuación, la región se suturó con seda simple 4.0 (Figura 6).

A la paciente se le indicó usar antiinflamatorios (1 Dexametasona de 4 mg por vía oral, antes de dormir). Después de 7 días se retiraron las suturas. Se solicitó una imagen de control para verificar la erupción dentaria, el compromiso de estructuras adyacentes y la formación ósea en la región (Figura 8).

Therefore, a surgical procedure was planned. Pre-operative anti-inflammatory therapy (1 tablet of dexamethasone 4 mg) and anxiolytic (1/2 tablet of midazolam 7.5 mg) were used one hour in advance.

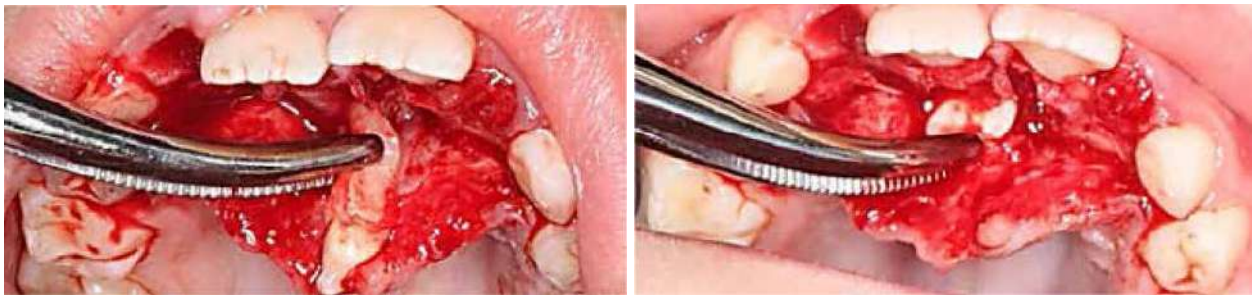The surgery was performed with local anesthesia (lidocaine 2% epinephrine 1:100.000), using the infiltrative technique first in the vestibular region, later in the papilla between the central incisors and finally in the palatal region in the nasopalatine nerve. The access was performed by the palate due the image shown in the radiographic examination. Using a number 15 scalpel blade, an incision was made resulting in a flap without relaxing from right canine to left canine (Figure 4). After detaching the flap, visualization of the dental elements was not possible and ostectomy was necessary to expose a portion of the teeth (Figure 5). Using the opportunity of this surgical procedure, simple extraction of the primary upper lateral incisors was performed. The surgical area was sutured with silk thread 4.0 (Figure 6).

The patient was prescribed anti-inflammatories (1 dexamethasone 4 mg orally before going to bed). The sutures were removed 7 days later. A control image was requested to verify tooth eruption, adjacent structures compromise, and bone formation in the area (Figure 8).



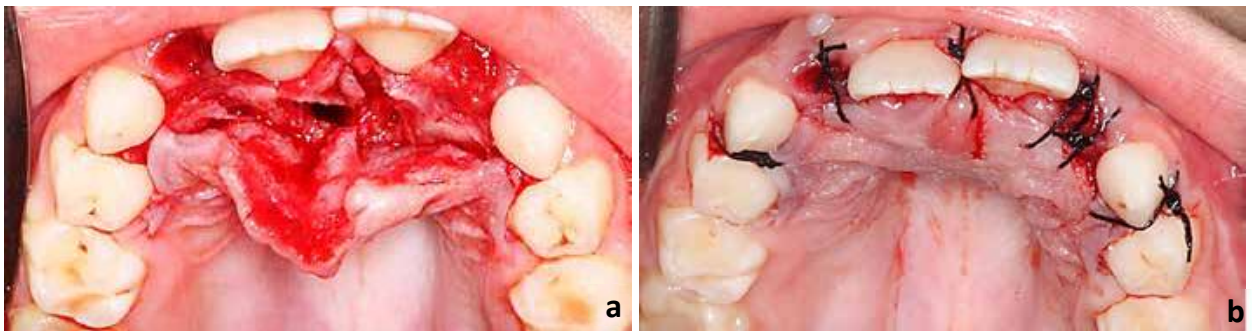
*Figura 4. Aspecto del sitio con los dientes supernumerarios incluidos*

*Figure 4. Aspect of the site with supernumerary teeth included*



*Figura 5. Remoción de dientes supernumerarios*

*Figure 5. Removal of supernumerary teeth*



*Figura 6. a. Aspecto del área quirúrgica después de la exodoncia. b. Sutura con seda 4.0.*

*Figure 6. a. Aspect of surgical site after removal of supernumerary teeth. b. Surgical wound after simple suture with silk thread 4.0.*



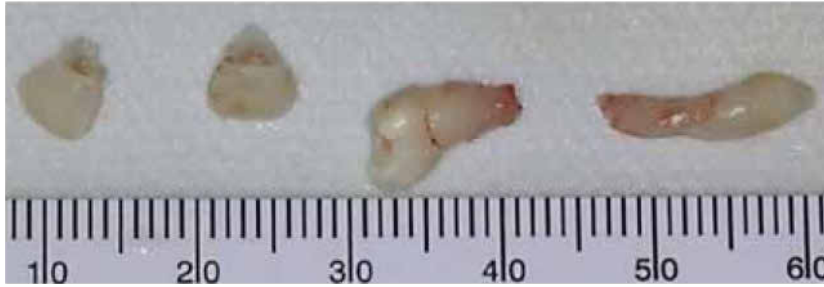

Figura 7. Dientes extraídos en la cirugía.

Figure 7. Supernumerary teeth and lateral incisors extracted

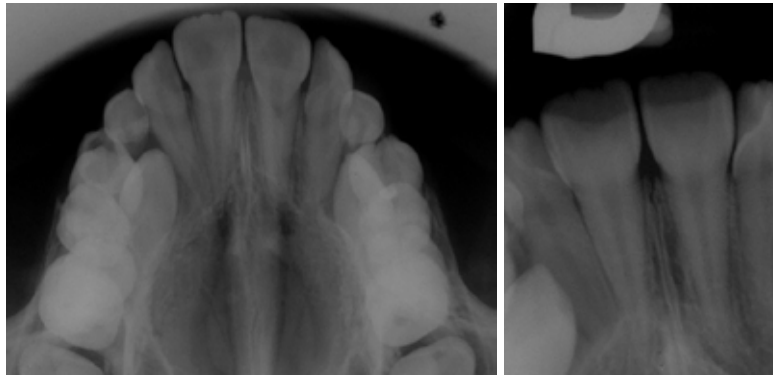


Figura 8. Radiografía posoperatoria sin daño a los dientes ni a las estructuras circundantes.

Figure 8. Postoperative radiograph showing no damage to surrounding teeth and/or structures

## DISCUSIÓN

Los dientes mesiodens son los más comunes entre los dientes supernumerarios, ubicados mesialmente con respecto a los dos incisivos centrales, en una posición normal o invertida.<sup>14</sup> Ambas denticiones se ven afectadas, pero en la segunda dentición su prevalencia es superior que en la primaria.<sup>15</sup> Muchos estudios muestran que la presencia de mesiodens afecta a los hombres más que a las mujeres, en una relación 2:1.<sup>13, 16, 17</sup> Huang y colaboradores encontraron una relación entre géneros de 2,5:1, a favor del género masculino.<sup>18</sup>

## DISCUSSION

Mesiodens are the most common among supernumerary teeth, located mesial to both central incisors; appearing peg shaped, in a normal or inverted position.<sup>14</sup> Both dentitions are affected, but prevalence in the permanent dentition is higher than in the primary one.<sup>15</sup> Many studies have shown that mesiodens affect boys more than girls (2:1);<sup>13, 16, 17</sup> Huang et al found a sex ratio as 2.5:1 in favor of boys.<sup>18</sup>

Este tipo de anomalía puede ser descubierta por una queja presentada por el paciente, cuando éste busca tratamiento ortodóntico, o por aumento de volumen óseo, con mayor frecuencia en la región anterior del paladar. Los mesiodens son diagnosticados a menudo por exámenes radiográficos de rutina.<sup>17</sup>

Un retraso en la erupción, o una erupción ectópica o asimétrica de los incisivos centrales, deben alertar al clínico sobre la posibilidad de un mesiodens. Para observarlos, el odontólogo debe obtener radiografías precisas, como la panorámica, las periapicales y las oclusales.<sup>2</sup> Un examen radiológico es importante para la planificación, el diagnóstico y un tratamiento correcto. También es útil un examen radiográfico en varios ángulos con la técnica de Clark, usando dos diferentes posiciones, una periapical ortorradiar y otra mesio o distorradiar. Esta técnica puede ayudarnos a estimar la ubicación exacta de los dientes, especialmente en casos de mesiodens impactados.<sup>19</sup> Para una precisa vista en la región incisiva, una radiografía oclusal es útil; hoy en día, la CBCT muestra la posición y localización exacta de los mesiodens, pero es un examen con alto costo.

Los dientes mesiodens pueden causar diversas complicaciones, sobre todo cuando los dientes no erupcionan y afectan a los incisivos maxilares, como absorción radicular, rotación axial, apiñamiento, diastemas o quistes dentígeros.<sup>11, 17</sup> En este caso, el mesiodens estaba causando un abultamiento en la región anterior del paladar, dificultando la alimentación y causando un ligero diastema entre los incisivos centrales permanentes. Una vez el mesiodens se ha diagnosticado, se debe planificar el tratamiento, sea quirúrgico o de seguimiento.

En niños y adolescentes, se ha recomendado la extracción para evitar cambios en la oclusión dental, así como la formación de quistes. Yague-García y colaboradores hicieron énfasis en la eliminación temprana de los dientes supernumerarios, a fin de prevenir complicaciones.<sup>20</sup>

This type of anomaly can be discovered as a result of patient's complaint or when they seek treatment for malocclusion or by bony swelling, most commonly in the anterior palatal region. The impacted mesiodens are often diagnosed by radiographic examination.<sup>17</sup>

Delayed, ectopic or asymmetric eruption of the central incisors should alert the clinician to the possibility of a mesiodens. The clinician should obtain accurate radiographs including panoramic, periapical and occlusal views.<sup>2</sup> A radiological examination is critical for correct diagnosis and treatment planning. A thorough radiographic examination at various angles with the Clark radiographic technique using 2 positions may help estimating the exact location of the tooth, especially in cases of impacted mesiodens.<sup>19</sup> For a precise view in the incisor region, an anterior occlusal or a periapical radiograph is also helpful, but nowadays CBCT shows the correct position and localization of mesiodens, but it is an expensive technique.

Mesiodens can cause a variety of complications, mainly when unerupted teeth affect the maxillary incisors, root resorption, axial rotation or displacement, diastema and dentigerous cyst formation.<sup>11, 17</sup> In the case, the mesiodens was causing a bulge in the anterior region of the palate, causing difficult swallowing and a slight diastema between the permanent central incisors. Once a mesiodens has been diagnosed, treatment should be planned.

In children and adolescents, extraction has been recommended to prevent occlusal changes as well as cyst formation. Yague-García et al emphasized on early removal of supernumerary teeth in order to prevent complications.<sup>20</sup>



Por lo tanto, después de un examen clínico y radiográfico, si es necesario extraer un supernumerario, esto se hará en el momento apropiado; de esta forma se promoverá una mejor alineación de los dientes, lo cual reduce la necesidad de un tratamiento ortodóntico o una alteración en los dientes adyacentes.

En los casos de supernumerarios sin patología y que no interfieran con el movimiento de ortodoncia, ni que tengan la posibilidad de hacer daño a los dientes adyacentes, pueden ser dejados in situ, pero es importante hacer un control radiográfico periódico.

## CONCLUSIÓN

Entre los dientes supernumerarios, los mesiodens son los más prevalentes en la dentición mixta. Conociendo el gran número de pacientes con esta anomalía, es importante conocer los signos y síntomas (inflamación, cambios en el color de la mucosa, ausencia de dientes, dificultad en el habla) y realizar un detallado análisis de las imágenes, que son de gran importancia para un diagnóstico correcto (posición y ubicación) y para la planificación quirúrgica, mejorando así la eficacia y rapidez de este procedimiento, que es realizado típicamente en pacientes pediátricos. Después de la cirugía, es muy importante hacerle seguimiento al paciente mediante exámenes clínicos y radiográficos para descartar la posibilidad de daño a los dientes y/o estructuras circundantes.

## CONFLICTO DE INTERÉS

Los autores declaran no tener ningún conflicto de interés.

## CORRESPONDENCIA

Eder Alberto Sigua-Rodriguez  
University of Campinas – UNICAMP  
(+55 19) 2106 5325

Therefore, after a clinical and radiographic examination, if extraction of a supernumerary is necessary, it should be performed at an appropriate time to promote self-eruption in early mixed dentition; this will result in better teeth alignment and can minimize the need for orthodontic treatment or any alteration in adjacent teeth.

In cases of unerupted supernumerary teeth with no pathology or possible harm to adjacent teeth not interfering with the orthodontic movement, they can be left in situ, but it is important to perform periodic radiographic control.

## CONCLUSION

Among supernumerary teeth, mesiodens is the most prevalent mixed dentition. Given the large number of patients with this anomaly, knowing the signs and symptoms (swelling, changes in mucosa color, absence of teeth, difficulty in speech), as well as performing the appropriate and detailed image analysis, is critical for correct diagnosis (position and location) and for the surgical planning to be effective and faster, as this procedure is typically done in pediatric patients. After surgery, it is very important to follow the patient with clinical and radiographic examination to discard the possibility of damage to surrounding teeth and/or structures.

## CONFLICT OF INTEREST

The authors declare not having any conflict of interest.

## CORRESPONDING AUTHOR

Eder Alberto Sigua-Rodriguez  
University of Campinas – UNICAMP  
(+55 19) 2106 5325

edersiguadont@gmail.com  
 Piracicaba Dental School, Department of Oral Diagnosis.  
 P.O. Box 52, University of Campinas – UNICAMP.  
 Zip code: 13414-903, Piracicaba  
 São Paulo, Brazil.

edersiguadont@gmail.com  
 Piracicaba Dental School, Department of Oral  
 Diagnosis. P.O. Box 52, University of Campinas –  
 UNICAMP. Zip code: 13414-903, Piracicaba  
 São Paulo, Brazil.

## REFERENCIAS / REFERENCES

1. Alberti G, Mondani PM, Parodi V. Eruption of supernumerary permanent teeth in a sample of urban primary school population in Genoa, Italy. *Eur J Pediatr Dent* 2006; 7(2): 89-92.
2. Russell KA, Folwarczna MA. Mesiodens - diagnosis and management of a common supernumerary tooth. *J Can Dent Assoc* 2003; 69(6): 362-366.
3. Zhu JF, Marcushamer M, King DL, Henry RJ. Supernumerary and congenitally absent teeth: a literature review. *J Clin Pediatr Dent* 1996; 20(2): 87-95.
4. Alaçam A, Bani M. Mesiodens as a risk factor in a treatment of trauma cases. *Dent Traumatol* 2009; 25(2): e25-e31.
5. Levine N. The clinical management of supernumerary teeth. *J Can Dent Assoc* 1961; 28: 297-303.
6. Luten JR Jr. The prevalence of supernumerary teeth in primary and mixed dentitions. *J Dent Child* 1967; 34(5): 346-353.
7. Meighani G, Pakadaman A. Diagnosis and management of supernumerary (mesiodens): a review of the literature. *J Dent Tehran Uni Med Sci* 2010; 7(1): 41-49.
8. Daskalogiannakis J, Piedade L, Lindholm TC, Sándor GK, Carmichael RP. Cleidocranial dysplasia: 2 generations of management. *J Can Dent Assoc* 2006; 72(4): 337-342.
9. Sykaras SN. Mesiodens in primary and permanent dentitions. Report of case. *Oral Surg Oral Med Oral Pathol* 1975; 39(6): 870-874.
10. Ferrés-Padró E, Prats-Armengol J, Ferrés-Amat E. A descriptive study of 113 unerupted supernumerary teeth in 79 pediatric patients in Barcelona. *Med Oral Patol Oral Cir Bucal* 2009; 14 (3): E146-152.
11. Gallas MM, García A. Retention of permanent incisors by mesiodens: a family affair. *Br Dent J* 2000; 188(2): 63-64.
12. Garvey MT, Barry HJ, Blake M. Supernumerary teeth—an overview of classification, diagnosis and management. *J Can Dent Assoc* 1999; 65(11): 612-616.
13. Choi HM, Han JW, Park IW, Baik JS, Seo HW, Lee JH et al. Quantitative localization of impacted mesiodens using panoramic and periapical radiographs. *Imaging Sci Dent* 2011; 41(2): 63-69.
14. Jung YH, Nah KS, Cho BH. The relationship between the position of mesiodens and complications. *Korean J Oral Maxillofac Radiol* 2008; 38(2): 103-107.
15. Khandelwal V, Nayak AU, Naveen RB, Ninawe N, Nayak PA, Sai Prasad SV. Prevalence of mesiodens among six- to seventeen-year-old school going children of Indore. *J Indian Soc Pedod Prev Dent* 2011; 29(4): 288-293.
16. Mukhopadhyay S. Mesiodens: a clinical and radiographic study in children. *J Indian Soc Pedod Prev Dent* 2011; 29(1): 34-38.
17. Langland OE, Langlais RP, McDavid WD, Del Balso AM. *Panoramic radiology*. 2 ed. Philadelphia: Lea & Febiger, 1989.
18. Huang WH, Tsai TP, Su HL. Mesiodens in the primary dentition stage: a radiographic study. *ASDC J Dent Child* 1992; 59(3): 186-189.
19. Verma L, Gauba K, Passi S, Agnihotri A, Singh N. Mesiodens with an unusual morphology. A case report. *J Oral Health Community Dent* 2009; 3(2): 42-44.
20. Yague-Garcia J, Berini-Aytes L, Gay-Escoda C. Multiple supernumerary teeth not associated with complex syndromes: a retrospective study. *Med Oral Patol Oral Cir Bucal* 2009; 14(7): E331-336.