

## CONSIDERACIONES EN EL MANEJO DE LOS IMPLANTES EN LA ZONA ESTÉTICA

### MANAGEMENT CONSIDERATIONS OF DENTAL IMPLANTS AT THE AESTHETIC ZONE

GERARDO BECERRA SANTOS<sup>1</sup>, ÓSCAR MIGUEL RAMÓN MORALES<sup>2</sup>

**Resumen.** La adecuada oseointegración de un implante no es suficiente para declarar el éxito; los implantes colocados en inadecuadas posiciones, terminan con restauraciones antiestéticas que no proveen satisfacción ni al clínico ni al paciente. La creación de una restauración sobre implante que luzca naturalmente estética, depende no solamente de la apropiada colocación del implante sino de la reconstrucción de una arquitectura gingival que esté en armonía con el componente labial y el facial. La terapia con implantes ha demostrado ser un tratamiento efectivo en el remplazo de estructuras dentarias. Parece ser un tratamiento sencillo, pero para obtener resultados óptimos, la restauración debe tener un balance armonioso entre la función, la estética y los principios biológicos. Esta filosofía ha generado el concepto de 'implantes guiados protésicamente', en el cual los implantes son colocados con base en los requisitos de la restauración final, y no simplemente en la disponibilidad del hueso en la zona para el implante.

**Palabras clave:** implantes, estética, posición del implante, biotipo periodontal.

Becerra G, Ramón ÓM. Consideraciones en el manejo de los implantes en la zona estética. Rev Fac Odontol Univ Antioq 2009; 20(2): 191-204.

**Abstract.** Adequate osseointegration of an implant is not always sufficient to obtain success; implants placed in inadequate positions end up with unaesthetic restorations that do not provide satisfaction to the professional or the patient. The placement of an esthetic restoration over an implant depends not only on the appropriate placement of the implant but also on the proper reconstruction of the gingival architecture in harmony with the facial and labial component. Therapy with implants has demonstrated to be an effective treatment for the replacement of tooth structures. It seems to be a simple treatment, although in order to obtain good results, the restoration must have a harmonious balance between function, esthetics and biological principles. This philosophy has generated the concept of "prosthetic guided implants", in which the implants are placed in relation to the final restoration rather than the availability of bone for the implant.

**Key words:** implants, esthetics, implant position, periodontal biotype.

Becerra G, Ramón ÓM. Management considerations of dental implants at the aesthetic zone. Rev Fac Odontol Univ Antioq 2009; 20(2): 191-204.

## INTRODUCCIÓN

Cuando Branemark introdujo el concepto de oseointegración, estableció algunos requerimientos para hacer una correcta terapia con implantes sin considerar los aspectos estéticos. En la práctica clínica actual la mayoría de los pacientes conside-

ran el resultado estético final como el aspecto más importante en su rehabilitación oral.<sup>1</sup>

La adecuada oseointegración no es suficiente para declarar el éxito; los implantes colocados en posiciones erróneas terminan con restauraciones antiestéticas que no proveen satisfacción ni al clínico ni al paciente.

- 1 Odontólogo, especialista en Odontología Integral del Adulto. Universidad de Antioquia. Profesor Asociado pre- y posgrado Facultad de Odontología, Universidad de Antioquia, Medellín, Colombia. Correo electrónico: gerardob@une.net.co.
- 2 Odontólogo Universidad Nacional de Colombia, especialista en Pedagogía Audiovisual, Universidad El Bosque. Especialista en Odontología Integral del Adulto, Universidad de Antioquia. Profesor Asistente pre- y posgrado Facultad de Odontología, Universidad de Antioquia. Medellín, Colombia. Correo electrónico: oscarmiguel@une.net.co.

RECIBIDO: JULIO 8/2008 - ACEPTADO: ABRIL 21/2009

Se han identificado muchos factores que influyen en los resultados estéticos finales, entre los que se pueden mencionar, la morfología gingival y su plano de orientación, el biotipo periodontal, la posición del labio superior e inferior durante la sonrisa relajada y forzada, la oclusión, el adecuado espacio interdental y espacio interoclusal. Otros aspectos quirúrgicos son los relacionados con la regeneración y reconstrucción ósea, el tipo de incisiones, la técnica de elevación de colgajos, la adecuada posición y colocación del implante.<sup>2</sup> También se deben incluir los aspectos protésicos como la forma, la proporción dentaria, el color, los diferentes tipos de pilares, los materiales restauradores estéticos entre muchos otros factores.<sup>3</sup>

Considerando la gran variedad de materiales, el tratamiento de las superficies, las formas, la longitud y el diámetro de los implantes; los clínicos pueden escoger entre los muchos tipos de implantes durante la planeación del tratamiento. Aunque el amplio rango de productos es bueno esto complica el seguimiento clínico a largo plazo. En algunos casos las nuevas compañías entran al mercado copiando los implantes tradicionales con la inclusión de ligeros cambios y estableciendo la superioridad de un sistema sobre otro, sin emplear una metodología estadística formal en estudios longitudinales.<sup>4</sup>

## FACTORES RELACIONADOS CON EL ÉXITO ESTÉTICO

### Componentes de la sonrisa estética

Existen varios factores que tienen influencia en la estética facial y dental, mencionando entre ellos las proporciones dentarias individuales, la relación del labio inferior con las estructuras dentarias superiores (contacto, no contacto o cobertura), los diferentes tipos de sonrisa (alta, media o baja) y el número de dientes expuestos durante la sonrisa, entre otros.<sup>5</sup>

Uno de los aspectos que llama la atención con los estudios de Tjan y Miller y de Becerra y colaboradores es la similitud en los resultados obtenidos relacionados con los tipos de línea de la sonrisa, particularmente la línea de la sonrisa media: 10,5 % (alta), 64,94% (media), 20,48% (baja)

y 36,78% (alta), 58,62% (media), 4,59% (baja) respectivamente. En cuanto a la relación de los bordes incisales superiores con el labio inferior, la relación de paralelismo 84,81 y 74,71%, la relación recta 13,88 y 18,39%, y la relación invertida 1,32 y 6,89%, respectivamente. Los datos citados anteriormente no deben ser interpretados como reglas cosméticas rígidas, pero la mayor frecuencia o mayor porcentaje en la población estudiada puede ser considerada como una guía para establecer una sonrisa típica o promedio con las características más predominantes.<sup>6,7</sup>

Anteriormente el principal objetivo de la terapia con implantes era la salud y la supervivencia de los mismos; en la última década se incrementó la apreciación general por la estética y los pacientes demandan restauraciones más estéticas y funcionales.<sup>8</sup>

La creación de una restauración sobre implante que luzca naturalmente estética depende no solamente de la apropiada colocación del implante sino de la reconstrucción de una arquitectura gingival que esté en armonía con el componente labial y el facial.<sup>9</sup>

### Componente gingival

Los aspectos gingivales en la sonrisa incluyen el color, la textura, el contorno, la altura y la simetría del margen gingival. La inflamación, la ausencia de la papila interdental y por consiguiente los nichos gingivales “vacíos” (triángulos negros), la asimetría de los márgenes gingivales, las recesiones marginales, son factores que comprometen la estética de este componente.

Los márgenes gingivales de los incisivos centrales normalmente están a un mismo nivel y si se continúa una línea hacia distal coinciden con los márgenes de los caninos, mientras que los márgenes de los laterales se ubican ligeramente más incisal que en los centrales.

La nivelación de los márgenes puede llevarse a cabo por medio de movimientos ortodóncicos de intrusión o extrusión o por medio de cirugía periodontal, dependiendo de la línea de la sonrisa, la longitud de las coronas clínicas y de los niveles marginales de los dientes adyacentes.<sup>10</sup>

La configuración tridimensional de la restauración, afecta la forma anatómica y el tono de la encía marginal de modo que protésicamente se puede moldear el tejido blando con provisionales, para generar mejores resultados en la restauración final. El sobre contorno de la restauración provisional o definitiva en el tercio cervical (perfil de emergencia) puede producir una migración apical de los tejidos blandos, comprometiendo el resultado estético final.

### Componente dentario

Esencialmente existen tres formas dentarias que tienen influencia en la estética de la restauración; la forma cuadrada, la ovoide y la triangular.<sup>11</sup>

La forma cuadrada es la más favorable desde el punto de vista estético ya que permite el contacto proximal más largo y por consiguiente más estructura dentaria llenará el área interdental. La forma cuadrada y la ovoide proporcionan mayor contacto proximal y mejor estética, pero existe más riesgo de pérdida ósea vertical debido a que la cresta ósea es más delgada. Por otro lado la forma triangular crea el mayor riesgo para la formación de los “espacios negros” o los “triángulos negros” ya que el contacto proximal está localizado más incisalmente y requiere más tejido blando para llenar el área interproximal. Generalmente las formas triangulares requieren la modificación de los dientes adyacentes a los implantes por cualquiera de las modalidades restauradoras para obtener resultado estético aceptable.

La proporción dentaria individual se obtiene dividiendo el ancho de la corona (mesiodistal) por su longitud (gingivoincisal).<sup>12</sup> La relación más agradable desde el punto de vista estético para el incisivo central maxilar se obtiene cuando su diámetro mesiodistal corresponde entre el 75 y 80% de la longitud incisogingival;<sup>13</sup> así que por debajo del 75% el diente se ve estrecho y largo y por encima del 80% el diente se ve ancho y corto. Por otro lado la relación óptima entre centrales, laterales y caninos maxilares está precedida por la dominancia y la forma.

Mientras que Frush y Fisher enfatizaron en la necesidad de que los incisivos centrales maxilares tengan suficiente tamaño para dominar en la sonrisa, ya que cualquier composición está basada en la dominancia de un elemento sobre otro,<sup>14</sup> Levin, estableció que la relación más armoniosa entre los dientes es la “Proporción áurea”.<sup>15</sup>

Para lograr el objetivo de la mimetización con las estructuras dentales y gingivales adyacentes, se deben tener en cuenta ciertas claves que serán discutidas a lo largo de esta revisión.

### BIOTIPO GINGIVAL

Es necesario valorar el biotipo gingival antes de la colocación de los implantes para determinar la posibilidad de una recesión posquirúrgica.

El biotipo gingival delgado es menos resistente al trauma tanto quirúrgico como protésico y por tanto está más predispuesto a la recesión marginal que el biotipo gingival grueso.

El biotipo delgado dicta una posición del implante ligeramente más palatina para reducir la posibilidad de recesión del tejido marginal y evitar que el titanio se trasluzca a través del mismo. Además de una posición ligeramente más palatina, el implante debe ser colocado más apical para poder obtener adecuado perfil de emergencia.<sup>8, 16</sup>

En pacientes con un biotipo periodontal delgado, la cirugía mínimamente invasiva o sin colgajo es más conveniente, ya que minimiza el compromiso de suministro sanguíneo y disminuye el riesgo de recesión marginal. A los pacientes con estas condiciones (biotipo delgado) es adecuado informarles el riesgo estético presente y es aconsejable recomendarles el aumento de tejido blando (injerto de tejido conectivo).<sup>8</sup>

Por otro lado, los pacientes con un biotipo gingival grueso, presentan más resistencia al trauma quirúrgico y a los procedimientos restauradores, menos posibilidad de recesión marginal y por consiguiente menos compromiso estético.

## PAPILA INTERDENTAL

La predictibilidad del éxito estético depende de la presencia de tejido al inicio del tratamiento. A mayor cantidad de pérdida de tejido óseo y blando, mayor será la dificultad para obtener resultados estéticos.

Los implantes únicos tendrán alto grado de predictibilidad solo si los dientes adyacentes proveen una subestructura morfológica que mantenga adecuadamente la arquitectura gingival y papilar.<sup>5</sup>

En el caso de implantes adyacentes la pérdida ósea tanto vertical como horizontal es mayor si la distancia entre sus plataformas es menor de 3 mm y es más difícil mantener o crear la papila entre dos implantes adyacentes, que entre un implante y un diente natural.

Cuando se van a colocar implantes múltiples en la zona estética, se deben seleccionar implantes de menor diámetro, teniendo en cuenta mantener 3 mm de separación entre ellos, en la interfase implante-pilar.<sup>17</sup>

Tarnow y colaboradores establecieron que cuando la distancia entre la cresta ósea y el punto de contacto dentario o protésico es de 5 mm o menos, la papila está presente en 100%, pero cuando es de 6 mm la papila estará presente en 55% y cuando es de 7 mm solo estará presente en el 25% de los casos.<sup>18</sup>

El clínico debe tener la habilidad y el conocimiento para mantener y recrear la papila interdental entre dientes naturales, entre implantes y dientes y entre implantes.

La dificultad para crear papila, es mayor entre dos implantes. Para preservar el hueso interdental y por ende la papila la distancia horizontal o el espaciamiento entre ellos debe ser al menos de 3 mm; con distancias mayores no hay formación de papila y con distancias menores se presentará pérdida ósea interimplante.

El inconveniente para mantener o crear la papila entre los implantes se debe a que la amplitud biológica alrededor de los implantes es apical a la conexión implante-pilar (amplitud biológica subcrestal), mientras que en los dientes naturales la amplitud

biológica es supracrestal. Se debe además a que la plataforma del implante en la zona estética es posicionada usualmente de 3 a 4 mm del margen gingival bucal. El tejido conectivo y la inserción epitelial no proporcionan soporte para la papila; es necesario tener en cuenta que solo el tejido óseo interdental es el que soporta la papila.<sup>19</sup>

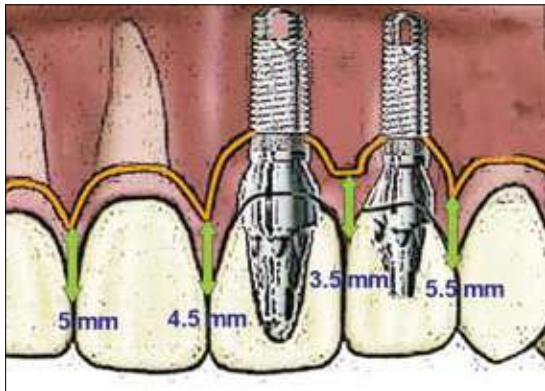
Algunas veces el remplazo de varios dientes con implantes permite el uso de una prótesis parcial fija con pónicos ovales que ayudan a soportar el tejido blando y dan la ilusión de papilas interdentes, particularmente cuando el grado de reabsorción ósea es mínima. Por otro lado, existen algunos autores que patrocinan la filosofía de usar un implante por diente faltante y esto puede tener efecto negativo en la zona estética ya que se ha establecido que el mantenimiento de la papila entre implantes múltiples no es predecible. Un error que se puede ver en la práctica es el uso de cuatro implantes para remplazar incisivos centrales y laterales superiores. La colocación de dos implantes en la región de los laterales y la fabricación de una prótesis parcial fija con pónicos ovales en los centrales probablemente producirá una ilusión de papila que será más agradable desde el punto de vista estético.<sup>5</sup>

Salama y colaboradores proponen unos valores de referencia de la distancia de la cresta ósea interproximal hasta el punto de contacto dentario o protésico (tabla 1). Estos valores determinan el comportamiento de la papila interdental para diferentes situaciones protésicas. Conservando estas distancias, es más predecible la presencia de la papila interdental (figura 1).<sup>20</sup>

**Tabla 1**  
*Valores de referencia de la distancia de la cresta ósea hasta el punto de contacto interproximal*

Relación protésica	Altura interproximal desde el punto de contacto hasta la cresta ósea
Diente-diente	5,0 mm
Diente-implante	4,5 mm
Implante-implante	3,5 mm
Implante-pónico	5,5 mm

**Figura 1**  
*Comportamiento de la papila interdental en diferentes situaciones protésicas*



## SELECCIÓN DEL IMPLANTE

El implante, considerado como el remplazo de la raíz dentaria debe generar un perfil de emergencia estético y por consiguiente proporcionar la armonía en la transición entre su diámetro y el contorno cervical de la restauración. El diámetro del implante es dictado por la anatomía de la raíz; en condiciones normales la cresta ósea se encuentra entre 1,5 y 2 mm apical a la unión cemento-amélica (UCA) del diente. De acuerdo con esta medida Saadoun y colaboradores proponen la siguientes datos para la selección del diámetro del implante con relación al diente faltante (tabla 2).<sup>21</sup>

**Tabla 2**  
*Dimensiones mesiodistales y bucolinguales de los dientes superiores*

Diente (mm)	Corona	UCA	2 mm de UCA	UCA	Implante recomendado Diámetro
	M-D	M-D	M-D	B-L	
Central	8,6	6,4	5,5	6,4	4,1, 4,3, 5,0
Lateral	6,5	4,7	4,3	4,7	3,25, 3,5
Canino	7,6	5,6	4,6	7,6	4,1, 4,3
Primer premolar	7,1	4,8	4,2	8,2	4,1, 4,3
Segundo premolar	6,6	4,7	4,1	8,1	4,1, 4,3
Primer molar	10,4	7,9	7,0	10,7	4,1, 4,3, 5,0, 6,0
Segundo molar	9,8	7,6	7,0	10,7	4,1, 4,3, 5,0, 6,0

## POSICIÓN TRIDIMENSIONAL DEL IMPLANTE

La posición tridimensional del implante está determinada por dos aspectos, uno el restaurador el cual debe permitir la reproducción de restauraciones estéticas y otro el biológico que establece que el implante debe ser colocado de tal forma que permita mantener la salud y la arquitectura tanto del tejido duro como del tejido blando.

En la mayoría de las situaciones que involucran la sustitución de un diente anterior, las consideraciones estéticas priman sobre las funcionales.<sup>5</sup>

Anteriormente la colocación del implante era “óseamente guiada” y su ubicación dependía del remanente óseo; actualmente el implante debe ser considerado como la extensión apical de la restauración y esta

última debe guiar su colocación quirúrgica. Esto es conocido como implante “protésicamente guiado”. Se puede entonces establecer que el implante debe ser colocado donde pueda ser restaurado adecuadamente.<sup>22</sup>

### Posición ápico coronal

Esta posición parece ser el aspecto más crítico y los pacientes con deficiencia de tejido en este sentido son clasificados en un grupo de alto riesgo estético, periodontal y periimplantar.

Las ayudas diagnósticas incluyendo el encerado y la guía quirúrgica, constituyen elementos valiosos para la correcta colocación del implante.

La posición apicocoronar es requerida para enmascarar o evitar el metal del implante y del pilar. Los implantes con menor diámetro en su plataforma de-

ben ser posicionados más profundamente en sentido apicocoronal que los de mayor diámetro para poder crear un perfil de emergencia gradual. En términos generales se puede decir que una posición más apical del implante puede implicar mejor estética pero también menos salud, ya que la cresta ósea se restablece 1.5 mm apical a la interfase implante-pilar en implantes de dos fases; mientras que una posición más superficial del implante presupone menos estética (posibilidad de visualización del metal y la no obtención de un perfil de emergencia gradual) pero más salud.<sup>8, 23</sup>

En pacientes sin recesión marginal se utiliza la unión cemento-amélica (UCA) como referencia para localizar apicocoronalmente la plataforma del implante; en los implantes de una fase debe estar entre 1 y 2 mm de la UCA (punto medio bucal) y en implantes de dos fases entre 3 y 4 mm de la UCA (punto medio bucal) de los dientes adyacentes (figura 2).

En los pacientes que presenten recesión gingival el punto medio bucal del margen gingival debe ser utilizado como referencia. Adicionalmente es necesario tener en cuenta que el margen gingival del incisivo lateral está ubicado ligeramente más incisal que en el central.

El incisivo central superior mide aproximadamente entre 6 a 7 mm mesiodistalmente y bucolingualmente a la altura de la unión cemento amélica, y un implante de 4 mm de diámetro en la plataforma necesita ser colocado 3 ó 4 mm apicales del margen gingival de los dientes adyacentes para obtener perfiles de emergencia naturalmente estéticos. Esta distancia vertical (3-4 mm) permite una transición gradual de 4 mm de la plataforma del implante a 6 ó 7 mm de diámetro en la porción cervical de la restauración para generar un aspecto natural. Los implantes que remplazan los incisivos laterales no necesitan ser colocados con la distancia vertical mencionada anteriormente ya que la dimensión mesiodistal a nivel de la unión cemento amélica de los dientes naturales es de 5 mm o menos, así que la transición gradual es más corta verticalmente.

Los errores en la colocación apico-coronal del implante traen serias implicaciones estéticas y biomecánicas.<sup>5</sup>

Un implante colocado muy coronalmente, no permite una transición natural en el perfil de emergencia y las restauraciones se verán más cortas que los dientes adyacentes. Un implante posicionado muy apicalmente mejorará en algo la estética si se compara con la situación anterior pero tendrá implicaciones en la salud de los tejidos circundantes.<sup>16</sup>

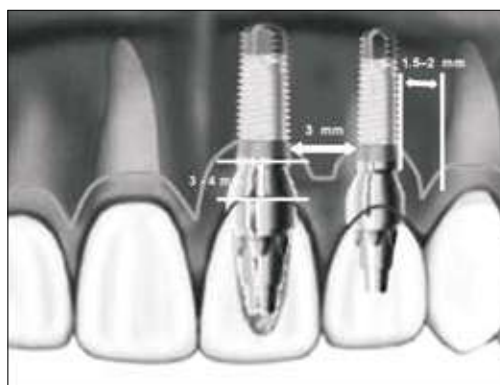
Los procedimientos de impresión, localización de la plataforma, asentamiento de los pilares se tornan más difíciles cuando los implantes están posicionados más apicalmente ya que existe la tendencia del tejido blando a colapsarse. Algunos autores recomiendan el uso de restauraciones atornilladas en vez de cementadas por el peligro de dejar restos de cemento cuando los implantes están posicionados muy apicalmente.<sup>24</sup>

### Posición mesiodistal

La posición adecuada del implante en la dimensión mesiodistal presupone un impacto directo en el resultado estético y en la integridad del tejido proximal; de esta forma la utilización de implantes cónicos reducen el potencial de daño a las estructuras adyacentes.

El implante debe ser colocado con una distancia mínima de 1,5 a 2,0 mm de la raíz del diente adyacente; menor distancia compromete la cresta alveolar y genera la pérdida de la arquitectura de la papila. Los contornos de la restauración final y el perfil de emergencia también se verán comprometidos. Cuando se trata de implantes múltiples la distancia entre ellos debe ser entre 3 a 4 mm (figura 2).<sup>5, 8</sup>

**Figura 2**  
*Posición apico-coronal y mesio-distal de los implantes en la zona estética*



## Posición bucolingual

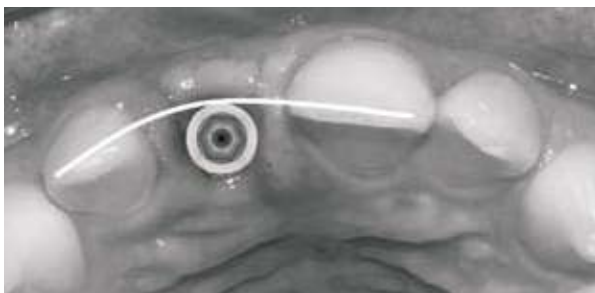
Un implante colocado muy vestibularmente crea una dehiscencia en la cortical y por consiguiente una recesión gingival. El resultado será una restauración con sobrecontornos a pesar de que se utilicen pilares preangulados. El implante colocado en una posición muy palatina producirá una extensión vestibular (sobrelapado) el cual compromete la estética y la higiene. La adecuada posición bucolingual, simplifica los procedimientos protésicos, posibilita adecuado perfil de emergencia y además facilita la higiene oral.<sup>16</sup>

La tabla ósea vestibular debe tener espesor mínimo de 1 mm de forma tal que prevenga la recesión marginal y favorezca la estética.<sup>25</sup>

La deficiencia en la amplitud bucolingual requiere el aumento antes de colocar quirúrgicamente el implante de tal forma que pueda ser posicionado adecuadamente. Un implante de 4 mm de diámetro requerirá como mínimo 6 mm en la amplitud del reborde, considerando 1 mm a cada lado.

Se pueden mencionar tres guías para obtener posición bucolingual adecuada: la primera es ubicar la superficie vestibular de la plataforma del implante ligeramente hacia palatino de los bordes incisales de los dientes adyacentes; la segunda, la superficie vestibular de la plataforma del implante debe estar 1 mm hacia palatino del contorno óseo vestibular y, la tercera, deben existir 3 mm del centro de la plataforma hasta el contorno óseo vestibular. Con las guías anteriormente expuestas se puede deducir que cualquiera de ellas pretende dejar un mínimo de 1 mm de cortical vestibular (figura 3).

**Figura 3**  
*Posición bucolingual adecuada*



## COMPORTAMIENTO DEL TEJIDO BLANDO

Tanto el hueso como el tejido blando periimplantar son muy similares al tejido periodontal y generalmente reaccionan de la misma manera ante la acumulación de placa y la sobrecarga oclusal. Como se mencionó anteriormente el espacio biológico alrededor del diente está localizado supracrestal mientras que en implantes se encuentra subcrestal; y la amplitud corresponde aproximadamente a dos milímetros para el diente y a cuatro milímetros para el implante.<sup>26</sup>

El espacio biológico en implantes tiene amplitud de 3 a 4 mm en sentido apicocoronal y está constituido por dos zonas: una de epitelio que mide aproximadamente 2 mm, mientras el resto está compuesta por tejido conectivo.<sup>27</sup>

En las fases de la cicatrización, la calidad y la estabilidad, así como la adherencia del coágulo de fibrina a la superficie de los componentes transmucosos, tienen un papel muy importante en la formación y posición de la unión epitelial.<sup>28</sup>

Teniendo en cuenta que no hay inserción de las fibras de tejido conectivo a la superficie del implante, la orientación de las fibras supracrestales es paralela a dicha superficie. Como consecuencia, la adherencia del tejido conectivo al implante tiene una resistencia mecánica pobre comparada con la existente en los dientes naturales. El tejido conectivo es considerado de vital importancia para proveer soporte al epitelio e impedir su migración apical. Si no hay estabilidad de la interfase tejido conectivo-implante podría generarse la migración apical del epitelio con aparición de recesiones marginales, formación de bolsas y pérdida ósea.<sup>29</sup>

La formación de una barrera transmucosa estable y efectiva, capaz de proteger las estructuras periimplantarias, depende de:

- a. *La química del material.* El titanio, el zirconio y el óxido de aluminio son los materiales que muestran mejores resultados de integración con el tejido blando. Algunos materiales como el oro o la porcelana son menos com-

patibles y las resinas y otros polímeros no deben utilizarse.

b. *La topografía de la superficie.* La alteración de la superficie del titanio parece mejorar la formación de la red de fibrina que podría ser hipotéticamente positivo para la estabilidad inicial de la interfase e impedir la migración apical del epitelio. Diversos estudios in vitro e in vivo indican que la adherencia epitelial es menor en superficies rugosas, que en superficies maquinadas. Otros estudios en animales muestran que la presencia de microsurcos maquinados de dimensiones apropiadas localizados en el cuello del implante, mejoran el establecimiento del tejido conectivo e impiden la migración del epitelio.

c. *Componentes y conexiones del implante.* Varios autores coinciden en afirmar que retirar el pilar y luego volver a conectarlo en diferentes momentos en los implantes de dos fases, genera alteraciones en el establecimiento de la integración del tejido blando, aumentando el riesgo de pérdida ósea y retracción marginal. Resulta ventajosa la colocación de pilares definitivos inmediatamente después de la inserción quirúrgica del implante para evitar las situaciones anteriormente citadas. Con los implantes de una sola fase se facilita

más la integración y la estabilidad del tejido blando.<sup>29</sup>

La invasión bacteriana puede ser más destructiva alrededor de implantes, dada la menor vascularidad del tejido periimplantar comparado con el tejido periodontal.<sup>26</sup>

## RESTAURACIONES PROVISIONALES

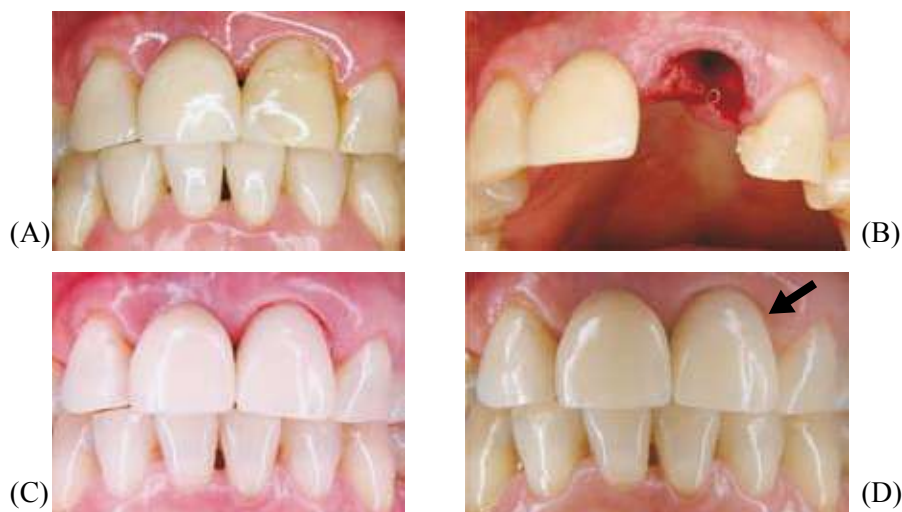Las restauraciones provisionales permiten el remplazo estético y funcional de la dentición perdida, ayudando a dar forma al perfil del tejido blando, y pueden actuar como prototipos en la fabricación de las restauraciones definitivas.

Debido a las variaciones anatómicas en la forma y el tamaño de los dientes, así como en la arquitectura del tejido blando y del tejido duro; no existen componentes prefabricados con un perfil de emergencia universal, que se ajusten a las necesidades de cada situación individual y una restauración provisional bien elaborada, cumplirá en gran parte con los requerimientos anatómicos, biológicos, y estéticos.<sup>30</sup>

La restauración provisional puede ser colocada en el mismo momento en que se realiza la cirugía de instalación del implante (figura 4), o de forma tardía dependiendo del protocolo de cicatrización contemplado.<sup>31</sup>

**Figura 4**

*A. Aspecto preoperatorio, diente 21 con “enanismo radicular” y pérdida ósea marcada. B. Exodoncia atraumática. C. Restauración provisional de carga inmediata no funcional. D. Nótese el aspecto del tejido perimplantario quince días después de la colocación del implante en el 21*





La predeterminación favorece una planeación acertada del tratamiento que le permite al cirujano, al técnico dental y al protesista una visión anticipada de los resultados. Al incluir el concepto de implantes protésicamente guiados, los clínicos pueden mejorar las condiciones óseas y del tejido blando durante la fase quirúrgica; de tal manera que se genere un sitio ideal para el implante y la restauración final.<sup>32</sup>

## PILARES E IMPLANTES DE ZIRCONIO

Los implantes dentales y sus pilares normalmente se fabrican de titanio comercialmente puro, debido a su bien documentada biocompatibilidad y a sus propiedades mecánicas. Sin embargo, el reflejo del metal a través de la encía continúa siendo un problema sobre todo en pacientes con biotipos periodontales delgados. Algunos autores sugieren mejorar el grosor de la encía con injertos de tejido blando, para bloquear el reflejo del metal cuando se usan pilares metálicos. El diseño y la fabricación de pilares asistidos por computador a partir de bloques cerámicos de alta resistencia, han mejorado los resultados estéticos en las restauraciones sobre implantes.

Park y colaboradores observaron en estudios de espectrofotometría que el tejido blando alrededor de implantes es significativamente diferente cuando se compara con el de los dientes naturales, lo que indica que las características del implante y el pilar protésico influyen sobre el color.<sup>33</sup>

Los pilares cerámicos pueden ayudar a prevenir el reflejo oscuro en el margen gingival que ocurre en algunas ocasiones con los pilares metálicos, pero el color blanco opaco de los pilares especialmente de zirconio, sugiere una desventaja sobre todo cuando el pilar no está completamente cubierto por el tejido blando, o se refleja a través del tejido como ocurre con los periodontos delgados. Sin embargo, Ishikawa-Nagai y colaboradores establecen que es posible mejorar la estética gingival, cambiando el color del cuello del implante para enmascarar el reflejo del titanio. Estos autores sugieren los colores rosado y naranja para ser manejados en la plataforma de los implantes, ya que producen un cromatismo y una luminosidad de la mucosa periimplantar similar al color de la encía alrededor de dientes naturales.<sup>34</sup>

El uso de implantes de zirconio carece de soporte científico hasta la fecha y su utilización no se recomienda hasta que exista más evidencia científica<sup>35</sup>

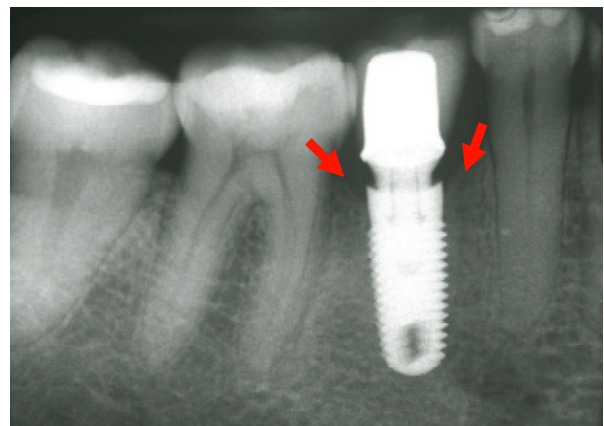
## EL CONCEPTO DEL CAMBIO DE PLATAFORMA (*SWITCHING*)

Históricamente los implantes de dos fases se han rehabilitado con elementos protésicos del mismo diámetro de la plataforma protésica.

El concepto de cambio de plataforma fue inicialmente reportado por Lazzara y Porter quienes observaron que en los implantes de diámetros de 5 ó 6 mm rehabilitados con componentes protésicos de 4,1 mm de diámetro, se observaban menores cambios en la altura de la cresta ósea que los detectados con implantes rehabilitados con elementos protésicos del mismo diámetro. Este hallazgo radiográfico sugiere que el proceso biológico que ocurre después de la conexión del elemento protésico es alterado cuando la porción apical del pilar es más angosta que la plataforma del implante<sup>36</sup> (figura 5).

**Figura 5**

*Implante rehabilitado con un pilar de menor amplitud que su plataforma, cumpliendo con el concepto de cambio de plataforma (switching). Se puede apreciar la estabilidad del tejido óseo interproximal dos años después de elaborar la restauración definitiva*



Canullo y colaboradores hicieron un estudio para observar el comportamiento del hueso y el tejido blando utilizando el cambio de la plataforma en implantes inmediatos (posexodoncia) en alvéolos

sin compromiso óseo y con carga protésica inmediata no funcional. Ellos encontraron que el cambio de plataforma puede proveer estabilidad al hueso periimplantar, así como, preservación del tejido blando y la papila para implantes con plataforma de 6 mm restaurados con elementos protésicos de 4 mm de diámetro.<sup>37</sup>

## PREVENCIÓN DE LA RECESIÓN MARGINAL

Hace algún tiempo se reportó en la literatura que una pérdida ósea de 1 mm para el primer año y 0,2 mm por año en los subsecuentes, eran considerados como factores de éxito. Estos datos han perdido validez en los últimos tiempos, dado el entendimiento que se tiene hoy del comportamiento del tejido alrededor del cuerpo, la plataforma y los diseños actuales de muchos implantes.

La recesión del tejido blando alrededor de implantes de diámetro amplio es de aproximadamente 1,58 mm comparado con 0,57 mm alrededor de implantes de diámetro estándar. A pesar que los implantes de diámetro amplio permiten recrear mejor perfil de emergencia, es más prudente la utilización de implantes de diámetro estándar en la zona estética, para disminuir la posibilidad de adelgazar la tabla ósea vestibular a tal punto que se pueda presentar retracción del tejido blando.

Los cambios en los implantes se han centrado últimamente en el diseño del área cervical o collar, tendientes a prevenir o disminuir la recesión marginal del tejido.

El diseño del implante en la zona cervical deberá estabilizar la cresta ósea ubicando las roscas y la texturización lo más cercano posible a la plataforma y el collar del implante debe cambiar de un cuello divergente, a uno de paredes paralelas.

Recientes hallazgos, aunque con poca valoración científica, sugieren que el cuello del implante debe dejarse supracrestal y debe estar cubierto por una superficie rugosa que presente microsurcos para preservar la arquitectura del tejido blando y disminuir la pérdida ósea marginal.<sup>26</sup>

## IMPLANTES INMEDIATOS

Después de la extracción dentaria ocurre cierta reabsorción ósea que no solo dificulta o imposibilita una correcta colocación y posición del implante sino que conduce a problemas estéticos durante la confección de la restauración final.<sup>38</sup>

Durante los primeros cuatro meses de cicatrización después de la extracción ocurren cambios en el reborde óseo y se presenta reducción tanto en sentido horizontal (vestibulolingual) como en sentido vertical (apicocoronar).<sup>39</sup>

Schropp y colaboradores, reportaron una reducción en la amplitud bucolingual cercana al 50% en un periodo de observación de 12 meses; ellos notaron que dos tercios (2/3) del cambio ocurrió en los tres primeros meses después de la extracción.<sup>40</sup>

El primer caso de implante inmediato reportado fue descrito por Schulte en 1976, usando una superficie de aluminio policristalino.<sup>41</sup>

La colocación de un implante inmediatamente después de la extracción dental puede ayudar a mantener la cresta ósea y desde el punto de vista protésico se puede posicionar mas adecuadamente.<sup>42, 43</sup> La técnica de implante inmediato ha demostrado tener éxito similar en cuanto a la predictibilidad cuando se compara con la técnica de dos fases.<sup>44, 45</sup>

El tiempo que ocurre entre la extracción dentaria y la colocación del implante se puede clasificar de la siguiente manera:

**CLASE 1:** colocación inmediata del implante. Extracción dentaria y colocación inmediata del implante directamente en el alvéolo, sin incisión o con levantamiento del colgajo mucoperiostico concomitantemente con aumento óseo o regeneración tisular guiada (RTG).

**CLASE 2:** colocación temprana del implante. El implante es colocado de 6 a 8 semanas después de la extracción y la cicatrización del tejido. La RTG puede ser llevada a cabo en el momento de la extracción o durante la colocación del implante.

**CLASE 3:** colocación tardía del implante. El implante es colocado de 4 a 6 meses después de la

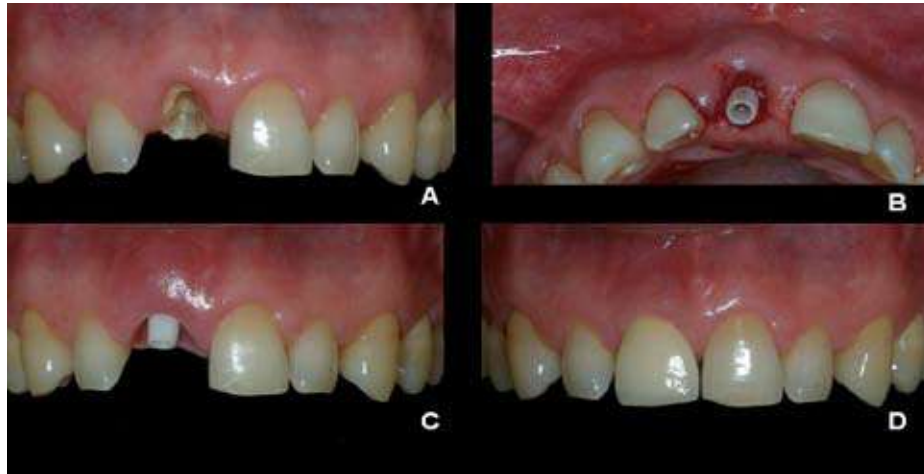exodoncia, con la preservación del reborde alveolar usando técnicas de injerto o RTG, en el momento de la extracción o concomitante con la colocación del implante.

Las ventajas de la colocación inmediata del implante incluyen la reducción de los procedimientos quirúrgicos, la disminución del tiempo de tratamiento, la

preservación de reborde alveolar, el mantenimiento de los contornos del tejido blando, la mejor colocación del implante, la simplificación del diseño protésico, el mejoramiento psicológico del paciente y también mejor oportunidad de oseointegración debido al potencial de cicatrización de un sitio de extracción reciente.<sup>41, 46, 47</sup> (figura 6).

**Figura 6**

*A. Aspecto preoperatorio, resto radicular para exodoncia indicada. B. Colocación de implante inmediato con un pilar definitivo de zirconio simultáneamente. C. Nótese la estabilidad y configuración del tejido periimplantario tres meses después de la cirugía manejado con una restauración provisional. D. Restauración definitiva libre de metal en alúmina.*



Evans y Chen en un análisis retrospectivo de 42 implantes inmediatos de diferentes marcas para reemplazo de diente único, con un promedio de seguimiento de 19 meses, observaron: que en 40,5% de los implantes se presentaba retracción de la mucosa marginal bucal de 1 mm o más, mientras que solo en 14,3% no se observó retracción. Otra observación importante descrita en este estudio estableció que los implantes colocados hacia vestibular, presentan tres veces más retracción que los implantes puestos en una correcta posición. La retracción fue observada tanto para periodontos gruesos como para periodontos delgados, aunque tiende a ser mayor en los delgados. No se observaron cambios significativos en la altura de la papila interdental.<sup>48</sup>

Dentro de las posibles desventajas se pueden mencionar la posibilidad de infección, la dificultad en el cierre del tejido, el riesgo de recesión en biotipos

periodontales delgados y la no congruencia entre las paredes del alvéolo y la forma del implante.<sup>49, 50</sup>

El espacio o la brecha entre el implante y la pared del alvéolo fresco se conoce como dimensión del defecto horizontal (DDH) o “distancia de salto”.<sup>47</sup> Varios estudios muestran que cuando la DDH es de 2 mm o menos, no se requiere la colocación de un relleno óseo o de una membrana,<sup>51</sup> otros establecen que los defectos como dehiscencias y fenestraciones se resuelven favorablemente con injertos óseos y membranas.<sup>40</sup>

Las membranas no reabsorbibles incrementan la probabilidad de infección posquirúrgica y requieren segunda cirugía para retirarla.<sup>52</sup>

Los estudios recientes han reportado alto porcentaje de éxito luego de restaurar provisionalmente los implantes únicos colocados inmediatamente después de la extracción en el área anterior del maxilar.<sup>53</sup>

Las indicaciones clínicas para el remplazo de dientes con implantes inmediatos incluyen: dientes deciduos retenidos, fractura dentaria vertical y horizontal, caries dental no restaurable (subcrestal), resorción radicular interna o externa, enfermedad periodontal no activa, fracaso endodóntico y pobre estética.<sup>54, 9</sup>

Todas estas situaciones ofrecen la posibilidad de obtener estabilidad mecánica primaria ya sea preparando el lecho óseo de 3 a 5 mm más allá del ápice del diente extraído o adaptándose a las paredes laterales del alvéolo.<sup>47</sup>

Los implantes inmediatos en sitios de molares presentan el inconveniente de un difícil posicionamiento debido a la presencia del septum óseo interradicular y además de la inadecuada calidad ósea particularmente en el maxilar.<sup>55</sup>

## CONCLUSIONES

Después de haber revisado la literatura pertinente los autores pueden concluir y sugerir los siguientes aspectos:

1. Anteriormente la colocación del implante dependía del remanente de tejido óseo; actualmente el implante debe ser considerado como la extensión apical de la restauración y esta última debe guiar su colocación quirúrgica. Esto es conocido como implante “protésicamente guiado”.
2. Una restauración sobre implante que luzca naturalmente estética depende no solamente de la adecuada colocación del implante sino de la reconstrucción de una arquitectura gingival que esté en armonía con el componente labial y el facial. Es necesario reconstruir la arquitectura del tejido duro y blando antes de colocar los implantes, ya que dicha arquitectura provee el andamiaje para su correcta ubicación.
3. Es indispensable valorar el biotipo periodontal antes de la colocación de los implantes para determinar la posibilidad de realizar procedimientos adicionales particularmente en biotipos delgados. El sobrecontorno de la restauración provisional o definitiva en el tercio cervical (per-

fil de emergencia) puede producir una migración apical de los tejidos blandos, comprometiendo el resultado estético final.

4. En la zona estética utilizar un implante por diente faltante (v. g. cuatro implantes para los incisivos) puede tener efecto negativo ya que se ha establecido que el mantenimiento de la papila entre implantes múltiples no es predecible. El reemplazo de los dientes anteriores plantea la opción de colocar dos implantes en la región de los laterales y la fabricación de una prótesis parcial fija con pónicos ovales en los centrales que produzca la ilusión de papila que será más agradable desde el punto de vista estético.
5. Las restauraciones provisionales permiten el remplazo estético y funcional de la dentición perdida, ayudando a dar forma al perfil del tejido blando y pueden actuar como prototipos para la fabricación de las restauraciones definitivas.

## CORRESPONDENCIA

Gerardo Becerra Santos

Facultad de Odontología Universidad de Antioquia

Dirección electrónica: gerardob@une.net.co

Óscar Miguel Ramón Morales

Facultad de Odontología Universidad de Antioquia

Dirección electrónica: oscarmiguel@une.net.co

## REFERENCIAS BIBLIOGRÁFICAS

1. Sammartino G, Marenzi G, Di Lauro E, Paolantoni G. Aesthetics in Oral Implantology: Biological, Clinical, Surgical, and Prosthetic Aspects. *Implant Dentistry* 2007; 16 (1): 54-56.
2. Kois JC. Predictable single tooth peri-implant aesthetics: Five diagnostic keys. *Compend Contin Educ Dent* 2001; 22:199-206.
3. Becerra Santos G. Fundamentos estéticos en rehabilitación oral. Parte I: Factores que influyen en la estética dental. Proporciones “doradas”. *Estética facial. Rev Int Prótesis Estomatol* 2001; 3 (4): 247-252.
4. Lang NP, Pjetursson BE, Tan K, Brägger U, Egger M, Zwahlen MA. Systematic review of the survival and complication rates of fixed partial dentures (FPDs) after an observation period of at least 5 years. II. Combined tooth-implant supported FPDs. *Clin Oral Implants Res* 2004; 15(6): 643-653.

5. Jivraj S, Chee W. Treatment planning of implants in the aesthetic zone. *Br Dent J* 2006; 201:77-89.
6. Becerra Santos G, Villa H, Taborda S. Algunos factores determinantes de la cosmética dental. *Rev Fac Odont Univ Ant* 2003; 14(2): 6-15.
7. Tjan AH, Miller GD. Some esthetics factors in smile. *J Prosthet Dent* 1984; 51: 24-28.
8. Al-Sabbagh M. Implants in the esthetic zone. *Dent Clin North Am* 2006; 50: 391-407
9. Funato A, Salama MA, Ishikawa T, Garber DA, Salama H. Timing, positioning, and secuencial staging in esthetic implant therapy: A four-dimensional perspective. *Int J Periodontics Restorative Dent* 2007; 27 (4): 313-323.
10. Sabri R. The eight components of a balanced smile. *J Clin Orthod* 2005; 39( 3): 155-168.
11. Kois JC. Predictable Single-Tooth Peri-implant Esthetics: Five Diagnostic Keys. *Compend Contin Educ Dent* 2004;25(11):895-896, 898, 900.
12. Lombardi RE. The principles of visual perception and their clinical application to denture esthetics. *J Prosthet Dent* 1973; 29:358-382.
13. Chiche G, Pinault A. Esthetics of anterior fixed prosthodontics. Chicago: Quintessence Books; 1994.
14. Frush JP, Fisher RD. How dentogenic restorations interpret the sex factor. *J Prosthet Dent* 1956; 6:160-172.
15. Levin EL. Dental esthetics and the golden proportion. *J Prosthet Dent* 1978;40:244- 252.
16. User D, Martin W, Belser UC. Optimizing esthetics for implant restoration in the anterior maxilla: anatomic and surgical considerations. *Int J Oral Maxillofac Implants* 2004;19 (Suppl) 43-61.
17. Tarnow DP, Cho SC, Wallace SS. The effect of inter-implant distance on the height of inter-implant bone crest. *J Periodontol* 2000;71(4):546-549.
18. Tarnow DP, Magner AW, Fletcher P. The effect of the distance from the contact point to the crest of bone on the presence or absence of the interproximal dental papilla. *J Periodontol* 1992; 63(12):995-996.
19. Tarnow DP, Elian N, Fletcher P, Froum S, Magner A, Cho SC, Salama M, Salama H, Garber DA. Vertical Distance from the crest of bone to the height of the interproximal papilla between adjacent implants. *J Periodontol* 2003; 74(12):1785-1788.
20. Salama H, Salama MA, Garber D, Adar P. The interproximal height of bone: a guidepost to predictable aesthetic strategies and soft tissue contours in anterior tooth replacement. *Pract Periodontics Aesthet Dent* 1998; 10(9): 1131-1141; quiz 42.
21. Saadoun M, LeGall M, Touati B. Selection and ideal tridimensional implant position for soft tissue aesthetics. *Pract Periodontics Aesthet Dent* 1999; 11(9): 1063-1072.
22. Garber DA, Belser UC. Restoration-driven implant placement with restoration generated site development. *Compend Contin Educ Dent* 1995;16(8):796-804.
23. Sullivan DY, Sherwood RL. Considerations for successful single tooth implant restorations. *J Esthet Dent* 1993; 5(3): 118-124.
24. Agar JR, Cameron SM, Hughbanks JC, Parker MH. Cement removal from restorations luted to titanium abutment with simulated subgingival margins. *J Prosthet Dent* 1997; 78: 43-47.
25. El Askary AS. Esthetic considerations in anterior single-tooth replacement. *Implant Dent* 1999; (8): 61-67.
26. Saadoun A, Touati B. Soft tissue recession around implants: Is it still unavoidable? *Pract Proced Aesthet Dent* 2007;19(1): 55-62.
27. Cochran DL, Hermann JS, Schenk RK, Higginbottom FL, Buser D. Biologic width around titanium implants. A histometric analysis of the implanto-gingival junction around unloaded and loaded nonsubmerged implants in the canine mandible. *J Periodontol* 1997; 68(2): 186-198.
28. Lowenguth RA, Polson AM, Caton JG. Oriented cell and fiber attachment systems in vivo. *J Periodontol* 1993; 64(5): 330-342.
29. Rompen E, Domken O, DVM, Pontes AE, Piattelli A. The effect of material characteristics, of surface topography and of implant components and connections on soft tissue integration: a literature review. *Clin Oral Imp Res* 2006; 17 (Suppl. 2): 55-67.
30. Al-Harbi S, Edgin W. Preservation of soft tissue contours with immediate screw-retained provisional implant crown. *J Prosthet Dent* 2007; 98:329-332.
31. Shor A, Schuler R, Goto TY. Indirect Implant-Supported Fixed Provisional Restoration in the Esthetic Zone: Fabrication Technique and Treatment Workflow. *J Esthet Restor Dent* 2008; 20(2): 82-95.
32. Rifkin L. Single-tooth Implant in the Anterior Region for Optimal Aesthetics. *Pract Periodontics Aesthet Dent* 1999; 11(3): 327-331.
33. Park SE, Da Silva JD, Weber HP, Ishikawa-Nagai N. Optical phenomenon of peri-implant soft tissue. Part I. Spectrophotometric assessment of natural tooth gingival and peri-implant mucosa. *Clin Oral Impl Res* 2007; 18: 569-574.
34. Ishikawa-Nagai S, Da Silva JD, Weber HP, Park SE. Optical phenomenon of peri-implant soft tissue. Part II. Preferred implant neck color to improve soft tissue esthetics. *Clin. Oral Impl Res* 2007; 18: 575-580.
35. Kohal R, ATT W, Bächle M, Butz F. Ceramic abutments and ceramic oral implants. An update. *Periodontology* 2000 2008; 47: 224-243.
36. Lazzara R, Porter S. Platform switching: a new concept in implant dentistry for controlling postrestorative crestal bone levels. *Int J Periodontics Restorative Dent* 2006; 26(1): 9-17.

37. Canullo L, Rasperini G. Preservation of peri-implant soft and hard tissues using platform switching of implants placed in immediate extraction sockets: a proof-of-concept study with 12 to 36-month follow-up. *Int J Oral Maxillofac Implants* 2007; 22(6): 995-1000.
38. Ulm C, Solar P, Blahout R, Matejka M, Gruber H. Reduction of the compact and cancellous bone substance of the edentulous mandible caused by resorption. *Oral Surg Oral Med Oral Pathol* 1992; 74(2): 131-136.
39. Iasella JM, Greenwell H, Miller RL, Hill M, Drisko C, Bohra AA et al. Ridge preservation with freeze-dried bone allograft and a collagen membrana compared to extraction alone for implant site development: a clinical and histologic study in humans. *J Periodontol* 2003; 74(7): 990-999.
40. Schropp L, Wenzel A, Kostopoulos L, Karring T. Bone healing and soft tissue contour changes following single-tooth extraction: a clinical and radiographic 12 month prospective study. *Int J Periodontics Restorative Dent* 2003; 23(4): 313-323.
41. Beagle Jay R. The immediate placement of endosseous dental implant in fresh extraction sites. *Dent Clin North Am* 2006; 50: 375-389.
42. Cornelini R, Scarano A, Covani U, Petrone G, Piattelli A. Immediate one-stage postextraction implant: A human clinical and histologic case report. *Int J Oral Maxillofac Implants* 2000;15: 432-437.
43. Gómez-Román G, Schulte W, D, Axman-Krcmar D. The Frialit-2 implant system: Five-year clinical experience in single-tooth and immediately postextraction applications. *Int J Oral Maxillofac Implants* 1997; 12: 299-309.
44. Roos J, Sennerby L, Lekholm U, Jemt T, Gröndahl K, Albrektsson T. A qualitative and quantitative method for evaluating implant success: A 5 year retrospective analysis of the Brånemark implant. *Int J Oral Maxillofac Implants* 1997; 12(14): 504-514.
45. Covani U, Barone A, Cornelini R, Crespi R. Soft tissue healing around implants placed immediately after tooth extraction without incision: A clinical report. *Int J Oral Maxillofac Implants* 2004; 19: 549-553.
46. Grunder U. Retrospective case series analysis of the factors determining immediate implant placement. *Compend Contin Educ Dent* 2000; 21: 805-811.
47. Lazzara RJ. Immediate implant placement into extraction sites: surgical and restorative advantages. *Int J Periodontics Restorative Dent* 1989; 9(5): 332-343.
48. Evans CD, Chen ST. Esthetic outcomes of immediate implant placements. *Clin Oral Impl Res* 2008; 19: 73-80.
49. Rosenquist B, Grenthe B. Immediate placement of implants into extraction sockets: implants survival. *Int J Oral Maxillofac* 1996; 11(2): 2005-2009.
50. Block MS, Kent JN. Factors associated with soft and hard-tissue compromise of endosseous implant. *J Oral Maxillofac Surg* 1990; 48(11): 1153-1160.
51. Botticelli D, Berglundh T, Lindhe J. Hard-tissue alterations following immediate implant placement in extraction sites. *J Clin Periodontol* 2004; 31(10): 820-828.
52. VanSteenberghe D, Callens A, Geers L, Jacobs R. The clinical use of deproteinized bovine bone mineral on bone regeneration in conjunction with immediate implant installation. *Clin Oral Implant Res* 2000; 11(3): 210-216.
53. Kan JYK, Rungcharassaeng K, Lozada J. Immediate placement and provisionalization of maxillary anterior single implants: 1 year prospective study. *Int J Oral Maxillofac Implants* 2003; 18: 31-39.
54. Schwartz-Arad D, Chaushu G. The ways and wherefores of immediate placement of implants into fresh extraction sites: a literatura review. *J Periodontol* 1997; 68(10): 915-923.
55. Schwartz-Arad D, Grossman Y, Chaushu G. The clinical effectiveness of implants placed immediately into fresh extraction sites of molar teeth. *J Periodontol* 2000; 71(5): 839-844.