

RESTAURACIONES PROVISIONALES

POR: DRA. MARIA TERESA VELEZ T. *

Las coronas o restauraciones provisionales son esenciales en la terapia protésica. La palabra provisional significa: "mientras pasa el tiempo". Aunque se vaya a instaurar una restauración de carácter permanente, el provisional debe satisfacer las necesidades del paciente y del odontólogo. Las experiencias clínicas revelan que el tiempo y el esfuerzo empleados en cumplir con los requerimientos de una restauración provisional son una buena inversión.

Las restauraciones provisionales deben funcionar por períodos extensos de tiempo, ya que la tardanza en la colocación del trabajo definitivo es muy común, por ejemplo: los provisionales pueden usarse como ayuda diagnóstica para corregir problemas de A.T.M., o enfermedad periodontal, etc, que puedan demorar la terapia definitiva. Por lo tanto, las características de estas restauraciones temporales deben mantenerse en términos de "Salud del paciente", bien sea en el sentido articular, oclusal, y/o periodontal.

Un provisional defectuoso, no debe colocarse con la disculpa de que se va a usar por corto tiempo. Como el

provisional debe hacerse durante la misma cita en que se prepara el diente, el procedimiento debe ser muy eficiente. El tiempo no debe ser malgastado, pero ha de ser suficiente para producir una restauración aceptable.

REQUERIMIENTOS

Una restauración provisional óptima debe satisfacer varios factores que se interrelacionan y pueden ser clasificados como: biológicos, mecánicos y estéticos. (Fig. 1).

A. REQUERIMIENTOS BIOLÓGICOS:

1. Protección Pulpar:

Una restauración provisional debe sellar y aislar el diente preparado para prevenir hipersensibilidad e irritación pulpar.

La preparación dentaria conlleva cierto grado de trauma pulpar, el cual es inevitable ya que se seccionan túbulos dentinarios. Normalmente cada túbulo contiene el proceso citoplásmico de un odontoblasto, cuyo núcleo está en

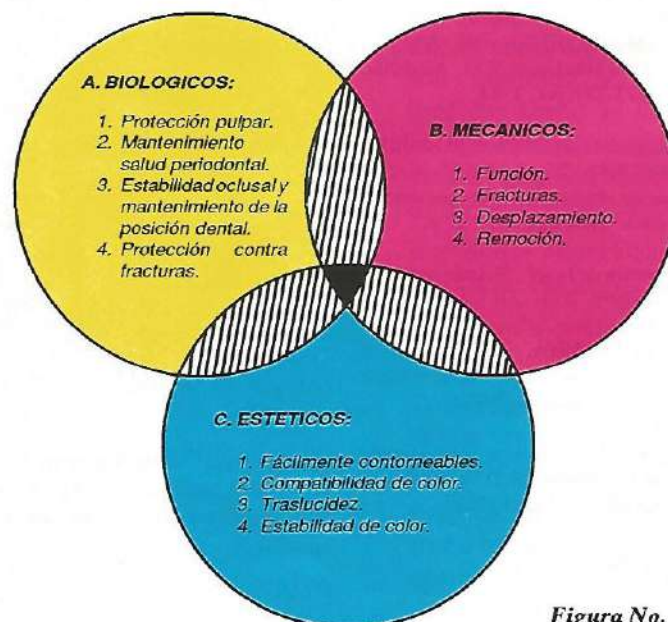


Figura No. 1

* Profesora Facultad de Odontología, Departamento de Restauradora Universidad de Antioquia.

la cavidad pulpar. Se suma a ésto la salud dental previa a la preparación irreversible con el consecuente tratamiento.

2. Salud Periodontal:

La restauración provisional debe tener buena adaptación marginal, contornos correctos y superficies lisas para facilitar la remoción de placa.

El mantenimiento de la salud gingival y periodontal es absolutamente indispensable cuando se realiza prótesis. Los tejidos enfermos dificultan los procedimientos a realizar hasta el punto de imposibilitarlos.

3. Compatibilidad Oclusal y Mantenimiento de la posición dentaria:

La restauración provisional debe establecer y mantener contactos oclusales adecuados entre los dientes antagonistas. El defecto en éstos conlleva a la extrusión o al movimiento dental en sentido horizontal o bucolingual. Estos movimientos pueden conducir a la proximidad radicular lo que dificulta tanto el tratamiento protésico como la higiene oral del paciente.

4. Prevención de la fractura del esmalte:

La preparación dentaria debe proteger la estructura remanente. Esto es particularmente importante en restauraciones de cubrimiento parcial donde el margen está muy cerca a la superficie oclusal y puede ser dañada durante la masticación.

B. REQUERIMIENTOS MECANICOS:

1. Función:

La mayor carga la recibe un provisional durante la masticación. A menos

que el paciente evite el contacto con la prótesis mientras come, las fuerzas internas son las mismas que las que ocurren en la restauración definitiva. La resistencia del acrílico es una veinteaava parte de la del metal, haciendo del provisional una restauración muchísimo más susceptible a la fractura.

2. Fractura:

La fractura ocurre más que todo en coronas parciales, que reciben demasiada carga oclusal.

Por estas fracturas, los conectores deben incrementarse para que la máxima fuerza sea recibida en este sitio. Sin embargo, no se debe caer en el sobrecorrimiento para no afectar la salud periodontal. El acceso a la higiene tiene prioridad.

3. Desplazamiento:

El desplazamiento del provisional debe ser prevenido con una buena preparación dentaria y con una excelente adaptación interna del provisional. El espacio excesivo entre el temporal y la preparación crea una demanda muy alta en la resistencia del material cementante; y el material se selecciona a propósito con baja resistencia, porque es para uso temporal.

4. Remoción:

La restauración provisional frecuentemente debe ser utilizada y no debe dañarse al ser removida. En la mayoría de los casos el cemento es suficientemente débil y el provisional bien fabricado para no fracturarse durante la remoción.

C. REQUERIMIENTOS ESTETICOS:

La apariencia del provisional es particularmente importante en dientes

anteriores y algunos premolares. Una buena textura, contorno, color y translucidez son cualidades esenciales de una restauración provisional. Cuando se sabe que el temporal va a usarse durante una larga terapia hay que tener en cuenta la estabilidad del color en el material de fabricación.

La apariencia del provisional es frecuentemente usada como guía para alcanzar una óptima estética en la restauración definitiva. El tiempo utilizado en la silla odontológica se minimiza si se utilizan encerados diagnósticos.

FUNCIONES DE LOS PROVISIONALES

1. Creación o conservación de un ambiente adecuado para los tejidos blandos y duros.
2. Estabilización de dientes con pronóstico dudoso.
3. Reducir movilidad dentaria.
4. Proteger el tejido pulpar luego de la preparación del diente.
5. Determinar el aspecto estético conveniente.
6. Determinar las cualidades fonéticas.
7. Proveer de una función oclusal aceptable.
8. Manejo de caries.
9. Servir de anclaje para ortodoncia.
10. Guiar el trabajo definitivo.

DISEÑO DEL PONTICO

En una prótesis parcial fija el pónico debe restaurar la función y apariencia del diente perdido y esto tiene que realizarse dentro de los parámetros de salud del paciente. La forma gingival del pónico deberá recibir particular atención para evitar la irritación del reborde residual. El pónico debe ser

cuidadosamente diseñado y contorneado para facilitar el control de placa del tejido que rodea los dientes pilares y que se encuentra por debajo del pónico. Además de estas consideraciones biológicas, el diseño del pónico debe incorporar principios mecánicos y estéticos que se enuncian a continuación:

REQUERIMIENTOS EN EL DISEÑO DEL PONTICO

A. CONSIDERACIONES BIOLÓGICAS:

1. Higiene oral:

El paciente debe dominar las medidas de higiene oral, con énfasis en la superficie gingival del pónico. La forma del pónico, su relación con el reborde, y el material en que esté confeccionado influyen en el éxito de estas medidas.

2. Acceso al pilar:

El diseño del pónico debe permitir la limpieza no sólo del mismo sino de los dientes pilares adyacentes. Los nichos vestibulares, linguales, oclusales y gingivales deben ser bien confeccionados para permitir la higiene oral.

3. Contacto con el reborde:

El pónico debe contactar en un solo punto con el reborde y toda la superficie de éste debe ser convexa. (Fig. 3 - 4). La forma de este contacto es en "T" como se ve en la figura 5. Nunca debe presionarse el reborde para evitar irritación y/o ulceraciones.

B. CONSIDERACIONES MECÁNICAS:

Los problemas mecánicos pueden deberse a una escogencia inadecuada de los materiales, a un mal diseño de la

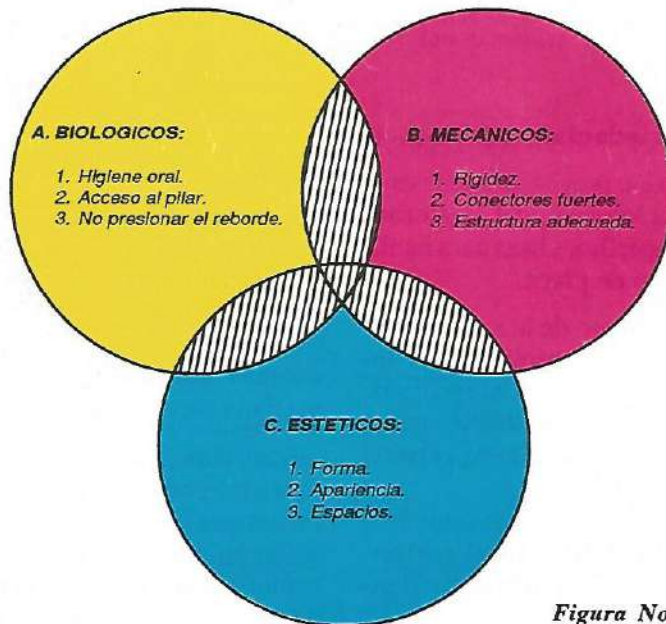


Figura No. 2




Figura No. 3

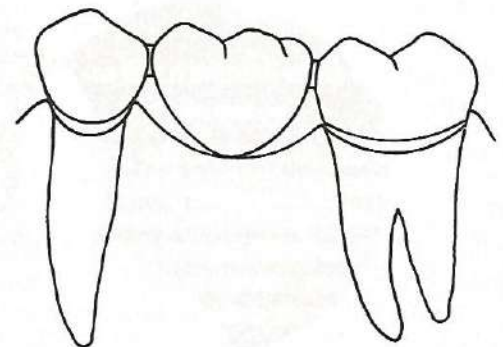


Figura No. 4

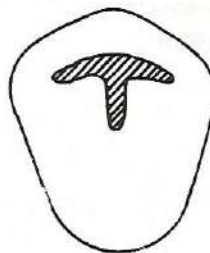


Figura No. 5

estructura, a una mala preparación dentaria y/o a una oclusión traumática. Es muy importante la evaluación de las fuerzas oclusales sobre el pónico y diseñarlo de acuerdo a esto.

No se recomienda reducir la tabla oclusal del pónico ya que la eficiencia masticatoria de los pilares se aumenta muy poco. Lo que se debe evitar es que se muerdan objetos muy duros accidentalmente o que existan hábitos parafuncionales como el bruxismo.

C. CONSIDERACIONES ESTÉTICAS:

El principal problema en el reemplazo de un diente anterior es lograr una apariencia natural. Para lograr esto debemos valernos del sentido de la proporción, balance y del uso de sombras y luces que den la ilusión óptica de un diente natural que crece del reborde.

FORMA DEL PONTICO

El pónico en forma de bala o de huevo es probablemente el más fácil de limpiar por el paciente. Debe ser lo más convexo posible en todas las superficies y tener solo un punto de contacto con el reborde. Este diseño se recomienda para dientes posteriores donde la estética no es muy importante. En dientes anteriores y premolares la adaptación facial del pónico es esencial para una apariencia natural. Este diseño se llama **cubrimiento del reborde modificado**. El pónico continúa siendo convexo pero tiene una prolongación vestibular para que parezca crecer del reborde. (Fig. 6).

Las fases de tratamiento a seguir con las restauraciones provisionales son:

1. Análisis funcional.
2. Preparación diagnóstica y encerado de los modelos.

3. Fabricación de matriz.
4. Preparación del diente.
5. Aplicación de la restauración.
6. Reevaluación.

En pacientes que presentan destrucción generalizada de soporte periodontal con movilidad de diferentes grados, es necesario recurrir tanto al tratamiento periodontal como al restaurador. En estos casos es básico eliminar la inflamación, la caries, traumatismo oclusal así como los factores psicológicos y las enfermedades sistémicas. Esta fase inicial debe crear un ambiente de salud periodontal y emocional que propicien un pronóstico adecuado para cualquier tipo de tratamiento que se realice. Esto se logra con la preparación mecánica y biológica de los dientes y del periodonto, además de la preparación educadora y psicológica del paciente. La organización de los planos oclusales ayudan a relajar la musculatura y eliminan los reflejos asociados con los trastornos oclusales de larga duración. Después de estos pasos se reevalúa el paciente y se valora la magnitud real de las alteraciones y su influencia potencial sobre el pronóstico.

En este momento se puede recurrir a otras medidas terapéuticas como la ortodoncia, cirugía ortognática, etc., cuando es preciso eliminar, modificar

o regular algunos aspectos que alteran el pronóstico.

1) Análisis Funcional:

El montaje de los modelos de estudio en el articulador, es indispensable para poder realizar un análisis funcional verificable y reproducible.

En este montaje podemos observar los contactos en relación y oclusión céntrica y en todas las excursiones, las relaciones vestibulolinguales de los dientes, las relaciones inter e intra maxilares, la curva de Spee, las relaciones entre el plano de oclusión y la trayectoria del cóndilo, la dimensión vertical, la gufa anterior, los espacios interdentarios y la forma y tamaño de las áreas edéntulas.

La modificación de todos estos aspectos por medio del encerado ayudarían al odontólogo a resolver cuál es la técnica o las técnicas que deberá utilizar: reposición ortodóntica, tallado selectivo, prótesis fija, etc.

2) Preparación diagnóstica y encerado:

El objetivo principal del encerado de los modelos diagnósticos montados, es imitar lo más exactamente posible la forma oclusal funcional y la morfolo-




Figura No. 6.

gía coronal y radicular de las restauraciones definitivas planeadas. En este encerado se debe determinar:

- 1) La oclusión funcional.
- 2) El potencial estético.
- 3) Elección y diseño de los retenedores.
- 4) Necesidades ortodónticas.
- 5) Extracciones selectivas.

3) Fabricación de la matriz:

Existen varias técnicas para fabricar la matriz de una restauración provisional. La matriz es la morfología externa de la restauración definitiva. La elección de la técnica debe basarse en las situaciones clínicas específicas.

4) Preparación del diente:

Hay que recalcar que el tratamiento de las caries profundas, restauraciones dudosas, inflamación, etc., deben erradicarse antes de la temporalización.

Las restauraciones provisionales pueden colocarse antes, durante o después de la ortodoncia o periodoncia, según sean las necesidades del paciente.

Cuando es necesario lograr estabilización y retención después del movimiento dentario la fase quirúrgica, las restauraciones provisionales deben ser

colocadas inmediatamente después del movimiento.

En algunos casos conviene más realizar simultáneamente la preparación dentaria, la férula y la cirugía Periodontal.

En este paso se selecciona el tipo de material más conveniente para el caso.

5) Aplicación de la restauración:

La adaptación de las restauraciones provisionales a los dientes preparados incluye: ajuste de la matriz rebase, rectificación de los contornos, áreas interproximales, nichos y cementación.

6) El paciente debe evaluarse desde varios aspectos:

- 1) Eficiencia al realizar la higiene oral.
- 2) Presencia de inflamación y de bolsas periodontales.
- 3) Movilidad de los diferentes segmentos.
- 4) Necesidad de ferulización.
- 5) Propiedades estéticas de los provisionales.
- 6) Propiedades fonéticas de los provisionales.
- 7) Propiedades funcionales de los provisionales.

- 8) Filtración en la restauración.
- 9) Cambios necesarios en las preparaciones.
- 10) Respuesta de cada uno de los dientes a la terapéutica.

Pautas para obtener éxito después de la fase provisional:

Después de la fase de restauración provisional del tratamiento, es necesario cumplir con ciertas condiciones antes de pasar a la etapa final:

- 1) Control de la movilidad.
- 2) Tejidos blandos sanos.
- 3) Hueso de soporte sano.
- 4) Ambiente mucogingival normal.
- 5) Espacio del ligamento periodontal normal.
- 6) Areas periapicales de dientes que fueron sometidos a tratamiento endodóntico deben mostrar signos de cicatrización.
- 7) El paciente no debe sentir molestias.
- 8) Las características estéticas, fonéticas y funcionales deben ser aceptadas por el paciente y el odontólogo.
- 9) Ningún síntoma de patología articular.

BIBLIOGRAFIA

MAC ENTEE, MICHAEL I. et al. A histologic evaluation of tissue response to three currently used temporary acrylic Resin crowns. *J. prosth. Dent.* 39 (1): 42-46, jan., 1978.

BARGHI, NASER AND SIMMONS, EARL W. The marginal integrity of the temporary acrylic Resin crown. *J. prosth dent.* 36(3): 274-277, sep., 1976.

LANGELAND, KAARE AND LANGELAND, LEENA K. Pulp reactions to crown prepara-

tion, impression, temporary crown fixation, and permanent cementation. *J. prosth dent.* 15(1): 129-143, jan., 1965.

MANUAL OF FIXED PARTIAL DENTURES. Boston University, lecture Nº 8.

VANIDI, F. The provisional restoration. *Dental Clinics of N.A.* 31(3): 363, jul., 1987.

YUODELIS, RALPH A. AND FRANCHER, ROBERT. Restauraciones provisionales y su

importancia en periodoncia y odontología restauradora. *Clinicas Odontol. N.A.* V.2, p.281, 1980.

ROSENTIEL, STEPHEN F. Contemporary fixed prosthodontics. St. Louis, Mosby, 1988 cap. 13 y 19.

MARVIN, ROSENBERG M. et al. Periodontal and prosthetic management for advanced cases. St. Louis, Mosby, 1988 cap. 2.