

Predecibilidad en el cubrimiento de raíces denudadas por retracciones gingivales marginales amplias y profundas con injertos gingivales libres y ácido cítrico.

INVESTIGACION CLINICA*

FANNY STELLA ALVEAR E.**

FABIO BECERRA S. **

RESUMEN

El propósito de esta investigación es: Determinar la predecibilidad del cubrimiento de raíces denudadas por medio de injertos gingivales libres, y evaluar si la desmineralización de la superficie radicular favorece la cobertura radicular.

En efecto, se tomó un grupo control (sin desmineralización) de trece retracciones y uno experimental (con desmineralización) de quince retracciones. El procedimiento quirúrgico fue el mismo en ambos grupos, sólo se diferenció en la desmineralización en el grupo experimental.

Los parámetros analizados fueron: Índice de placa dental (Silness y Løe, 1964), índice gingival (Løe y Silness, 1963), retracción gingival marginal en amplitud y profundidad, profundidad del surco gingival, nivel clínico de unión y amplitud de encía queratinizada.

Los datos obtenidos fueron analizados con base en cálculos de promedios, medidas de dispersión

y gráficos de tendencia. Para conocer la predecibilidad de éxito, se buscó porcentaje de dientes con cobertura total, parcial y porcentaje de fracasos.

Los resultados mostraron que no hay diferencias estadísticamente significantes entre el grupo control y experimental en todos los parámetros analizados. La cobertura radicular total se logró en un 53.6% de las retracciones tratadas con o sin desmineralización radicular, la cobertura parcial se logró en un 39.3% y no se obtuvo cobertura en un 7.1% de las retracciones tratadas.

Aunque los resultados desde el punto de vista clínico se favorecen con la desmineralización, las diferencias en el grupo control y experimental no tienen significancia estadística.

PALABRAS CLAVES: Retracción gingival marginal, injerto gingival libre, desmineralización, ácido cítrico, cubrimiento radicular.

* Tesis presentada a la Facultad de Odontología de la U. de A., como requisito parcial para obtener el título de especialista en Odontología Integral del Adulto.

** Profesores Facultad de Odontología U. de A. - Medellín Colombia.

INTRODUCCION

Desde el nacimiento de la cirugía mucogingival en la década del 50, hasta la década del 80 se le dio importancia al tratamiento de la retracción gingival marginal con pobres resultados terapéuticos, lo cual permitió concluir que era necesario prevenir el avance de las retracciones gingivales marginales existentes por medio del incremento de bandas de tejido queratinizado (Rateitshak, 1979). En la década del 80 resurge el interés investigativo sobre cómo lograr la cobertura radicular como objetivo terapéutico racional, perdiendo totalmente su peso la cirugía mucogingival profiláctica (Shiloah 1980, Corn y Marks 1983, Miller 1982, Miller 1983).

Se propusieron las siguientes indicaciones para la cobertura radicular: Facilitar los procedimientos de higiene oral. Evitar la pigmentación de raíces expuestas. Satisfacer los requerimientos estéticos. Cubrir superficies expuestas susceptibles a caries radicular. Si las necesidades restaurativas imponen la ubicación de las terminaciones cervicales a nivel intracrevicular. Previo a movimientos ortodónticos hacia vestibular o hacia lingual en zonas de periodonto delgado. En recesiones gingivales marginales de carácter progresivo. Tratamiento de la sensibilidad radicular (en raras ocasiones). (Miller 1988, Miller 1982, Miller 1983, Corn y Marks 1983).

Sullivan y Atkins 1968, clasificaron las retracciones gingivales marginales en cuatro categorías, según fueran mayores o menores a tres milímetros en amplitud y profundidad, y discutieron la relativa predecibilidad de cobertura en cada clase de retracción. Miller en 1985, propuso una nueva clasificación debido a que muchas retracciones gingivales marginales no estaban incluidas en estas cuatro categorías; tuvo en cuenta la pérdida de tejido interdental que hace físicamente imposible la cobertura radicular a nivel de la unión cemento-amélica. La clasificación de Miller depende de si la retracción se extiende hasta o más apical a la línea mucogingival, de la integridad del tejido interdental y de la malposición dentaria. En las clases I y II se anticipa la posibilidad de cobertura radicular completa, en la III cobertura parcial y

en la IV no hay posibilidad de cobertura. La cobertura en sentido coronal es limitada por la altura del hueso interdental de las papilas adyacentes. (Corn 1983, Miller 1988).

Los procedimientos mucogingivales más efectivos desde el punto de vista estético para la cobertura radicular, son el colgajo posicionado coronalmente y el desplazado lateralmente, por no presentar diferencias en el color con el tejido adyacente a la retracción. Sin embargo, el colgajo posicionado coronalmente requiere de 3 a 5 milímetros de encía queratinizada en sentido apico-coronal en la base del área con recesión y un espesor mínimo de 1.5 milímetros (Harvey 1970).

El colgajo desplazado lateralmente requiere de un periodonto de buen espesor en el sitio donante, pues la presencia de cortical ósea delgada o deshiscencias en el sitio donante son altamente predisponentes a la recesión (Hall W. 1977, de Wall 1988).

El procedimiento de injertos gingivales libres para la cobertura radicular fue poco exitoso en las décadas del 60 y del 70 cuando se utilizaban injertos de espesor delgado. En la década del 80 surgen investigaciones como la de Miller 1982, Corn y Marks 1983 y Holbrook-Ochsenbein 1982; quienes concluyeron que con injertos gingivales libres de espesor "grueso" y con adecuada preparación de la superficie radicular se puede lograr cobertura radicular con bases predecibles. El aspecto estético ofrecido con los injertos gingivales libres de espesor "grueso" es desfavorable por el espesor del tejido donante, el cual ofrece poco mimetismo del color del tejido gingival adyacente. En 1985 Langer y Langer, recomiendan injertos de tejido conectivo subepiteliales asumiendo que el tejido conectivo desepitelializado se aproxima más a la apariencia estética de la encía adyacente.

Existe un consenso general sobre la necesidad de la preparación mecánica de la superficie radicular pero hay mucha controversia sobre la aplicación de sustancias que podrían ofrecer mejor unión del tejido blando a la superficie radicular; es así como surge la desmineralización de la superficie radicular como una buena alternativa

cuando se intenta el tratamiento de la superficie radicular alterada por el proceso de la enfermedad periodontal, y cuando se trata de cobertura radicular de raíces expuestas de larga evolución. La superficie radicular expuesta al ambiente oral por largo tiempo sufre alteraciones en su estructura física y química con efectos bacteriológicos y citotóxicos. (Robinson 1975, Armitage 1974); alteraciones que afectan en forma adversa los procesos regenerativos y por lo tanto deben tenerse en cuenta como parte de la terapia periodontal.

Basada en estos hallazgos, la terapia de la enfermedad periodontal se ha enfocado en dos sentidos. El primero evalúa la desmineralización de la superficie radicular con el fin de prepararla para la unión con el tejido conectivo, el segundo evalúa los métodos que inducen la superficie radicular a su biocompatibilidad.

En relación a la desmineralización radicular, no hay consenso en los resultados de las investigaciones, porque cuando se utilizan los monos como modelo experimental, la desmineralización no ofrece beneficio adicional al obtenido sólo con el alisado radicular. (Nyman 1981, Isidor 1985, Nyman 1985). Cuando los perros son tomados como modelo experimental, la desmineralización sí ofrece beneficio adicional (Garret - Crigger - Egelberg 1978). En humanos los resultados de las investigaciones son variables e inconsistentes; los reportes de fracasos (Froum - Kushner y Stahl 1983 y Sthal - Froum y Kushner 1983) no se pueden ignorar y los reportes de éxito, no se pueden atribuir al azar (Cole y otros 1980, Albair y otros 1982, Common y Mc Fall 1983, López 1984 y Daly 1982).

Hoy en día, la atención de los periodoncistas está centrada en la desmineralización de la superficie radicular con sustancias concentradas de clorhidrato de tetraciclina. (Terranova - Franzetti 1986 - Wikesjo y otros, 1986).

Las evaluaciones clínicas de la desmineralización radicular no pueden determinar la naturaleza de unión resultante del procedimiento quirúrgico. Existe la posibilidad de una nueva unión del tejido blando a la superficie radicular o de una adherencia epitelial larga con la adaptación

del tejido conectivo subyacente el cual toma una orientación paralela a la superficie radicular.

Nyman 1985, Pettersson 1986 y Wikesjo 1988 reportaron la reabsorción radicular como un hallazgo frecuente cuando se intenta reunir directamente el tejido blando a la superficie radicular con o sin desmineralización de ésta.

MATERIALES Y METODOS

Se seleccionaron 16 pacientes, con 28 retracciones gingivales marginales amplias y profundas, localizadas en dientes anteriores y en bicúspides. La edad promedio de los pacientes es de 26 años. Por sorteo al azar simple, 15 retracciones se ubicaron en el grupo experimental (con desmineralización) y 13 en el grupo control.

Los pacientes firmaron la hoja de consentimiento, se estandarizó la técnica para el uso del cepillo y seda dental, se sometieron a la preparación inicial y se les tomaron mediciones biométricas iniciales, previamente al procedimiento quirúrgico, un mes y tres meses post-cirugía.

El diseño de la investigación es el siguiente:

Mediciones Biométricas

Instrucción de Higiene Oral

Preparación inicial

Refuerzo en la higiene oral hasta lograr el índice de placa bacteriana entre 0 y 1 en dos visitas consecutivas.

Mediciones Biométricas Precirugía

Cirugía

Enjuagues con Glucoconato de Clorhexidina 0.2% dos veces al día durante 18 días.

Día 23: Profilaxis Profesional

Topicaciones con Flúor

Refuerzo en Higiene Oral

Día 30, Día 60 y Día 90

Mediciones Biométricas

Profilaxis Profesional

Flúor

Refuerzo en Higiene Oral

Se registraron: índice de placa dental (Silness-Löe 1964), índice gingival (Löe-Silness 1963), retracción gingival marginal en profundidad y en amplitud, profundidad del surco gingival, nivel clínico de unión y amplitud de encía queratinizada.

Para medir la profundidad de la retracción, se elaboró una férula acrílica con muescas verticales que sirven como punto fijo de referencia para la ubicación estandarizada de la sonda periodontal (Figura 1).

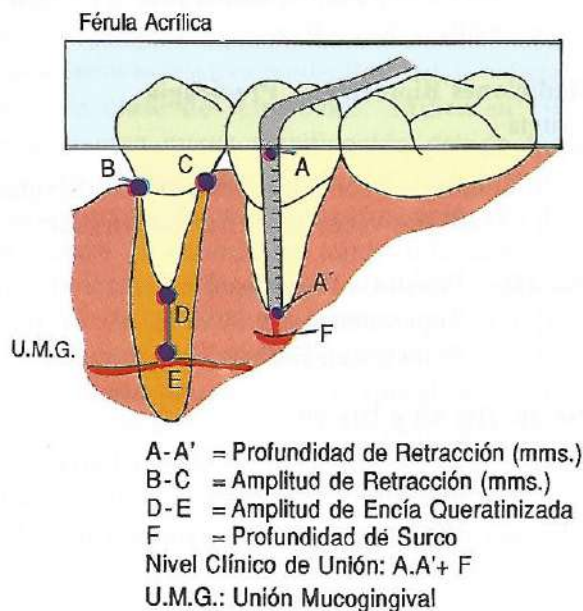
La profundidad de la retracción es la distancia desde el margen gingival de la retracción hasta el borde inferior de la férula (Distancia AA' en figura 1).

La amplitud de la retracción se midió con un compás colocado en los extremos mesial y distal de la retracción a nivel de la unión cemento-amélica. El compás es trasladado a una regla milimetrada para definir su medición (distancia BC de figura 1).

El nivel clínico de unión se obtuvo de la sumatoria de la profundidad de retracción y de la profundidad del surco gingival.

La amplitud de la encía queratinizada es tomada a partir del margen gingival en la parte más profunda de la retracción hasta la línea mucogingival en el sitio en el cual no sufre reflexión. (Distancia DE de figura 1).

FIGURA 1



El procedimiento quirúrgico ejecutado en ambos grupos fue el recomendado por Miller en 1982, Holbrook-Ochsenbein 1982 y Corn-Marks en 1983. Y solo se diferenció en la desmineralización radicular en el grupo experimental. Se desmineralizó con ácido cítrico pH 1 durante cinco minutos.

El injerto libre de tejido blando se seleccionó de un área del paladar duro que ofrezca un espesor de 1.25 a 2.00 milímetros. El espesor del injerto es variable, es decir, la porción que asienta sobre el área radicular desnuda debe ser la de mayor espesor y las porciones del injerto que asientan sobre el lecho vascular deben ser más delgadas. El injerto es fijado al lecho receptor por medio de suturas: Horizontal, verticales a nivel de las papilas y una suspensoria perióstica. (Miller 1982, Corn y Marks 1983 y Holbrook-Ochsenbein 1982).

ANÁLISIS DE DATOS

Los datos obtenidos se analizaron por estadística descriptiva basada en cálculos de promedios, medidas de dispersión y gráficos de tendencia. Para conocer la predecibilidad de éxito de cobertura radicular se obtuvo el porcentaje de casos con cobertura total, parcial y de fracasos, y se tomó como parámetro de referencia la amplitud de la retracción 90 días posteriores a la cirugía. La cobertura es total cuando la amplitud de la retracción es igual a cero, es parcial si la amplitud de la retracción disminuye respecto a la inicial pero no llega a cero y es nula cuando la amplitud es igual o mayor a la inicial 90 días posteriores a la cirugía.

RESULTADOS

Los índices de placa dental y gingival disminuyen gradualmente desde el comienzo hasta el tercer mes posterior a la cirugía en ambos grupos (control y experimental). (Gráfico 1). En los valores promedios del índice de placa e índice gingival no hay diferencia estadísticamente significativa. (Tabla 1)

TABLA 1

INDICE DE PLACA E INDICE GINGIVAL - ESTADISTICAS -

INDICES TIEMPO	PRUEBA DE DISPERSION*		ESTADISTICO PRUEBA**		P. DE PRUEBA		HAY DIFERENCIA	
	IP	IG	IP	IG	IP	IG	IP	IG
INICIAL	SI	SI	102.5	95.5	0.51	0.7	NO	NO
PREQUIRURGICO	SI	SI	101	103.5	0.6	0.492	NO	NO
90 DIAS	SI	SI	121	115	0.13	0.241	NO	NO

* PRUEBA DE DISPERSION DE MOSES
** PRUEBA DE WILCOXON

TABLA 2

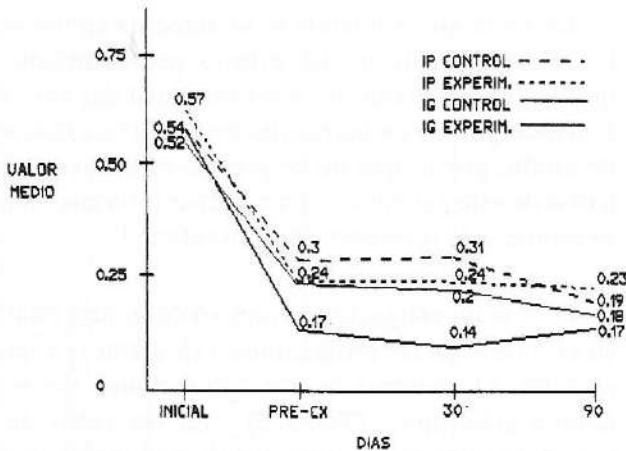
PROFUNDIDAD DE RETRACCION - ESTADISTICAS -

	PRUEBA DE DISPERSION*	ESTADISTICO PRUEBA**	HAY DIFERENCIA		
			90%	92.5%	95%
PREQUIRURGICO	SI	0.472	NO	NO	NO
30 DIAS	SI	0.9615	NO*	NO	NO
90 DIAS	SI	0.42	NO	NO	NO

* PRUEBA DE DISPERSION DE MOSES
** PRUEBA DE WILCOXON

GRAFICO 1

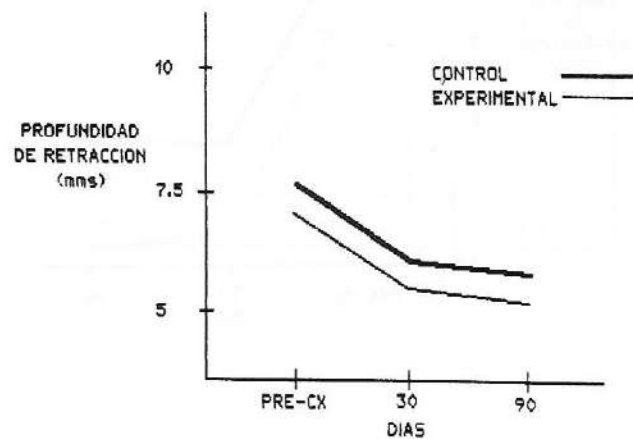
COMPORTAMIENTO DEL VALOR MEDIO DEL INDICE DE PLACA Y DEL INDICE GINGIVAL A TRAVES DEL TIEMPO PARA PACIENTES CONTROL Y EXPERIMENTAL.



La profundidad de la retracción disminuye en ambos grupos; la diferencia entre ambos no tiene significancia estadística. En los casos de cobertura total, la cobertura tiende a permanecer estable hasta el tercer mes posterior a la cirugía y en los de cobertura parcial se observa tendencia a cubrir progresivamente la retracción. (Tabla 2 - Gráfico 2).

GRAFICO 2

COMPORTAMIENTO DEL VALOR MEDIO DE LA PROFUNDIDAD DE RETRACCION A TRAVES DEL TIEMPO PARA DIENTES DEL GRUPO CONTROL Y EXPERIMENTAL



La amplitud de la retracción disminuye marcadamente en los primeros 30 días y permanece estable en el período de 30 a 90 días (Gráfico 3). No hay diferencia estadísticamente significativa entre ambos grupos. (Tabla 3).

El nivel clínico de unión disminuye en ambos grupos, lo que se traduce en ganancia en el nivel clínico de unión. (Gráfico 4). No hay diferencia estadísticamente significativa entre ambos (Tabla 4).

TABLA 3
AMPLITUD DE RETRACCION

	PRUEBA DE DISPERSION*	ESTADISTICO PRUEBA**	HAY DIFERENCIA		
			90% 1.28	92.5% 1.44	95% 1.64
PREQUIRURGICO	SI	1.719	SI	SI	SI
30 DIAS	SI	0.894	NO	NO	NO
90 DIAS	SI	1.3	SI	NO	NO

* PRUEBA DE DISPERSION DE MOSES
** PRUEBA DE WILCOXON

GRAFICO 3

COMPORTAMIENTO DEL VALOR MEDIO DE LA AMPLITUD DE LA RETRACCION A TRAVES DEL TIEMPO PARA DIENTES CONTROL Y EXPERIMENTAL

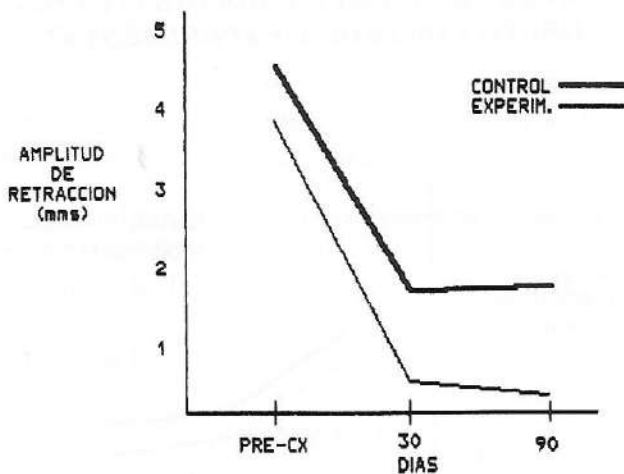


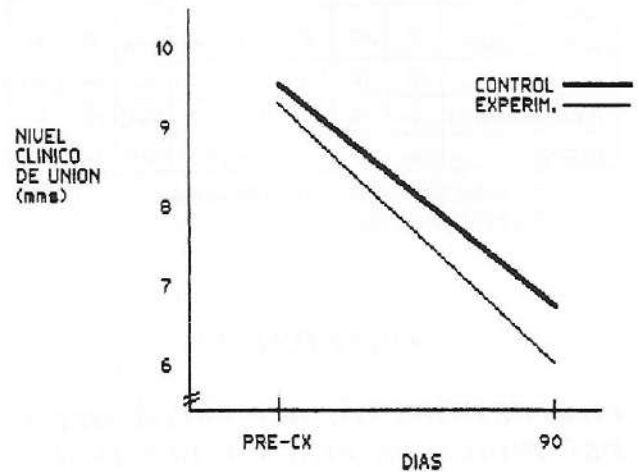
TABLA 4
NIVEL CLINICO DE UNION

	PRUEBA DE DISPERSION*	ESTADISTICO PRUEBA**	HAY DIFERENCIA		
			90% 1.28	92.5% 1.44	95% 1.64
PREQUIRURGICO	SI	0.269	NO	NO	NO
90 DIAS	SI	0.62	NO	NO	NO

* PRUEBA DE DISPERSION DE MOSES
** PRUEBA DE WILCOXON

GRAFICO 4

COMPORTAMIENTO DEL VALOR MEDIO DEL NIVEL CLINICO DE UNION A TRAVES DEL TIEMPO PARA DIENTES DEL GRUPO CONTROL Y EXPERIMENTAL



La enca queratinizada se incrementa en todos los casos por efecto del mismo procedimiento quirúrgico. El valor de la profundidad del surco está incorporado en los resultados del nivel clínico de unión, por lo que no se presentan gráficos ni tablas de este parámetro. Para mayor información, se remite a la referencia bibliográfica 3.

En esta investigación se obtuvo cobertura total en el 53.6% de las retracciones (15 dientes) y en el 7.1% (2 dientes) de las retracciones no se obtuvo cobertura. (Tabla 5). En los casos de cobertura total, la cobertura máxima obtenida con este procedimiento es de 5.5 milímetros en amplitud y de 4.5 milímetros en profundidad. (Tabla 6). En la cobertura parcial, el cubrimiento en amplitud, es de 0.50 a 3.00 milímetros y de 1 a 4 milímetros en profundidad. En los casos de fracaso, la cobertura obtenida es de un milímetro en amplitud y de un milímetro en profundidad.

TABLA 5

PREDECIBILIDAD DE EXITO EN EL CUBRIMIENTO DE RAICES DENUDADAS POR RECESIONES GINGIVALES CON INJERTOS GINGIVALES LIBRES (CASOS CLINICOS)

DIENTES	COBERTURA		DESMEJORIA
	TOTAL	PARCIAL	
1		*	
2		*	
3	*		
4		*	
5		*	
6	*		
7		*	
8	*		
9	*		
10		*	
11		*	
12	*		
13	*		
14			*
15		*	
16	*		
17	*		
18		*	
19	*		
20		*	
21	*		
22	*		
23	*		
24	*		
25	*		
26	*		
27			*
28		*	
TOTAL 28	15	11	2
% 100	53.6	39.3	7.1

TABLA 6

COBERTURA TOTAL DE RAICES DENUDADAS CON INJERTOS GINGIVALES LIBRES - GANANCIA EN mms EN AMPLITUD Y PROFUNDIDAD 90 DIAS POST-CIRUGIA

DIENTES	AMPLITUD	PROFUNDIDAD
3	4.0	2.0
6	3.1	2.0
8	4.0	2.0
9	3.5	1.0
12	3.0	4.5
13	5.0	2.0
16	5.0	2.0
17	3.1	3.5
19	4.0	3.5
21	4.0	2.0
22	4.5	2.5
23	5.0	3.0
24	3.0	3.0
25	3.0	1.0
26	5.5	2.5
TOTAL 15		
RANGO	3.0 - 5.5	1 - 4.5

DISCUSION

Es posible obtener cobertura radicular de retracciones gingivales marginales de más de 3 milímetros en amplitud y profundidad. (Fig. 2).

Según la clasificación propuesta por Miller en 1985, las retracciones gingivales tratadas en este estudio son del tipo I y II. Se obtuvo cobertura radicular con o sin desmineralización de la superficie radicular. El procedimiento quirúrgico es exitoso porque se observa una notable ganancia del nivel clínico de unión y por el cubrimiento radicular obtenido en ambos grupos. (Figuras 3A.B y 4A.B).

El interrogante sobre las ventajas que ofrece la desmineralización en el tipo de unión obtenida entre el injerto y la superficie radicular no puede ser despejado en este estudio, porque por razones éticas, en la muestra utilizada no es permisible remover secciones en bloque para conocer la naturaleza de unión del tejido blando a la raíz.

Los parámetros clínicos estudiados, presentan resultados muy semejantes en ambos grupos. La profundidad de la retracción presenta una tendencia a disminuir en el período de 30 a 90 días; la amplitud de la retracción requiere de un mayor lapso de tiempo para ser evaluada, porque es de esperarse que en los casos de cobertura parcial, la amplitud de la retracción disminuya a partir de la base del defecto, razón por la cual la disminución de la amplitud de la retracción se hace muy lenta. Es posible que la amplitud de la retracción disminuya a expensas de la inserción trepadora descrita por Goldman 1964, Guinard y Caffesse 1978. Matter 1981. (Figura 5A.B.).

La profundidad del surco gingival (el promedio 90 días posterior a la cirugía en el grupo control fue de 1.11 y en el experimental de 1.06), permite deducir que con el procedimiento quirúrgico se recrea un periodonto normal a nivel más coronal.

La cobertura máxima obtenida 90 días después de la cirugía es de 5.5 milímetros en amplitud y 4.5 en profundidad, cobertura atribuida en parte al tejido de granulación proveniente del ligamento periodontal y del tejido vascular adyacente a la

recesión. Sin embargo, el tejido de granulación originado del ligamento periodontal no excede los 2 milímetros desde cualquiera de las áreas expuestas (Morris-Smukler 1980). Se deduce por lo tanto, que para lograr la cobertura radicular se presenta el fenómeno de "puenteo" en el tejido injertado, fenómeno reportado en 1967 por Garguilo - Arrocha.

El puenteo "bridging" es la anastomosis y revascularización del tejido conectivo de la lámina propia del tejido injertado a expensas del lecho conectivo periférico a la retracción. El puenteo es facilitado por la adecuada preparación mecánica de la raíz, el espesor transicional del injerto, la altura del hueso interproximal adyacente a la recesión y por el límite de la encía papilar (Corn 1968, Miller 1988).

Nyman 1985, encontró la reabsorción radicular como un hallazgo frecuente cuando se intenta la reunión del tejido blando directamente a la superficie radicular con o sin desmineralización de ésta. Fue reportada por Pettersson 1986 y Wikesjo 1988. Se recomienda un estudio similar a éste adicionándole el procedimiento quirúrgico de re-entrada para observar este posible hallazgo. Las evaluaciones a largo plazo (4 años o más) de los parámetros analizados, ofrecerían mayor confiabilidad a los resultados obtenidos en esta investigación. El aspecto estético ofrecido por este procedimiento es desfavorable por presentar poco mimetismo del tejido injertado al tejido adyacente (Figura 6). En 1983 Langer y Langer, proponen la cobertura radicular con injertos de tejido conectivo subepitelial para favorecer la estética cuando de cobertura radicular se trata.

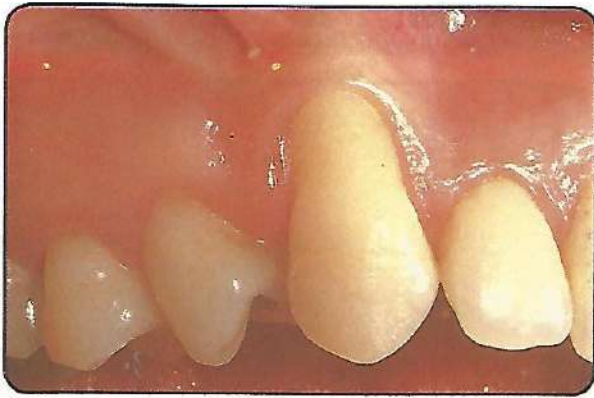CONCLUSIONES

1. Es predecible obtener la cobertura radicular de retracciones gingivales marginales tipo I y II con injertos libres de tejido blando.
2. Los injertos libres de tejido blando tomados del paladar son poco estéticos en lo relacionado con el color y al contorno del tejido injertado respecto al tejido adyacente.

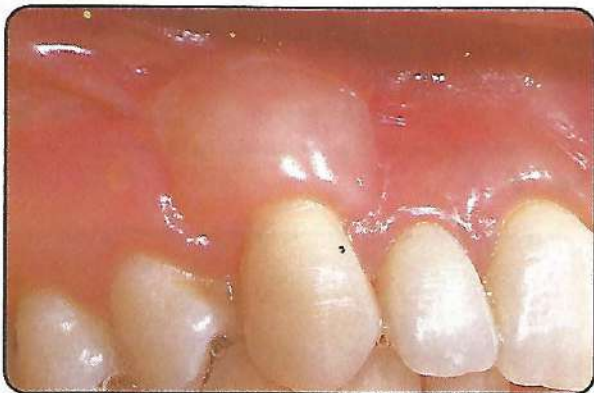Predecibilidad en el cubrimiento de raíces desnudas por retracciones gingivales marginales amplias y profundas con injertos gingivales libres y ácido cítrico.

3. Los injertos libres de tejido blando deben tener un espesor transicional cuando se van a utilizar para el cubrimiento de raíces expuestas.
4. Desde el punto de vista clínico la desmineralización de la superficie radicular no beneficia la cobertura radicular con injertos libres de tejido blando.

FIGURA No. 2



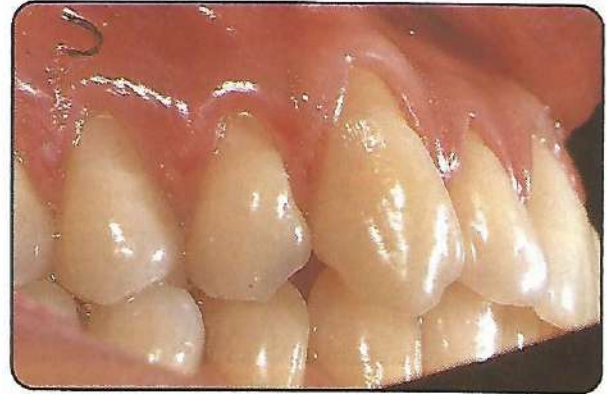- A. *Retracción gingival marginal de más de 3 milímetros en amplitud y profundidad previo a la cirugía. (Retracción que corresponde a la Clase II de Miller)*



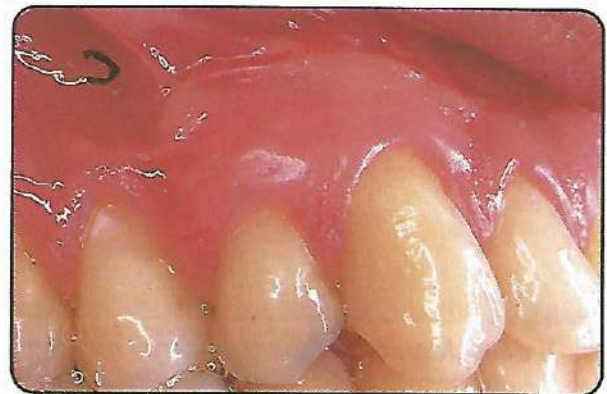
- B. *Cubrimiento radicular obtenido un mes y medio posterior al procedimiento quirúrgico (El procedimiento fue exitoso por la ganancia en el nivel clínico de unión y por la cobertura radicular obtenida).*

FIGURA No. 3

CASO CONTROL
(Sin desmineralización radicular)



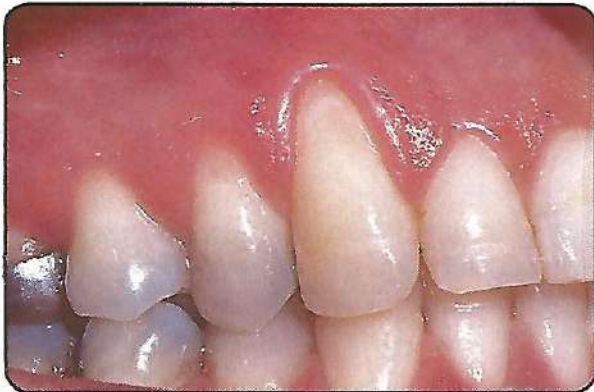- A. *El 23 y 24 presentan retracción gingival marginal amplia y profunda, el tejido interdental conserva su integridad.*



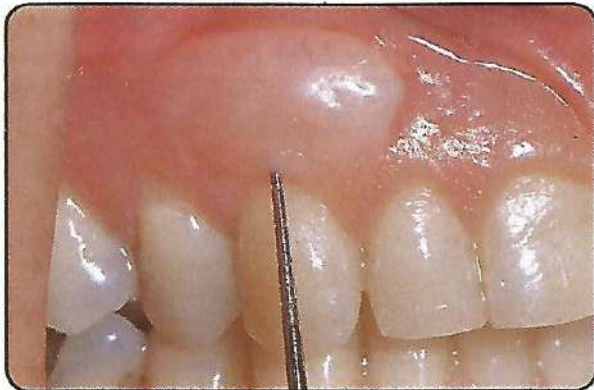- B. *Cubrimiento radicular obtenido 3 meses posteriores al procedimiento quirúrgico. No se hizo desmineralización a la superficie radicular.*

FIGURA No. 4

CASO EXPERIMENTAL
(Con desmineralización radicular)

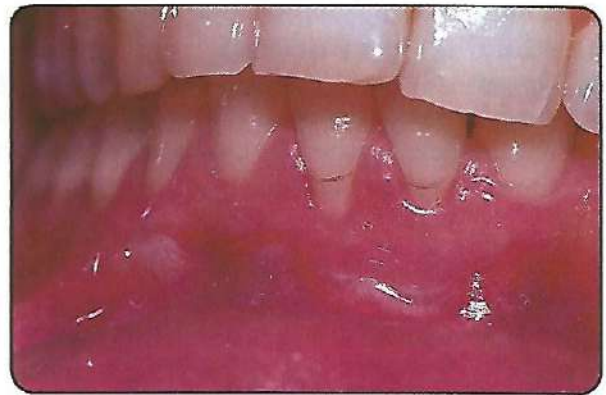

A. El 13 presenta retracción gingival marginal amplia y profunda. Por sorteo al azar simple se asignó al grupo experimental.

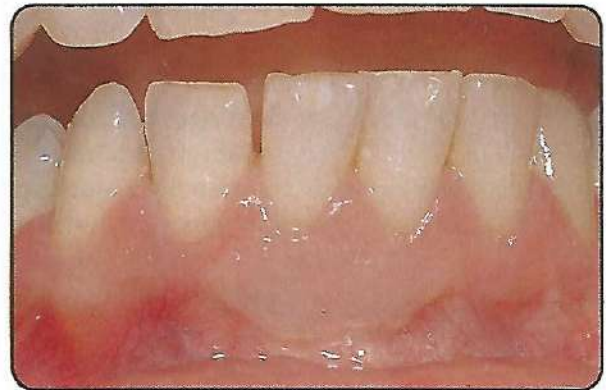

B. 6 años después del procedimiento quirúrgico se observa la cobertura radicular obtenida, la cual es exitosa por la ganancia en el nivel clínico de unión. (El sondaje en la superficie vestibular es de 2 mms.).

FIGURA No. 5



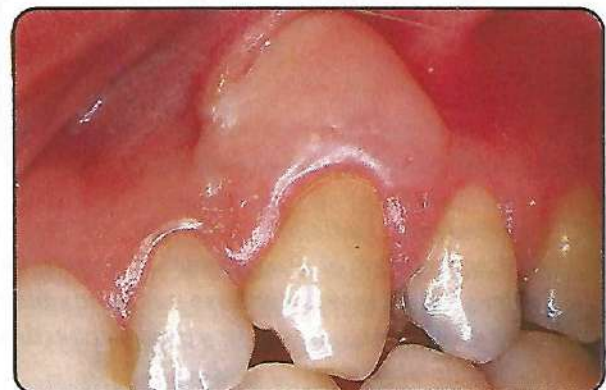A. 31 y 41; 2 meses posteriores al procedimiento quirúrgico de injerto gingival libre. Se observa la cobertura parcial en ambas raíces.



B. 5 años después del procedimiento quirúrgico se observa cobertura total a expensas de la inserción trepadora, fenómeno que requiere integridad del tejido interproximal y riguroso control de placa bacteriana.

FIGURA No. 6

23; 3 meses después del procedimiento de injerto gingival libre. El aspecto estético no es favorable por presentar poco mimetismo del tejido injertado al tejido adyacente. Los bordes laterales y apicales del injerto son gruesos, especialmente en este caso; esto obedece a la inadecuada preparación del injerto en estos bordes, los cuales deben asentar biselados sobre el lecho receptor.



BIBLIOGRAFIA

1. ALBAIR, W. B., COBB, C.M. and KILLOY, W. J.: Connective Tissue Attachment to Periodontally Diseased Roots After Citric Acid Demineralization. *J. Periodontol* 53: 515, 1982.
2. ATMITAGE, G.G. Structural Changes in Cementum From Non-vital Human Teeth. *J. Dental Res. Special Issue. I.A.S.R. Abstract* 102, 1974.
3. ALVEAR, F.S. Predecibilidad en el Cubrimiento de Raíces Denudadas por Recesiones Gingivales Amplias y Profundas con Injertos Gingivales Libres y Acido Cítrico. Tesis Facultad de Odontología, U. de A., 1986.
4. COLE, R.T., CRIGGER, M., BOGLE, G., EGELBERG, J. and SELVIG, K. A.: Connective Tissue Regeneration to Periodontally Diseased Teeth. *J. Periodont Res.* 15: 1, 1980.
5. COMMON, J. and MCFALL, W. T.: The Effect of Citric Acid on Attachment of Laterally Positioned Flaps. *J. Periodontol* 54: 9, 1983.
6. CORN, H. In: Goldman, H. M. and Cohen, D. W., Eds.: *Periodontal Therapy*. 4th ed. St. Louis, Mo: C.V. Mosby Co., 1968: 757.
7. CORN, H. and M. H. Marks. Gingival Grafting for Deep-Wide Recession. A Status Report. Part I. Rationale, Case Selection and Root Preparation Comp. Cont. Educ. Dent., 4: 53-66, 1983.
8. CORN, H. and M. H. Marks. Part. II. Surgical Procedures. Comp. Cont. Educ. Dent. 4(2): 167-180, 1983.
9. DALY, C. G.: Anti-Bacterial Effect of Citric Acid Treatment of Periodontally Diseased Root Surfaces in Vitro. *J. Clin. Periodontol* 9: 386, 1982.
10. DE WALL, H.; KONS, S. et al. The Laterally Positioned Flap. *Dental Clinics of North Amer* 32 (2): 1988, pp. 267-282.
11. FROUM, S. J.; KUSHNER, L. and STAHL, S. S. Healing Responses of Human Intraosseous Lesions Following the use of Debridement, Grafting and Citric Acid Root Treatment. *J. Clinical and Histologic-observations six Months Post Surgery* *J. Periodontol* 54: 67, 1983.
12. GARGUILO, A. and ARROCHA, R. Histochemical Evaluation of Free Gingival Grafts. *Periodontics* 5: 285, 1967.
13. GARRET, J. S.; CRIGGER, M. and EGELBERG, J. Effects of Citric Acid on Diseased Root Surfaces. *J. Periodont. Res.*, 13: 155, 1978.
14. GOLDMAN, H. M.; SCHLUGER, S., FOX, L. and COHEN, D. W.: *Periodontal Therapy*. 3rd. ed. St. Louis. Mo. C. V. Mosby Co., 1964. 560.
15. GUINARD, E.A. and CAFFESSE, R. C.: Treatment of Localized Recesions. Part III: Comparison of Results Obtained With Lateral Sliding and Coronally Repositioned Flaps. *J. Periodontol* 49: 457, 1978.
16. HALL, Walter. Present Status of Soft Tissue Grafting. *J. Periodontol.* 48: (9): 578-597, 1977.
17. HARVEY, P. M.: Surgical Reconstruction of the Gingiva. Part II, Procedures. *N. Z. Dent. J.* 66: 42, 1970.
18. HOLBROOK, T. and C. Ochsenbein. Root Coverage. Presented Continuing Education Program. University of Pennsylvania School of Dental Medicine Philadelphia, May 20, 1982.
19. ISIDOR, F; KARRING, T., NYMAN, S. and Lindbe, I. New Attachment Formation on Citric Acid Treated Roots. *J. Periodont Res* 20: 421, 1985.
20. LANGER, B. and LANGER L. Subepithelial Connective Tissue Graft. Technique for Root Coverage. *J. Periodontol* 56: 175, 1983.
21. LÖE. H. and SILNESS. J. Periodontal Disease in Pregnancy. I. Prevalence and Severity. *Acta Odont. Scand.* 21: 533-551, 1963.
22. LOPEZ, N. J. Connective Tissue Regeneration to Periodontally Diseased Roots, Planed and Conditioned With Citric Acid and Implanted into the Oral Mucosa. *J. Periodontol* 55: 381, 1984.
23. MATTER, J. Creeping Attachment of free Gingival Grafts a Five Year Follow-up Study. *J. Periodontol* 51: 681, 1981.
24. MILLER, P. D. Root Coverage Using a Free Soft Tissue Autografts Following Citric Acid Application. Part. II. Technique *Int. J. Period. Rest. Dent.* 1: 65, 1982.
25. MILLER, P. D. II Treatment of Carious Root. *Int. J. Periodontics Restorative Dent.* 3: 38, 1983.
26. MILLER, P. D. A Classification of Marginal Tissue Recesión. *Int. J. Periodontol Rest Dent.* 5: 9, 1985.
27. MILLER, P. D. Regenerative and Reconstructive Periodontal Plastic Surgery. *Mucogingival Surgery. Dental Clinics of North Amer* 32 (2), 1988, p. 287-305.
28. MORRIS, R.; SMUKLER, H. et al. Healing of Periodontal Surgical Wounds. In: Goldman, H. M. and W. Cohen: *Periodontal Therapy*. Sixth Edition. St. Louis, C. V. Mosby, 1980. Chapter 23.

29. NYMAN, S.; LINDHE, J. and KARRING, T. Healing Following Surgical Treatment and Root Demineralization in Monkeys With Periodontal Disease. *J. Clin. Periodontol* 8: 249, 1981.
30. NYMAN, S.; HOUSTON, F.; SARHED, G.; LINDHE, J. and KARRING, T. Healing Following Reimplantation of Teeth Subjected to Root Planning and Citric Acid Treatment. *J. Clin Periodontol* 12: 294, 1985.
31. PETTERSSON, E. C. and AUKHIL, I. Citric Acid Conditioning of Root Affects Guided Tissue Regeneration in Experimental Periodontal Wounds. *J. Periodont. Res.* 21: 543, 1986.
32. RATEITSCHAK, K. H.; EGLI, U. and G. Fringeli. Recession. A 4 Year Longitudinal Study After Free Gingival Grafts. *J. Clin. Periodontol* 6: 158-164, 1979.
33. ROBINSON, P. J. Possible Roles of Diseased Cementum in Periodontitis. *J. Prev. Dent.* 2: 3-5, 1975.
34. SHILOAH, J. The Clinical Effects of Citric Acid and Laterally Positioned Pedicle Grafts in the Treatment of Denuded Root Surfaces. A Pilot Study. *J. Periodontol.* 51: 652, 1980.
35. SILNESS, J. and LÖE H. Periodontal Disease in Pregnancy II. Correlation Between Oral Hygiene and Periodontal Condition. *Acta Odont. Scandinavica* 22: 121 1964.
36. STAHL, S. S.; Froum, S. J. and KUSHNER, L. Healing Responses of Human Intraosseous Lesions Following the use of Debridement, Grafting and Citric Acid Root Treatment II. Clinical and Histologic Observations: One Year Postsurgery. *J. Periodontol* 54: 325, 1983.
37. SULLIVAN, H. C. and J. H., Atkins. Free Autogenous Gingival Grafts. I. Principles of Successful Grafting. *Periodontics* 6: 121-129, 1968.
38. TERRANOVA, V. P.; FRANZETTI, L. C.; HIC, S. et al. A Biochemical Approach to Periodontal Regeneration: Tetracycline Treatment of Dentin Promotes Fibroblast Adhesion and Growth. *J. Periodont. Res.* 21: 330, 1986.
39. WIKESJO, U. M. E.; BAKER, P. J. et al. A Biochemical Approach to Periodontal Regeneration: Tetracycline Treatment Conditions Dentin Surfaces. *J. Periodont. Res* 21: 322, 1986.
40. WIKESJO, U. M. E.; CLAFFEY, N.; CHRISTERSSON, L. A. et al. Repair of Periodontal Furcation Defects in Beagle Dogs Following Reconstructive Surgery Including Root Surface Demineralization With Tetracycline Hydrochloride and Fibronectin Application. *J. Clin. Periodontol.* 15: 73, 1988.



Dentales Colombia

DANILO CORREA Y CIA. LTDA.

“IMPORTACION Y VENTA DE MATERIALES
E INSTRUMENTAL DENTAL”

Carrera 43 No. 53-91

Tel. Gerencia y Contabilidad: 216 36 71 - 216 36 52

Tel. Ventas: 216 37 28 - 216 37 84 - Fax: 216 36 14