
ANÁLISIS DEL EJE DE INSERCIÓN LATEROMEDIAL DEL LIGAMENTO ESTILOHIOIDEO CON RELACIÓN A LÍNEA MEDIA SAGITAL DEL CRÁNEO EN INDIVIDUOS DE AMBOS SEXOS MEDIANTE SISTEMA CONE BEAM: ESTUDIO RETROSPECTIVO

ANALYSIS OF THE MEDIO-LATERAL INSERTION AXIS OF THE STYLOHYOID LIGAMENT REGARDING THE SAGITTAL PLANE OF THE SKULL IN INDIVIDUALS OF BOTH SEXES THROUGH THE CONE BEAM SYSTEM: A RETROSPECTIVE STUDY

CONSUELO RUBIO¹, HÉCTOR GANGA², CARMEN LUCÍA GUZMÁN³

RESUMEN. Introducción: la mayoría de los diagnósticos de la calcificación del ligamento estilohioideo corresponden a un hallazgo radiográfico. Esto permite obtener de manera exclusiva la información de esta patología. En este trabajo, utilizando el sistema Cone Beam se identifica la dirección del ligamento estilohioideo por medio del análisis de los ángulos formados por este con relación a la línea media. **Métodos:** en este estudio se consideró una muestra de 82 exámenes imagenológicos tomados con sistema de tomografía de alta resolución Cone Beam Galileos de Sirona, Siemens, Alemania. Los exámenes imagenológicos corresponden a estudios rutinarios en pacientes de ortodoncia, implantología y diagnóstico general. Para realizar las mediciones se utilizó software Galaxis que tiene disponible una ventana de evaluación de los tres planos estrictos del espacio llamada radiología. **Resultados:** la evaluación de la muestra permite establecer que a medida que se aleja el ligamento de la base de cráneo, en hombres se separa más de la línea media sagital del cráneo que en mujeres, y no existe gran diferencia en los ángulos medidos en los diferentes grupos según edad. **Conclusión:** el detalle y la exactitud de las mediciones realizadas con el sistema Cone Beam permite evidenciar la correcta dirección del ligamento estilohioideo.

Palabras clave: ligamento, calcificación, ángulo.

Rubio C, Ganga H, Guzmán CL. Análisis del eje de inserción lateromedial del ligamento estilohioideo con relación a línea media sagital del cráneo en individuos de ambos sexos mediante sistema Cone Beam: estudio retrospectivo. Rev Fac Odontol Univ Antioq 2010; 22(1): 33-39.

ABSTRACT. Introduction: most of the diagnosis of the stylohyoides ligament calcification corresponds to radiographic findings. This research provides exclusive information on the aforementioned pathology. In this report, and —by using the Cone Beam System— the location of the stylohyoides ligament is identified through the analysis of the angles formed by it in relation with the midline. **Methods:** this study had a sample of 82 imagenology examinations taken with Sirona's Galileos high resolution Cone Beam Tomography System, Siemens, Germany®. The examinations corresponded to routine studies in patients undergoing orthodontic or implantology treatments and/or for general diagnosis. To perform the measurements we used Galaxy software which has an evaluation window for the three strict space planes and is called Radiology. **Results:** the evaluation of the sample permitted to establish that as the ligament moves away from the cranial base, it becomes more separated from the mid-sagittal line in men than in women and, there is no significant difference in the angles measured in the different groups according to age. **Conclusion:** the detail and the accuracy of the measurements carried out with the Cone Beam System permitted to demonstrate the correct direction of the stylohyoides ligament.

Key words: ligament, calcification, angle.

-
- 1 Cirujano dentista, alumno postítulo de Radiología Maxilofacial de la Universidad de Chile, práctica privada. Docente de pregrado de la carrera de Odontología de la Universidad San Sebastián.
 - 2 Cirujano dentista, alumno postítulo de Radiología Maxilofacial de la Universidad de Chile, práctica privada. Asesor en Salud Familiar Servicio de Salud Atacama, Ministerio de Salud.
 - 3 Odontóloga CES, Medellín, radióloga maxilofacial, profesora asistente Departamento de Patología, Facultad de Odontología, Universidad de Chile.

RECIBIDO: NOVIEMBRE 9/2009-ACEPTADO: AGOSTO 24/2010

Rubio C, Ganga H, Guzmán CL. Analysis of the medio-lateral insertion axis of the stylohyoid ligament regarding the sagittal plane of the skull in individuals of both sexes through the Cone Beam System: a retrospective study. *Rev Fac Odontol Univ Antioq* 2010; 22(1): 33-39.

INTRODUCCIÓN

La elongación o calcificación del ligamento estilohioideo es una patología poco conocida, lo cual la hace difícil al momento de diagnosticar. Muchos pacientes pasan varios años con síntomas craneofaciales, sin poder hallar su origen. Mientras que otros, la mayoría, jamás presentan sintomatología, siendo este un hallazgo radiográfico.

El primer caso reportado de calcificación del ligamento estilohioideo, fue en 1652 por Machetti. Luego en 1872, en Viena por Weichlechner, fue reportado el primer caso de elongación del proceso estilohioideo con una operación para terminar con los síntomas, que más tarde serían descritos por Eagle y que en su conjunto formarían el síndrome de Eagle.

Eagle entre 1937 y 1958, relata en diferentes artículos el desenvolvimiento del proceso estiloides con las estructuras anatómicas adyacentes y los síntomas consecuentes.¹

El proceso estilohioideo y el ligamento estilohioideo son derivados del segundo arco branquial (cartílago de Reichert) y forman parte de la cadena que conecta el hueso temporal con el hueso hioides.² Está compuesta por cuatro porciones:

1) Timpanohial, la cual aparece antes del nacimiento y se fusiona a la zona petrosa del hueso temporal para formar la porción timpánica del proceso estiloides y el osículo estapes. 2) Estilohial, la cual aparece después del nacimiento y forma la porción media del proceso estiloides. 3) Ceratohial, la cual genera el ligamento estilohioideo durante la etapa intrauterina. 4) Hipohial, la cual forma el cuerno menor y parte superior del cuerpo del hueso hioides.^{3,4}

El proceso estilohioideo es normalmente un hueso delgado, cilíndrico, ubicado inmediatamente en frente y medial del foramen estilomastoideo, fu-

sionado a la parte inferior del hueso temporal. Normalmente se ubica entre la arteria carótida externa e interna y de él se insertan tres músculos: estilofaríngeo, estilohioideo y estilogloso y dos ligamentos: estilohioideo y estilomandibular, conectados a él. La extremidad del proceso se continúa con el ligamento estilohioideo, que se extiende hasta el asta menor del hueso hioides.^{2,5}

En adultos, el ligamento estilohioideo es un fino cordón de fibras de tejido conectivo, que conserva residuos de cartílago embrionario que tiene cierto potencial en la calcificación² ya sea parcial o completa. El ligamento estilohioideo es medial a la arteria carótida externa y al músculo hiogloso.

Radiográficamente se ha reportado que en normalidad el proceso estilohioideo mide entre 20 a 30 mm.⁵⁻⁸ Esta situación puede presentarse con sintomatología en algunos casos. Se ha señalado que entre el 4 y el 28% de la población posee procesos estiloides elongados, pero solamente el 4% manifiesta sintomatología.^{2,9}

En cuanto a su etiología, en la literatura existe controversia, por un lado se sostiene que su origen es congénito, a partir de remanentes de tejido cartilaginoso óseo endocondral hiperplásico y conjuntivo del ligamento, así como también se habla de una variación anatómica y que también podría corresponder a una metaplasia postraumática o postquirúrgica.^{3,10,11}

La elongación del proceso estilohioideo o la parcial calcificación del ligamento estilohioideo no necesariamente presenta síntomas; el 27% de los sujetos con elongación del proceso y el 25% de los sujetos con osificación del ligamento están libres de síntomas.²

Algunos posibles signos y síntomas incluyen hinchazón en la zona preauricular o faríngea, otalgia, dolor en articulación temporomandibular, dolor difuso atípico, dolor de cabeza, crepitación, sensa-

ción de “pop ping” y “clic”, cuerpo extraño faríngeo, dolor ocular y tinitus.¹² En muchas ocasiones, los síntomas pueden ser confundidos con los presentes en el desorden temporomandibular,^{13, 14} tales como el dolor facial, sensación de cuerpo extraño en la orofaringe, limitaciones en los movimientos de la cabeza, cuello y de la apertura bucal, cefalea y disfagia.

Esta variedad de signos y síntomas son probablemente explicados por reacción a la injuria, por irritación al nervio simpático asociado a las arterias carótida interna y externa, vecinas al proceso estiloideo, y al compromiso de la región cervical de los nervios craneales V, VII, IX y X.^{10, 11-15}

La elongación del proceso estiloideo se presenta más en mujeres,^{5, 16} pero con mayor longitud en los hombres.¹⁵ Al análisis de lateralidad, los hallazgos señalan que es más frecuente encontrar elongaciones bilaterales (derecho e izquierdo), con mayor longitud en el lado derecho.¹⁷

Estudios han relatado la importancia del análisis radiográfico transcraneano en el diagnóstico de estas anomalías.¹⁷ Se ha propuesto una clasificación del proceso estiloideo basada en las características radiográficas en: elongado, pseudoelongado, articulado y segmentado. La ortopantomografía es uno de los más importantes medios de diagnóstico para el elongamiento del proceso estiloideo.^{2, 4, 18}

Posiblemente otros factores, como la angulación del proceso con relación a las estructuras anexas, la posición del cuello o el lado predominante para la masticación, pueden influenciar el apareamiento de estos síntomas y la alteración de su función.^{2, 4, 18}

El objetivo de este trabajo está orientado a medir el ángulo formado desde el punto de inserción y límite más distal de la porción calcificada del ligamento estiloideo de ambos lados con relación a la línea media, para evaluar su orientación lateromedial. Para esto se decidió ubicar el vértice de ambos ángulos en el plano sagital medio.

MATERIALES Y MÉTODOS

Se consideró una muestra de 82 exámenes imagi-nológicos tomados con sistema de tomografía de

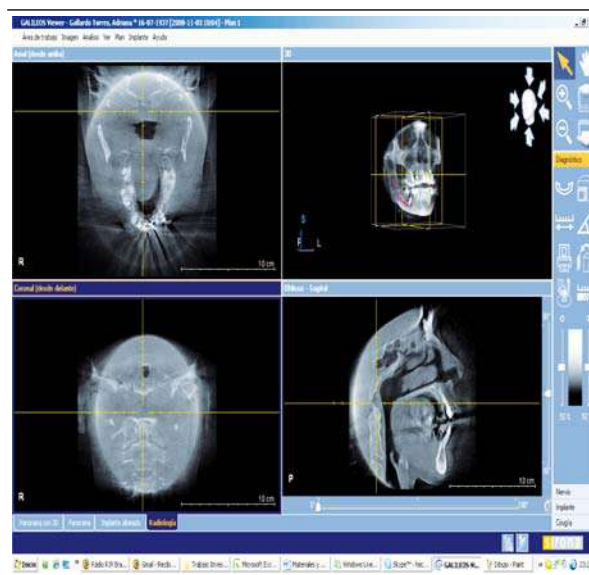
alta resolución Cone Beam Galileos de Sirona, Siemens, Alemania. Estos exámenes fueron obtenidos con fines de estudios ortodóncicos, de implantología o de diagnóstico general, durante los años 2008 y 2009. Se realizó el análisis retrospectivo de la muestra, y se clasificó según edad y sexo.

Para realizar las mediciones se utilizó *software* Galaxis que tiene disponible una ventana de evaluación de los tres planos estrictos del espacio llamada “radiología”.

Protocolo para medición de ángulos:

Paso 1: se ubica en la ventana coronal el eje medio sagital de la apófisis odontoides, determinando esta línea como línea media o plano sagital medio (figura 1).

Figura 1
Determinación del plano medio sagital ubicando eje medio sagital de la apófisis odontoides



Paso 2: se ubica el cursor en el ícono disponible para medición de ángulos (figura 2).

Paso 3: se posiciona el cursor activado para medición de ángulos en la segunda línea perpendicular de abajo hacia arriba en el plano sagital medio en la ventana axial. Determinando que el vértice del ángulo coincida con la intersección de ambas líneas (figura 3).

Figura 2
Ubicación del ícono disponible para medición de ángulos

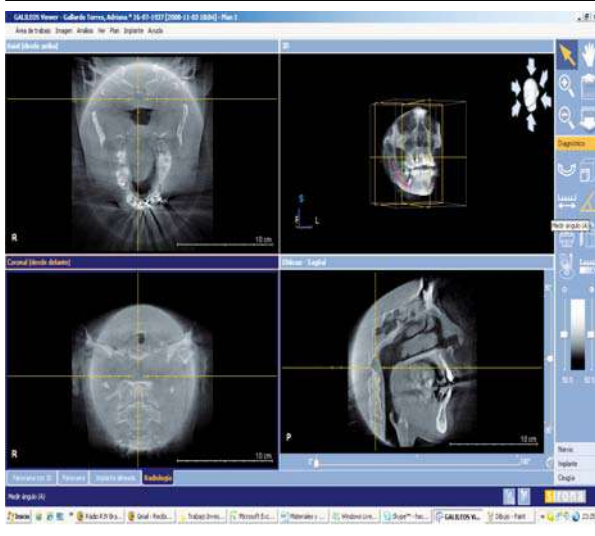


Figura 4
Obtención de la medida del ángulo

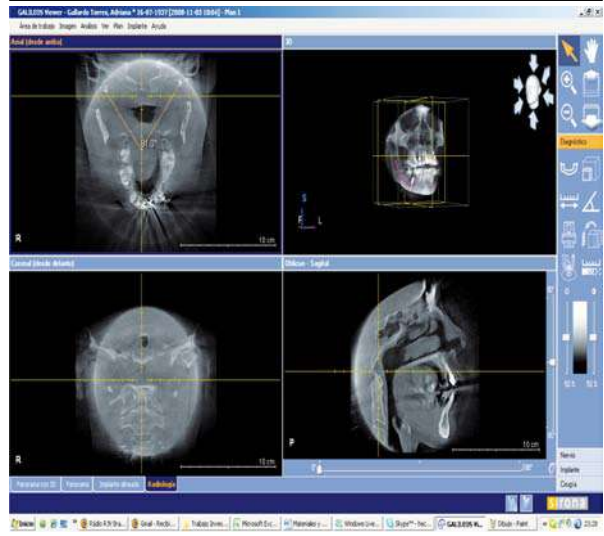
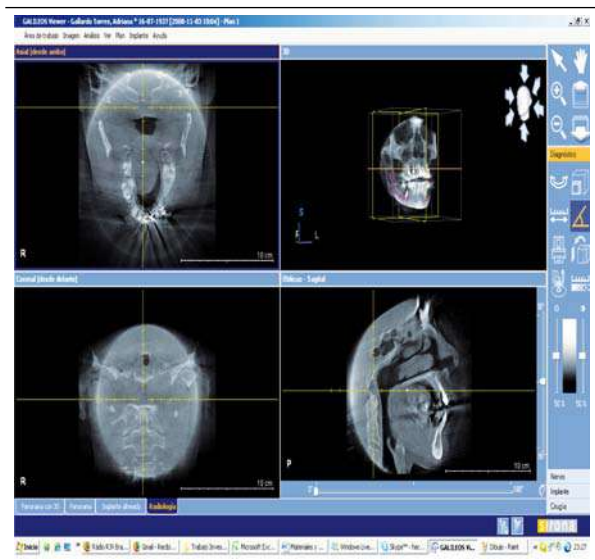


Figura 3
Determinación del punto empleado como vértice



Paso 4: se ubican mediante el desplazamiento del cursor los extremos de los lados del ángulo, obteniendo el valor de este en grados (figura 4).

Este mismo procedimiento se repite en el mismo paciente con el objetivo de obtener el ángulo en la base de la apófisis estiloides y en el extremo distal calcificado de los ligamentos.

Una vez obtenida la magnitud de cada ángulo en grados, se interrelacionó con la edad y sexo de la muestra seleccionada.

RESULTADOS

De los pacientes examinados 48 correspondieron a mujeres y 34 a hombres. Distribuidos en los siguientes rangos de edades: de 0 a 15 años: 2 mujeres y 1 hombre, de 15 a 30 años: 8 mujeres y 6 hombres, de 30 a 50 años: 12 mujeres y 5 hombres, de 50 y más años: 26 mujeres y 22 hombres.

A. Según sexo (tabla 1):

1. En el ángulo medido en la inserción de ligamento estilohioideo en mujeres en promedio es de $84,09^\circ$, en hombres es de $86,65^\circ$. La diferencia entre ellos de $2,56^\circ$.
2. En el ángulo medido en la porción más alejada de la base de cráneo hacia caudal del ligamento estilohioideo en mujeres en promedio fue de $81,98^\circ$; en hombres fue de $86,82^\circ$. Se encontró que existe una diferencia de $4,83^\circ$.
3. La diferencia observada entre ambos ángulos en las mujeres es en promedio de $2,11^\circ$, mientras que en los hombres es de $-0,16^\circ$.

B. Según edad (tabla 2):

1. En el rango de 0 a 15 años el ángulo medido en la inserción del ligamento es en promedio $86,05^\circ$ y en la porción distal es de $79,1^\circ$.

2. En el rango de 15 a 30 años el ángulo medido en la inserción del ligamento es en promedio $84,48^\circ$ y en la porción distal es de $85,40^\circ$.
 3. En el rango de 30 a 50 años el ángulo medido en la inserción del ligamento es en promedio $81,73^\circ$ y en la porción distal es de $81,04^\circ$.
 4. En el rango de 50 y más el ángulo medido en la inserción del ligamento es en promedio $86,70^\circ$ y en la porción distal es de $85,42^\circ$.
- Se decidió combinar todas las variables consideradas en este estudio con el objetivo de poder visualizar de mejor forma los resultados (tablas 3 y 4).

Tabla 1
Ángulos a nivel de inserción y distal de la base de cráneo versus sexo

Variables	Mujeres	Hombres	Diferencia entre hombres y mujeres
Ángulo promedio en la inserción (AI)	$84,09^\circ$	$86,65^\circ$	$2,56^\circ$
Ángulo promedio en la porción distal (AD)	$81,98^\circ$	$86,82^\circ$	$4,83^\circ$
Diferencia entre AI y AD	$2,11^\circ$	$-0,16^\circ$	

Tabla 2
Ángulos medidos en la inserción y en la porción distal, con relación a edad

Variables	Ángulo promedio en la inserción (AI)	Ángulo promedio en la porción distal (AD)	Diferencia entre AI y AD
0 a 15 años	$86,05^\circ$	$79,1^\circ$	$6,95^\circ$
15 a 30 años	$84,48^\circ$	$85,40^\circ$	$-0,91^\circ$
30 a 50 años	$81,73^\circ$	$81,04^\circ$	$0,68^\circ$
50 y más años	$86,70^\circ$	$85,42^\circ$	$1,27^\circ$

Tabla 3
Ángulo de inserción en hombres y mujeres de los diferentes rangos de edad

Sexo Edad	Mujeres	Hombres	Diferencia entre hombres y mujeres
0-15 años	$88,10^\circ$	$84,00^\circ$	$4,10^\circ$
15-30 años	$81,96^\circ$	$87,01^\circ$	$5,05^\circ$
30-50 años	$81,44^\circ$	$82,02^\circ$	$0,57^\circ$
50 y más años	$85,66^\circ$	$87,73^\circ$	$2,06^\circ$

Tabla 4
Ángulo distal en hombres y mujeres de los diferentes rangos de edad

Sexo Edad	Mujeres	Hombres	Diferencia entre hombres y mujeres
0-15 años	$80,60^\circ$	$77,60^\circ$	$3,00^\circ$
15-30 años	$78,72^\circ$	$92,08^\circ$	$13,36^\circ$
30-50 años	$80,15^\circ$	$81,94^\circ$	$1,79^\circ$
50 y más años	$83,93^\circ$	$86,91^\circ$	$2,98^\circ$

CONCLUSIÓN

Según el sexo se puede establecer que de acuerdo con lo medido, en las mujeres existe una dirección de arriba abajo y de fuera adentro desde la base de cráneo hacia caudal, lo que determinaría que a me-

didada que desciende el ligamento se acerca a la línea media. En cambio en los hombres, la dirección es de arriba abajo, levemente hacia afuera, alejándose en este caso de la línea media. Parámetro que en los hombres, tiene un comportamiento diferente de acuerdo con el grupo etario que se esté analizando.

Esta diferencia podría relacionarse con presencia de signos y síntomas en la calcificación del ligamento estilohioideo y sexo. Se ha reportado mayor incidencia en las mujeres. Lo que podría deberse a esta dirección junto a la probable reacción a la injuria e irritación del sistema nervioso simpático asociado a la arteria carótida interna y externa vecinas al proceso estilohioideo, y al compromiso de la región de los nervios craneales V, VII, IX y X.^{10, 11-15}

El ancho de la base de cráneo es levemente mayor en hombres que en mujeres, determinando que exista un ángulo que es en 2,56° mayor en hombres.

En el grupo de 15 a 30 años se observa un comportamiento diferente en los hombres a lo encontrado en los otros grupos de edad. Determinando que solamente en dicho grupo el ligamento se aleja en 5° desde la línea media en la medición más caudal de la calcificación del ligamento en los hombres. Con una base de cráneo más ancha en los hombres en relación al grupo de edad de 30 a 50 años, ya que en el grupo de más de 50 años es prácticamente igual. En las mujeres se dirige hacia adentro en caudal en 2° más en relación a los otros grupos de edad.

En el rango de edad de 30 a 50 años, se puede visualizar cómo las bases de cráneo son prácticamente iguales en hombres y mujeres, siendo la diferencia pequeña, pero mayor en hombres. La dirección del ligamento estilohioideo en ambos es hacia la línea media a medida que avanzamos hacia caudal, siendo 0,68° mayor esta inclinación en las mujeres en relación con los hombres.

En el siguiente tramo de edad, en las mujeres, observamos el mismo comportamiento que en el rango anterior, sin embargo la dirección del ligamento desde la base de cráneo hacia caudal en relación con la línea media, se presenta con un comportamiento más paralelo, con muy leve inclinación hacia adentro en los hombres. Siendo nuevamente esta inclinación mayor en 1,27° en las mujeres.

DISCUSIÓN

Los resultados de la presente investigación sugieren mayor sensibilidad diagnóstica del método utilizado, mayor confiabilidad dimensional, gracias al *software* Galaxis que permite medir ángulos. Evaluación que no se puede realizar con la misma exactitud con la radiografía panorámica.

De lo anteriormente expuesto, nuestra hipótesis, dice que podríamos predecir que a mayor edad del paciente, la dirección del ligamento estilohioideo podría ir cambiando, lo que permitiría un diagnóstico adecuado y precoz de los efectos de esta patología, ya que la medición no se mantiene estática en los diferentes grupos clasificados por edades.

Este comportamiento es muy interesante de analizar, observando que sucede con la dirección del ligamento estilohioideo calcificado y detectado en edades tempranas de un mismo grupo de pacientes a medida que van avanzando en edad, utilizando esta misma tecnología. Sin embargo, el análisis de esta situación ha sido escaso en la literatura científica.

CORRESPONDENCIA

Héctor Ganga Chacón
Vallejo 535 oficina 303. Edificio Doña Isidora.
Copiapó
Correo electrónico: h.ganga.chacon@gmail.com

REFERENCIAS

1. Kulvin MM. Elongated styloid processes, their formation and clinical significance. *Laryngoscope* 1949; 40(12): 907-909.
2. Monsour PA, Young WG. Variability of the styloid process and stylohyoid ligament in panoramic radiographs. *Oral Surg Oral Med Oral Pathol* 1986; 61(5): 522-526.
3. Baddour HM, McAnear JT, Tilson HB. Eagle's Syndrome. *Oral Surg Oral Med Oral Pathol* 1978; 46(4): 486-494.
4. Kawai T, Shimozato K, Ochai S. Elongated styloid process as a cause of difficult intubation. *J Oral Maxillofac Surg* 1990; 48(11): 1225-1228.
5. Gray H. *Anatomy of the human body*. Edinburgh: Longman; 1973. p. 507.
6. Dwight T. Stylohyoid ossification. *Ann Surg* 1907; 46: 721.

7. Kaufman SM, Elzay RP, Irish EF. Styloid process variation radiologic and clinical study. *Arch Otolaryngol* 1970; 91: 460-463.
8. Stafne EC, Hollinshead WH. Roetgenographic observations on the stylohyoid chain. *Oral Surg Oral Med Oral Pathol* 1962; 15: 1195-1200.
9. Eagle WW. Elongated styloid process: report of two cases. *Arch Otolaryngol* 1937; 25: 584.
10. Gossman JR, Tarsitano, JJ. The styloid-stylohyoid syndrome. *J Oral Surg* 1977; 35: 555.
11. Steinmann, EP. A new light on the pathogenesis of the styloid syndrome. *Arch Otolaryngol* 1970; 91: 171-174.
12. Smith G, Cherry JE. Traumatic Eagle's syndrome. *J Oral Maxillofac Surg* 1988; 46: 606-609.
13. Baddour HM, McAnear JT, HB Tilson Eagle's syndrome: Report of a case. *Oral Surg Oral Med Oral Pathol* 1978; 46(4): 486-494.
14. Cantín L, Suazo M, Venegas GI, Zavando MD, Muñoz CR. Síndrome de Eagle bilateral, reporte de un caso. *Int J Odontostomat* 2007; 1(2): 141-145.
15. Eagle WW. Elongated styloid process: symptoms and treatment. *Arch Otolaryngol* 1958; 67: 172.
16. Frommer J. Anatomic variations in the stylohyoid chain and their possible clinical significance. *Oral Surg Oral Med Oral Pathol* 1974; 38: 659.
17. Fuentes R, Oporto G, Garay I, Bustos L, Silva H, Flores H. Proceso estiloides en una muestra de radiografías panorámicas de la ciudad de Temuco-Chile. *Int J Morphol* 2007; 25(4): 729-733.
18. RG Smith, JE Cherry. Traumatic Eagle's syndrome: report of a case and review of the literature. *J Oral Maxillofac Surg* 1988; 46(7): 606-609.