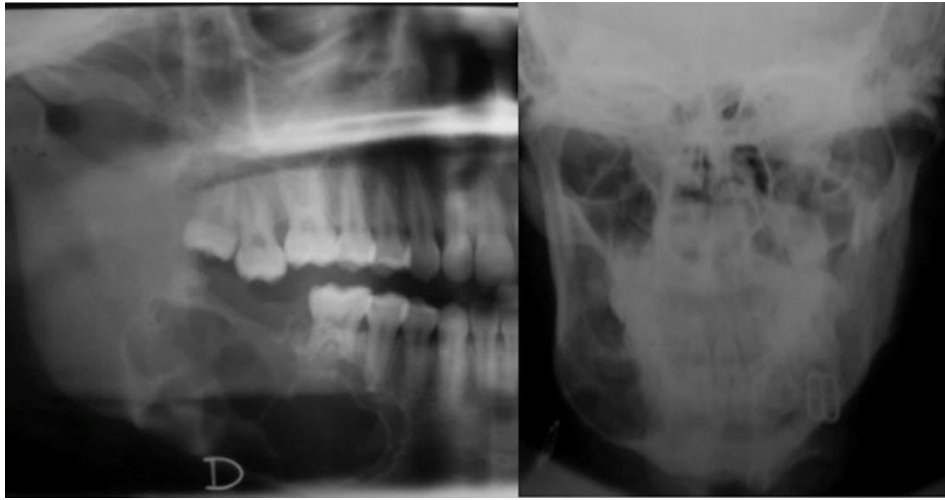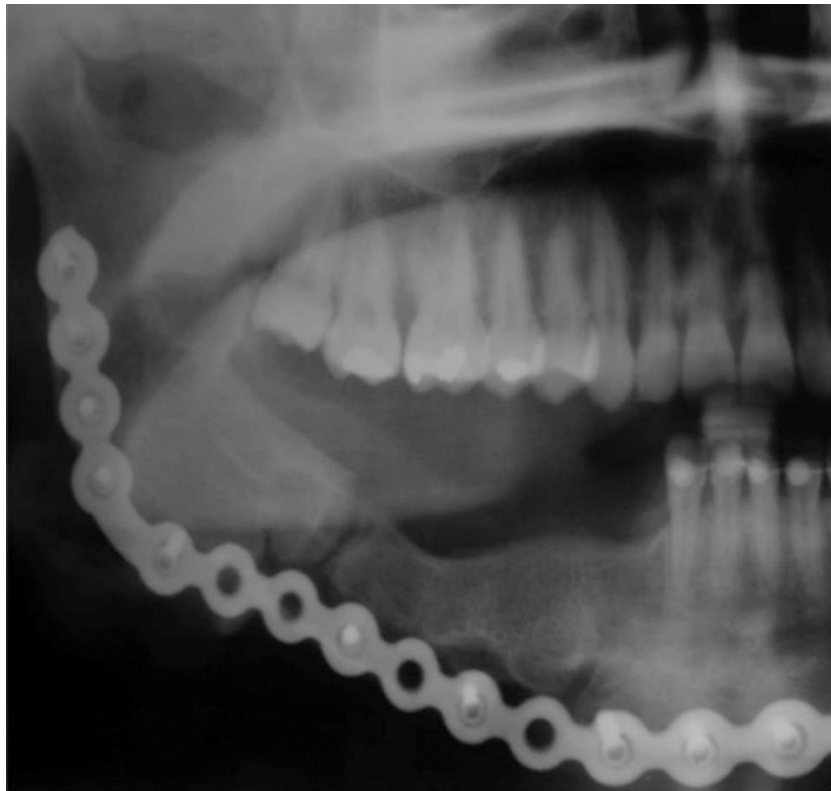


Figura 1. Lesión osteolítica que produce rizálisis de 4.6 y 4.5



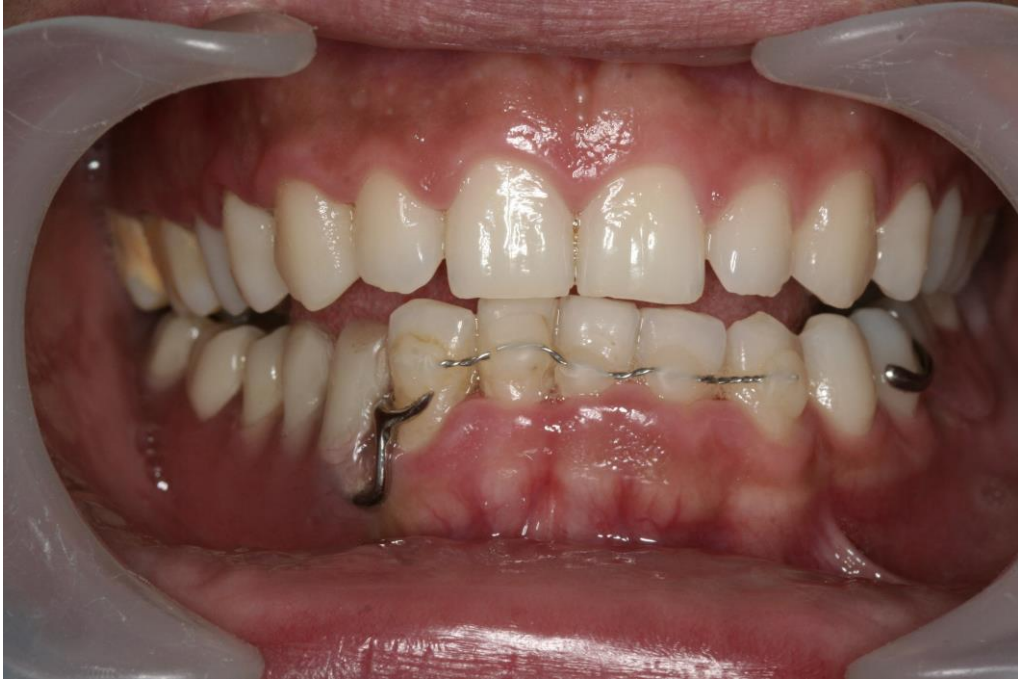Source: by the authors

Figura 2: Reconstrucción diferida con injerto libre de cresta iliaca



Source: by the authors

Figura 3: Control a los 10 años



Source: by the authors