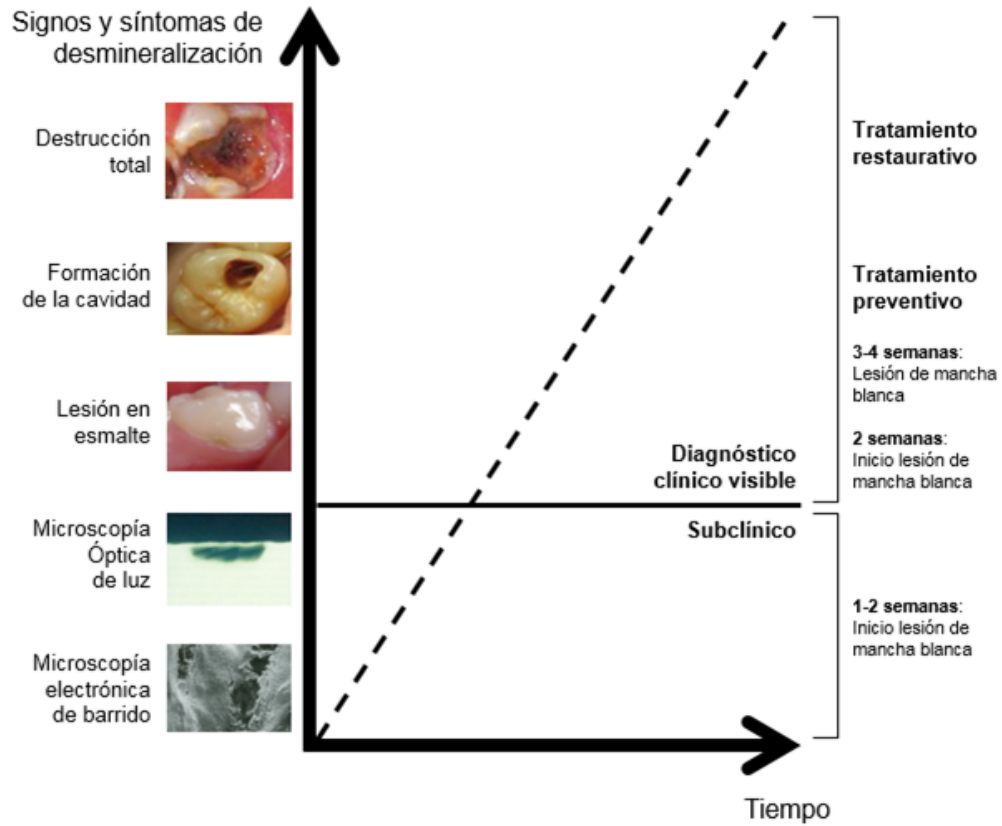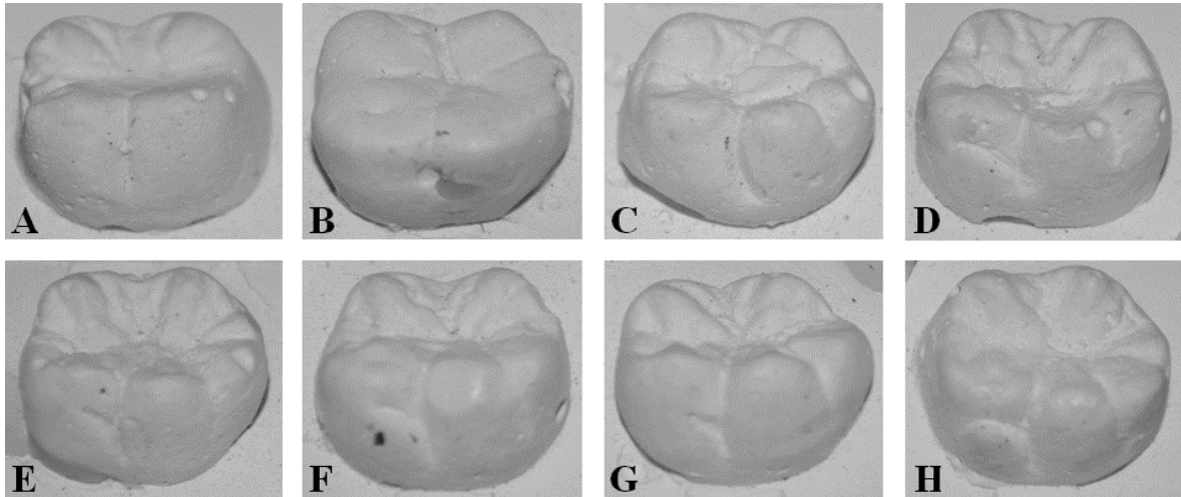


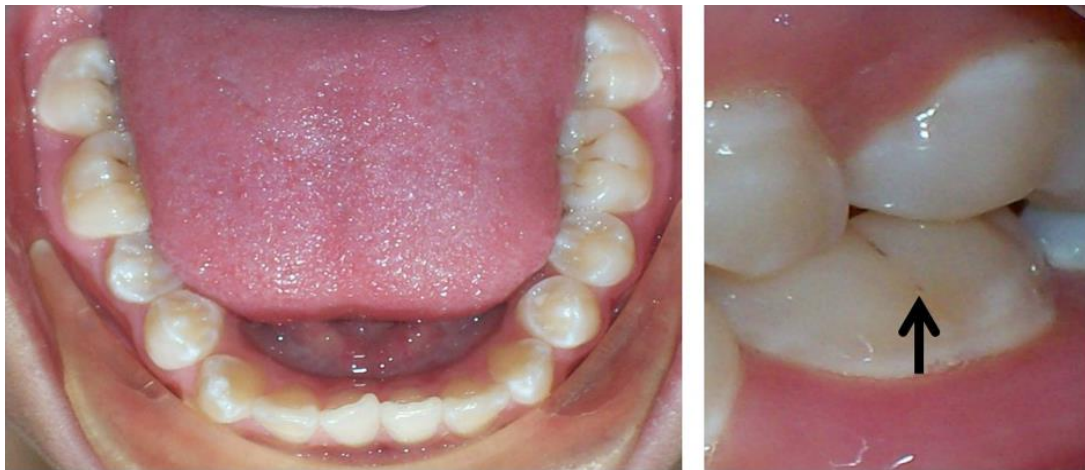*Figura 1. Evolución en el tiempo del estado de avance de la caries*

*Fuente: por los autores*



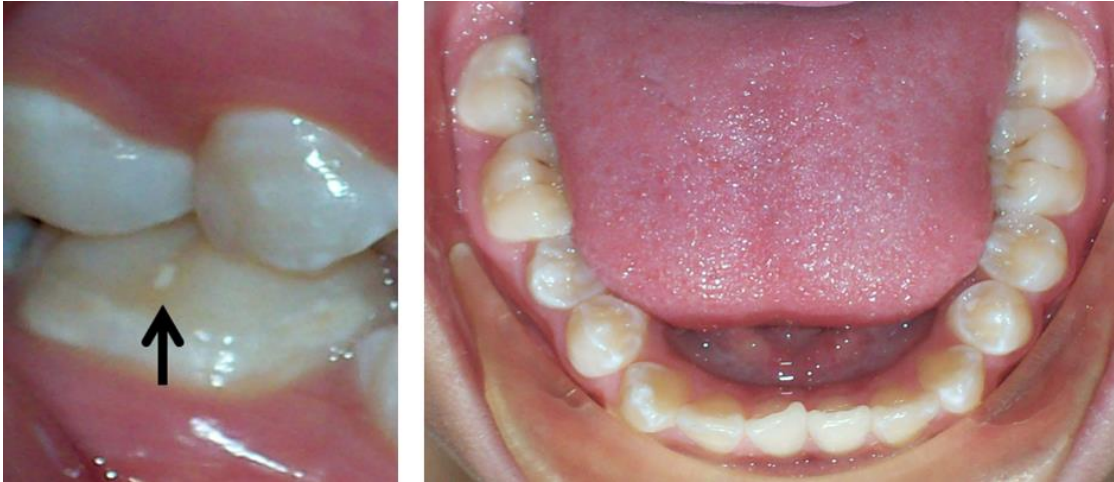**Figura 2. Placa ASUDAS de la clasificación por grados del protostílido. A. Grado 0: ausente; B. Grado 1: fosa vestibular (punto P); C. Grado 2: surco vestibular curvado hacia distal; D. Grado 3: surco distal desde el surco vestibular; E. Grado 4: surco más pronunciado; F. Grado 5: surco fuerte; G. Grado 6: surco que cruza la superficie vestibular y cúspide de vértice romo; H. Grado 7: cúspide de vértice libre. La expresión dicotómica ausencia / presencia es 0-2 / 3-7**

*Fuente: Hernández et al<sup>14</sup>*



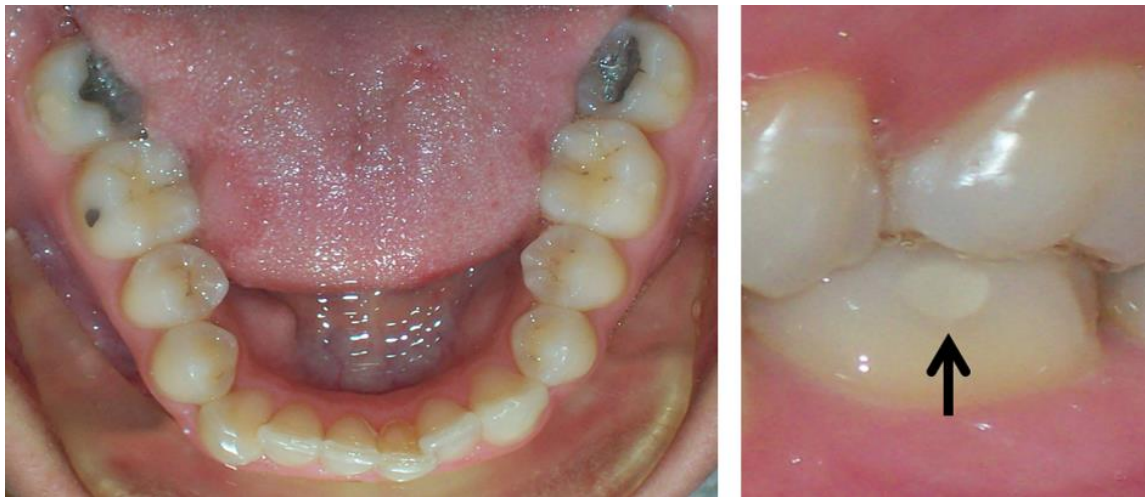
**Figura 3. Primer Molar inferior izquierdo permanente. La flecha señala el punto P (grado 1 ASUDAS) del complejo morfológico del protostílido**

*Fuente: los autores*



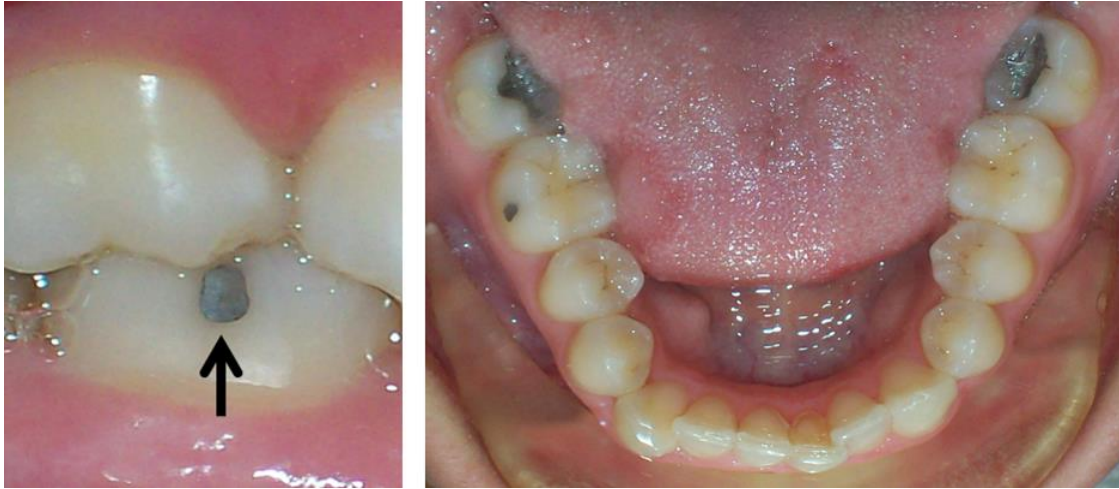
**Figura 4. Primer molar inferior derecho permanente. La flecha señala un tratamiento preventivo (agente sellador a base de resina) asociado a la región en donde se expresa el complejo morfológico del protostílido (punto P –grado 1 ASUDAS– del protostílido)**

*Fuente: los autores*



**Figura 5. Primer Molar inferior izquierdo permanente. La flecha señala una restauración en resina compuesta de una lesión cariosa asociada a la región en donde se expresa el complejo morfológico del protostílido**

*Fuente: los autores*



***Figura 6. Primer Molar inferior izquierdo derecho. La flecha señala una obturación en amalgama dental de una lesión cariosa asociada a la región en donde se expresa el complejo morfológico del protostílido***

*Fuente: los autores*