




# Evaluation of apical lesions in endodontically filled teeth from cone-beam computed tomography (CBCT), using the periapical index (PAI) modified


Evaluación de lesiones apicales en dientes con obturación endodóntica a partir de tomografías computarizadas de haz cónico (CBCT), usando el índice periapical (PAI) modificado


DIDIER RODRÍGUEZ-LEZAMA<sup>1</sup>, JULIAN CAMILO MENA-FALLA<sup>2</sup>, LUZ EUGENIA DUQUE-GOMEZ<sup>3</sup>, YOLANDA GRAJALES-GARAY<sup>4</sup>, ESTEPHANIA CASTRO-CASTAÑO<sup>5</sup>

<sup>1</sup> Estomatólogo y Cirujano Oral. Departamento de Salud Bucal, Universidad Autónoma de Manizales, Manizales, Colombia.  0000-0003-2606-3571

<sup>2</sup> Endodoncista. Programa de Posgrado en Endodoncia, Universidad Autónoma de Manizales, Manizales, Colombia.  0009-0005-1055-049X

<sup>3</sup> Endodoncista. Programa de Posgrado en Endodoncia, Universidad Autónoma de Manizales, Manizales, Colombia.  0009-0005-7949-5118

<sup>4</sup> Endodoncista. Programa de Posgrado en Endodoncia, Universidad Autónoma de Manizales, Manizales, Colombia.  0000-0002-5475-8832

<sup>5</sup> Odontóloga. Universidad Autónoma de Manizales, Manizales, Colombia.  0009-0007-9761-7670

## ABSTRACT

**Introduction:** Apical Periodontitis (AP) usually presents without symptoms and is diagnosed mainly by radiographic imaging. Using cone-beam computed tomography (CBCT), periradicular radiolucent areas could be studied and characterized from reproducible anatomical references. This study aimed to characterize periradicular lesions in endodontically filled teeth from a Colombian population with CBCT, by means of modified periapical index (PAI). **Methods:** Descriptive study. 1113 computed tomographs showing apical lesions were analyzed (165 patients, equivalent to 192 teeth with 396 canals), according to the inclusion criteria. Technical errors associated with endodontic treatment were recorded. The size of the lesion was characterized based on the CBCT/PAI of Estrela 2008, maintaining the classification from 0 to 5. Measures of central tendency and dispersion were calculated. **Results:** On average, the lesions were 5.24 mm high, 4.73 mm wide and 4.92 mm deep. This research determined that 46.35% of the lesions were found in category 3, 40.1% in category 4, 10.42% in category 5 and 3.12% in category 2. The errors evaluated were under-obturation with 68.01%, over-obturation with 6.8%, untreated canal with 4.3%, root perforation with 1.2%, and fractured instrument with 0.25%. **Conclusions:** 85% of the endodontically treated teeth with periapical lesion presented an error in the procedure, being under-obturation the most predominant error with a lesion size between 3 and 8 mm corresponding to category 3 and 4. This periapical inflammatory condition should draw the attention of the dental communities in order to promote new protocols for evaluation, treatment, and control.

**Keywords:** cone-beam computed tomography, periapical periodontitis, endodontics

## Resumen

**Introducción:** la periodontitis apical (PA) suele presentarse sin síntomas y su diagnóstico se realiza principalmente a través de imágenes radiográficas. Utilizando la tomografía computarizada de haz cónico (CBCT) se pueden estudiar áreas radiolúcidas perirradiculares a partir de referentes anatómicos reproducibles. Este estudio pretendía caracterizar con CBCT mediante el PAI modificado (índice periapical, de las siglas en inglés) las lesiones perirradiculares (LP) en dientes con obturación endodóntica. **Métodos:** estudio descriptivo. Fueron analizadas 1113 tomografías que presentaban lesión apical (165 pacientes, equivalentes a 192 dientes con 396 conductos) según criterios de inclusión. Los errores técnicos asociados al tratamiento endodóntico fueron registrados. El tamaño de la lesión fue caracterizado a partir del CBCT/PAI (Estrela, 2008). Se calcularon medidas de tendencia central y dispersión. **Resultados:** en promedio las lesiones presentaron de alto 5,24 mm, ancho 4,73 mm y profundidad 4,92 mm. Las lesiones se encontraron en un 46,35% en la categoría 3, un 40,1% en la categoría 4, un 10,42% en la categoría 5 y un 3,12% en la categoría 2. Los errores evaluados fueron: subobtusión (68,01%), sobreobtusión (6,8%), conducto no tratado (4,3%), perforación radicular (1,2%) e instrumento fracturado (0,25%). **Conclusiones:** el 85% de los dientes tratados endodónticamente con LP presentaron un error en el procedimiento, siendo la subobtusión lo más predominante con un tamaño de lesión entre los 3 y 8 mm (categorías 3 y 4). Esta condición debe llamar la atención de la comunidad odontológica en pro de fomentar nuevos protocolos de evaluación, tratamiento y control.

**Palabras clave:** tomografía computarizada de haz cónico, periodontitis periapical, endodoncia

Enviado: septiembre 6/2024 - Aceptado: diciembre 5/2024



**Cómo citar este artículo:** Rodríguez-Lezama D, Mena-Falla JC, Duque-Gomez LE, Grajales-Garay Y, Castro-Castaño E. Evaluación de lesiones apicales en dientes con obturación endodóntica a partir de tomografías computarizadas de haz cónico (CBCT), usando el índice periapical (PAI) modificado. Rev Fac Odontol Univ Antioq. 2024; 36(2): 73-83. DOI: <http://dx.doi.org/10.17533/udea.rfo.v36n2a6>

## INTRODUCCIÓN

La periodontitis apical (PA) es un trastorno inflamatorio resultante del encuentro dinámico entre la infección microbiana de origen endodóntico y la respuesta de defensa del huésped. Siendo un hallazgo radiográfico, en endodoncia se describe como una lesión perirradicular radiolúcida.<sup>1</sup> La afección suele ser asintomática<sup>2</sup> y su tratamiento puede no ser siempre adecuado para eliminar la lesión periapical (LP), asociado a la permanencia bacteriana.<sup>3-7</sup>

Después de la instrumentación y obturación del conducto, la persistencia de la lesión podría demostrar el fracaso del tratamiento endodóntico (TE), si no se consigue disminuir su tamaño a través del tiempo.<sup>8,9</sup> Cuando el TE primario es fallido y está asociado a errores en la instrumentación y obturación, con persistencia del área radiolúcida periapical, la función y la permanencia del diente en boca se compromete.<sup>10,11</sup> Debe tenerse presente que el retratamiento disminuye el porcentaje de éxito<sup>8</sup> y la persistencia de la LP podría sugerir el incremento del riesgo de enfermedades cardiovasculares.<sup>12,13</sup>

A partir de una revisión sistemática y un meta análisis, se determinó la prevalencia mundial de PA en los dientes no tratados y en los dientes con obturación endodóntica, concluyendo que la mitad de la población adulta del mundo, tiene al menos un diente con PA.<sup>14</sup>

Investigaciones iniciales de PA se realizaron tradicionalmente con radiografías periapicales evaluando la diferenciación y clasificación del estado periapical. Uno de los métodos radiográficos más conocidos es el índice periapical PAI (siglas en inglés de Periapical Index), propuesto por Orstavick y colaboradores en 1986.<sup>15-17</sup> Estrela et al. en 2008,<sup>18</sup> ajustó el índice PAI para evaluar el diámetro de la lesión perirradicular con tomografía (CBCT/PAI), a partir de las siguientes puntuaciones: 0: estructuras óseas periapicales intactas; 1: radiolucidez > 0,5-1 mm; 2: radiolucidez > 1-2 mm; 3: radiolucidez > 2-4 mm; 4: radiolucidez > 4-8 mm; 5: radiolucidez > 8 mm. Con dos variables adicionales: expansión del hueso cortical y destrucción del hueso cortical.

Dada la prevalencia de la PA a nivel mundial y la aceptación que ha tenido el PAI como evaluador de esta patología, la presente investigación plantea la necesidad de ajustar el índice de CBCT/PAI apoyados en las recomendaciones de Bonilla 2021<sup>19</sup> y Torabinejad 2018,<sup>20</sup> en cuanto a emplear puntos anatómicos reproducibles a partir del ápice radicular, utilizar el eje longitudinal radicular para evaluar la ubicación de la lesión sea apical o lateral a la raíz, y realizar el análisis de la CBCT en los planos axial, frontal y sagital. Por ello, el objetivo de este estudio estuvo enfocado en caracterizar con CBCT/PAI modificado, las lesiones perirradiculares, en dientes con obturación endodóntica pertenecientes a una población colombiana.

## MÉTODOS

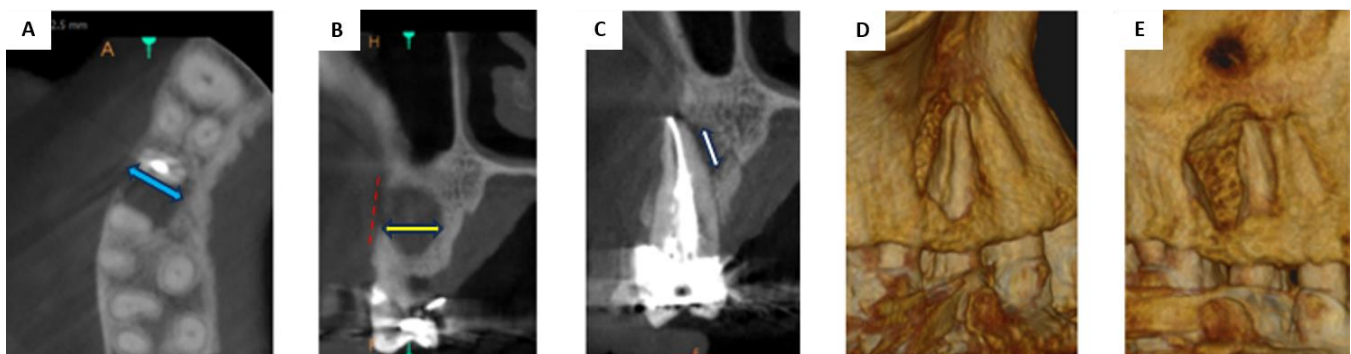
### Tipo de estudio y unidad de análisis

Se trata de un estudio descriptivo a través de imágenes CBCT proporcionadas por el centro radiológico OdontoDiagnóstico de la ciudad de Manizales, quien a través de su representante legal autorizó el compartir la base de datos para esta investigación, la cual cuenta con la aprobación del

comité de investigación científica y el comité de bioética de la Universidad Autónoma de Manizales. Ningún paciente se sometió a una exploración CBCT exclusivamente para este estudio.

Se realizó una capacitación a dos estudiantes del postgrado en endodoncia, quienes evaluaron la presencia de radiolucidez periapical, la calidad y los errores de la obturación de los conductos. Estos examinadores fueron entrenados en el manejo del software de visualización de Care Stream perteneciente al equipo CS 9600, con el cual fueron capturadas las imágenes CBCT. Se realizaron ejercicios de calibración entre dos docentes investigadores y dos estudiantes de postgrado que permitieron estandarizar la observación.

Teniendo en cuenta el CBCT/PAI modificado,<sup>15-18</sup> el cual fue adoptado por el grupo en esta investigación, se evaluó la LP en cada tomografía, siendo un referente constante el eje longitudinal del diente, el ápice radicular y la cortical ósea. Utilizando el software CS 3D imaging versión 3.10.26 se seleccionó la ventana corte curvo, para identificar los errores: subobturación, sobreobturación, conducto no tratado, instrumento fracturado y perforación. El tamaño de la lesión peri radicular se evaluó en profundidad con el plano axial, en ancho con el plano frontal y alto con el corte sagital, a través de la ventana corte oblicuo (Figura 1).



**Figura 1.** Método de evaluación utilizado en las imágenes diagnósticas. A) axial, B) frontal, C) sagital y D-E) renderización  
Fuente: por los autores

**Profundidad de la lesión:** plano axial (1A). Medida en mm de la distancia entre los límites anatómicos vestibular y lingual, o palatino de la lesión (flecha azul), a ras del ápice dental de referencia.

**Ancho de la lesión:** plano frontal o coronal (1B). Medida en mm de la distancia tomada entre los límites anatómicos mesial y distal de la lesión (flecha amarilla), a ras del ápice dental de referencia.

**Alto de la lesión:** plano sagital (1C). Medida en mm de la distancia entre los límites anatómicos superior e inferior de la lesión (flecha blanca), a ras del ápice dental de referencia.

**Nota:** las lesiones por fuera del ápice radicular, circundantes al eje longitudinal radicular, fueron analizadas con los mismos parámetros de evaluación; sin embargo, las regulares o circulares se midieron por todo el centro de la lesión, las asimétricas o irregulares se midieron ubicando los puntos más extremos de la lesión.

## Tamaño de muestra

A partir del último censo de la población de Manizales de 429.450 habitantes, mediante un muestro no probabilístico por conveniencia, en bola de nieve, se obtuvo el cálculo de muestra (n) establecido. Se calculó el (n) para una media teniendo en cuenta una significancia del 95%, un error permitido de 0,1mm y una desviación estándar de 3,68 mm. De una población de 1113 tomografías se obtuvo una muestra de 165 pacientes, equivalentes a 192 dientes con 396 conductos, que cumplían criterios de inclusión: dientes permanentes unirradiculares, birradiculares y multirradiculares bimaxilares con tratamiento endodóntico previo y lesión periapical, las imágenes corresponden a tomografías realizadas durante el año 2019 hasta el año 2022 en la ciudad de Manizales.

## Análisis estadístico

Se realizó un análisis basado en métodos de estadística descriptiva, calculando medidas de tendencia central y dispersión, se elaboraron tablas de frecuencia y tabulación cruzada.

Para determinar si existían o no diferencias en la proporción de dientes del arco superior o inferior, se empleó una prueba de t. Se evaluaron las variables cuantitativas y se determinó la naturaleza de la distribución de los datos, con una prueba de Shapiro-Wilk con valor de  $P > 0,05$  fueron consideradas paramétricas para los no paramétricas, se emplearon medidas de posición para las características de la lesión.

## RESULTADOS

El total de la muestra de 192 dientes, correspondió a 165 pacientes con una edad promedio de 58 años (SD= 13) que se ubicaban entre los 20 y 93 años. De ellos un 59,4 % (n= 98) correspondía al sexo femenino y el 40,6 % (n= 67) al masculino. No se encontraron diferencias significativas entre el tamaño de la lesión y el sexo.

### Características de la lesión

El 63 % (n= 121) de los dientes incluidos en el estudio, pertenecen al maxilar superior y el 37 % (n= 71) al maxilar inferior, se observó una mayor proporción de número de dientes superiores ( $P < 0,05$ ).

El promedio total de las lesiones estuvo en 5 mm, el promedio general de tamaño de la profundidad fue de 4,92 mm, el ancho de 4,73 mm y el alto de 5,24 mm (tabla 1). No hubo diferencias significativas del tamaño de la lesión en el maxilar superior comparado con el inferior.

Al comparar la profundidad de la lesión en los unirradiculares fue de 4,59 mm, birradiculares de 4,55 mm, y multirradiculares de 5,33 mm. El ancho de la lesión en los unirradiculares fue de 4,44 mm, birradiculares de 4,35 mm y multirradiculares de 5,12 mm, mientras que el alto de la lesión, los valores fueron diferentes en los tres tipos de dientes.

**Tabla 1.** Medidas de posición y tendencia central de las características de la lesión

Variable	n	Media	DE
<b>General</b>			
Profundidad	192	4,92	2,2
Ancho	192	4,73	2,3
Alto	192	5,24	3,3
<b>Superior</b>			
Profundidad	121	4,86	2,4
Ancho	121	4,67	2,3
Alto	121	5,10	3,2
<b>Inferior</b>			
Profundidad	71	5,01	1,9
Ancho	71	4,84	2,2
Alto	71	5,47	3,4

DE: Desviación estándar

Fuente: por los autores

## Estado de la cortical

En cuanto al estado de la cortical ósea (vestibular, lingual o palatina) se encontró que, en general, el 47,4 % (n= 91) presentaba cortical ósea intacta, mientras que en el restante 52,6 % (n= 101) presentaba cortical ósea afectada. No se encontraron diferencias cuando se comparó el maxilar superior vs inferior (P=0,097).

Al realizar el análisis con el índice CBCT/PAI modificado, el tamaño de las lesiones periapicales se encontró en un 3,13 % en la categoría 2, en un 46,35 % en la categoría 3, en un 40,1 % en la categoría 4 y en un 10,42 % en la categoría 5 (tabla 2).

**Tabla 2.** Clasificación del tamaño de la lesión de acuerdo con el índice CBCT/PAI modificado

Categoría CBCT/PAI	n	%	% acumulado
1: radiolucidez > 0,5-1 mm	0	0	0
2: radiolucidez > 1-2 mm	6	3,13	3,13
3: radiolucidez > 2-4 mm	89	46,35	49,48
4: radiolucidez > 4-8 mm	77	40,1	89,58
5: radiolucidez > 8 mm	20	10,42	100
Total	192	100	
E*	0		
D**	101		

o: Estructuras óseas periapicales intactas \*: Expansión de la cortical, \*\*: Destrucción de la cortical

Fuente: por los autores

Cuando se observaron las categorías en el índice CBCT/PAI modificado, se realizó la correlación de cada categoría y el estado de la cortical, encontrando que en la categoría 2 la cortical se afectó un 16,7 %, en la categoría 3 la cortical se afectó un 39,3 %, en la categoría 4 se afectó un 63,6 %, y en la categoría 5 un 80 %.

## Fallas asociadas al tratamiento endodóntico

En general, se observó que sólo el 15 % (n= 29) de los dientes con tratamiento de conductos y lesión periapical presentaron una obturación en el límite apical correcto, es decir entre 0,5 y 1 mm; por lo tanto, el restante 84,9 % (n= 163) tenía evidencia de error en el tratamiento ( $P<0,001$ ). De este porcentaje de errores, corresponde a subobturación un 84,3 %, sobreobturación un 8,5 %, entre otros (tabla 3).

**Tabla 3.** Frecuencia de errores asociados a las fallas en el tratamiento endodóntico

Tipo de error	Conductos	
	N	%
Subobturación	269	84,3
Sobreobturación	27	8,5
Conducto no tratado	17	5,3
Perforación radicular	5	1,6
Instrumento fracturado	1	0,3
Total	319	100

Fuente: por los autores

En cuanto a la frecuencia de los errores en el arco superior e inferior no hubo diferencias significativas. Los resultados se muestran en la tabla 4.

**Tabla 4.** Frecuencia de los errores por arco maxilar

Errores	Maxilar Superior	Maxilar inferior
Subobturación 1,1 a 3,9 mm	74,3%	67,6%
Subobturación > 4mm	12,4%	5,6%
Sobreobturación	6,6%	18,3%
Conducto no tratado	6,6%	11,3%
Instrumento fracturado	0,8%	0,0%
Perforación radicular	1,6%	2,8%

Fuente: por los autores

Los dientes unirradiculares presentaron obturación con límite apical correcto en un 22,6 %, subobturación en un 63,4 %, sobreobturación con 7,5 %, conducto no tratado con 3,2 %, y perforación radicular con el 3,2 %. Los dientes birradiculares presentaron obturación con límite apical correcto en un 22,7 %, subobturación con un 65,9 %, sobreobturación con 4,5 %, y conducto no tratado con 6,8 %. En multirradiculares se presentó obturación al límite apical correcto en un 17,4 %, subobturación en un 69,7 %, sobreobturación con 7,4 %, conducto no tratado con 4,2 %, instrumento fracturado con el 0,38%, y perforación radicular con el 0,77 %.

Del 69,7 % de la subobturación en los multirradiculares, los molares superiores presentaron conductos con subobturación entre 1,1 mm y 3,9 mm en un 73,1 %, correspondiendo el 38,9 % al conducto MV y un 32,6 % al conducto DV. Los molares mandibulares presentaron un 34,2 % con predominio de subobturación en el conducto MV.

Se pudo determinar que los dientes 15, 25 y el primer molar superior, presentan una mayor variación en el número de conductos y raíces. El grupo que presentó el mayor porcentaje de obturación inadecuada fue el de los molares con un 80,7 %.

### Correlación entre la presencia de lesión perirradicular y los errores en el tratamiento endodóntico, comparado con la obturación al límite apical correcto

A nivel de profundidad de la lesión, la obturación al límite apical correcto presentó 4,09 mm (SD= 1,55) en promedio. El conducto no tratado presentó mayor profundidad (vestíbulo lingual), con 6,22 mm (SD= 1,96). En cuanto al ancho (meso distal), la obturación al límite apical correcto presentó 3,83 mm (SD= 2,24) en promedio, mientras que el error con mayor tamaño fue el conducto no tratado con 5,57 mm (SD= 2,27). Respecto a la altura (corono apical) de la lesión, la obturación al límite apical correcto presento 4,52 mm (SD= 2,59) en promedio, y el error con mayor altura fue la sobreobturación con 5,98 mm (SD=4,15).

## DISCUSIÓN

Utilizando el índice CBCT/PAI modificado con puntos de referencia reproducibles a nivel perirradicular, se evaluó el tamaño de cada lesión periapical en dientes con errores en el tratamiento endodóntico, utilizando el plano sagital para el alto con una medida promedio de 5,24 mm, el plano frontal para el ancho con una medida promedio de 4,73 mm, y el plano axial para la profundidad con una medida promedio de 4,92 mm. En general, en el tamaño de las lesiones periapicales se encontró un 46,35 % en la categoría 3 y un 40,1 % en la categoría 4.

Da Silva et al., reportan que las lesiones observadas en una subpoblación brasileña representaban el 21,3 % de la categoría 1; el 18,2 % de lesiones con un tamaño de 2-4 mm representaban la categoría 3, y el 30,7 % de las lesiones tenían un tamaño de 4-8 mm correspondiente a la categoría 4.<sup>21</sup>

El 63 % de los dientes con PA y TE incluidos en este estudio se encontraban entre el arco superior y el 37 % en el inferior ( $P < 0,05$ ). Kabak,<sup>22</sup> Sousa<sup>23</sup> y Burklein<sup>24</sup> encontraron que los molares superiores presentaban mayor número de lesiones periapicales al ser comparados con los molares inferiores, asociando este resultado a las características anatómicas radiculares de los molares superiores y la configuración de sus conductos. De los 192 dientes incluidos en el presente estudio, el molar 26 fue el más comprometido, confirmando mayor dificultad al momento de realizar la preparación y obturación de cada conducto. En los molares superiores, la subobturación más frecuente se presentó en el conducto MV con un 38,9 % y un 32,6 % en el conducto DV. Condición que implica responsabilidad, conocimiento y destreza clínica durante la instrumentación y obturación de conductos.

En esta investigación se evaluó la calidad de la obturación y su impacto en la salud periapical, el 84,9 % (n= 163) tenía evidencia de un error en el TE ( $P < 0,001$ ). Estrela reveló que la prevalencia de PA asociada a un inadecuado tratamiento endodóntico fue del 83,5 %.<sup>18</sup> Tavares observó una alta prevalencia de PA en dientes con obturaciones intracanal deficientes, siendo menor en los conductos tratados adecuadamente.<sup>25</sup> Moreno reportó que existe una alta prevalencia de dientes con TE y PA

realizado en una población colombiana<sup>26</sup>; situación similar en una población jordana, donde el TE fue inadecuado en el 72,4 %; de este porcentaje el 87 % de los molares superiores presentaba PA.<sup>27</sup> Şanal, en una población turca, reportó que un tratamiento de conducto inadecuado aumenta la probabilidad de tener una lesión periapical en un 70,8 %.<sup>28</sup>

En la presente investigación, la presencia de PA se asoció con el error técnico más común que fue la subobturación con un 68,01 %, seguido por la sobreobturación con un 6,8 %. Purra et al. reportaron como errores la subobturación con un 16,5 %, seguido por la sobreobturación con un 14 %; la longitud de obturación de 0 a 2 mm se asoció con una menor presencia de lesión periapical en un 43 %, subobturaciones mayores a 2 mm tienen las tasas más altas de fracaso.<sup>10</sup>

En cuanto a la sobreobturación, esta se encontró en un 6,8 % de los dientes evaluados. Malagnino et al., describen este error como una instrumentación excesiva o error en la evaluación de la longitud de trabajo, o como resultado de una reabsorción radicular apical inflamatoria.<sup>29</sup> En la literatura, todavía hay opiniones divididas sobre la probabilidad de que la sobreobturación comprometa la terapia endodóntica.

En el presente estudio no se encontró relación entre la subobturación y el tamaño de la lesión apical, sin embargo, el tamaño de la lesión tuvo relación directa con la destrucción de la cortical. Se deja constancia de las mediciones para que puedan ser referente en otras investigaciones.

Al analizar la prevalencia de dientes con TE y con conductos no tratados, este error se halló un 4,3 % en esta investigación. Costa et al., en 2019, encontraron un 12 % de dientes que presentaron al menos un conducto sin tratar.<sup>30</sup> Correlación directa con los tratamientos endodónticos fallidos.<sup>31</sup>

Siendo una investigación realizada con una pequeña muestra, que puede considerarse no representativa, es importante aclarar que se analizó una base de datos con tomografía cone-beam correspondiente a 3 años, con un total aproximado de 3500 imágenes, lo que podría sugerir que el nivel de obturación de los profesionales que realizan endodoncia en la población estudiada es bueno. Sin embargo, la limitación de no tener un grupo control, y la dificultad al no poder controlar variables del procedimiento clínico (diagnóstico inicial, técnica de obturación, cronología de la lesión y la condición sistémica del paciente), plantean la necesidad de escalar la investigación a una población más amplia.

## CONCLUSIONES

Dientes con obturaciones al límite apical correcto presentaron lesiones de 4 mm aproximadamente, un conducto no tratado ocasionó lesiones de 6 mm aproximadamente, y la sobre obturación presentó lesiones laterales al ápice radicular con mayor altura. En tamaños de lesión de 2 mm existe posibilidad de afectar una cortical en un 20 %, y por cada 2 mm de aumento de tamaño de la LP, se afectó un 20 % más la integridad de la cortical ósea, concluyendo que entre más grande la lesión, más se afecta la cortical.



Dada la prevalencia de la PA en dientes con tratamiento endodóntico, es oportuno el ajuste al índice de CBCT/PAI a estructuras anatómicas reproducibles, permitiendo la confiabilidad en los resultados y reflejando las características tridimensionales más exactas de la lesión periapical. De igual forma, deben generarse programas educativos, que responsabilicen a los pacientes con dientes obturados endodónticamente a controles semestrales clínicos y radiográficos de manera voluntaria, para que esta condición inflamatoria periapical pueda ser controlada, sin que el dolor sea el único signo de alarma para consultar.

Se recomienda trabajar inter académicamente con diferentes facultades odontológicas, para estandarizar un PAI de uso global, de la misma manera, aumentar el tamaño de la muestra de estudio, considerando variables clínicas, e incluir un grupo control de dientes sin tratamiento endodóntico, con presencia de LP.

## CONFLICTO DE INTERESES

Los autores declaran no tener ningún conflicto de intereses.

## AUTOR DE CORRESPONDENCIA

Didier Rodríguez-Lezama  
 dlezama@autonoma.edu.co  
 +57 314 604 5039  
 Universidad Autónoma de Manizales  
 Departamento de Salud Bucal  
 Manizales, Colombia

## REFERENCIAS

1. Virtanen E, Nurmi T, Söder PÖ, Airila-Månsson S, Söder B, Meurman JH. Apical periodontitis associates with cardiovascular diseases: a cross-sectional study from Sweden. *BMC Oral Health*. 2017; 17(1): 107. DOI: <https://doi.org/10.1186/s12903-017-0401-6>
2. Levin LG, Law AS, Holland GR, Abbott PV, Roda RS. Identify and define all diagnostic terms for pulpal health and disease states. *J Endod*. 2009; 35(12): 1645-57. DOI: <https://doi.org/10.1016/j.joen.2009.09.032>
3. Torabinejad M, Ung B, Kettering JD. In vitro bacterial penetration of coronally unsealed endodontically treated teeth. *J Endod*. 1990; 16(12): 566-9. DOI: [https://doi.org/10.1016/s0099-2399\(07\)80198-1](https://doi.org/10.1016/s0099-2399(07)80198-1)
4. Nair PN. Apical periodontitis: a dynamic encounter between root canal infection and host response. *Periodontol* 2000. 1997; 13(1): 121-48. DOI: <https://doi.org/10.1111/j.1600-0757.1997.tb00098.x>
5. Siqueira Jr JF. Aetiology of root canal treatment failure: why well-treated teeth can fail. *Int Endod J*. 2001; 34(1): 1-10. DOI: <https://doi.org/10.1046/j.1365-2591.2001.00396.x>
6. Jhajharia K, Parolia A, Shetty KV, Mehta LK. Biofilm in endodontics: a review. *J Int Soc Prev Community Dent*. 2015; 5(1): 1-12. DOI: <https://doi.org/10.4103/2231-0762.151956>
7. Siqueira Jr JF, Rôças IN, Ricucci D, Hülsmann M. Causes and management of post-treatment apical periodontitis. *Br Dent J*. 2014; 216(6): 305-12. DOI: <https://doi.org/10.1038/sj.bdj.2014.200>

8. Del Fabbro M, Corbella S, Sequeira-Byron P, Tsesis I, Rosen E, Lolato A, et al. Endodontic procedures for retreatment of periapical lesions. *Cochrane Database Syst Rev.* 2016; 10(10). DOI: <https://doi.org/10.1002/14651858.cd005511.pub3>
9. Nair PNR. Pathogenesis of apical periodontitis and the causes of endodontic failures. *Crit Rev Oral Biol Med.* 2004; 15(6): 348–81. DOI: <https://doi.org/10.1177/154411130401500604>
10. Purra AR, Mir A, Mushtaq M, Ahangar FA, Zargar W, Farooq R. Obturation related errors by undergraduates in endodontics: frequency and type of error: a retrospective study. *International Journal of Contemporary Medical Research.* 2018; 5(7). DOI: <http://dx.doi.org/10.21276/ijcmr.2018.5.7.25>
11. Pak JG, Fayazi S, White SN. Prevalence of periapical radiolucency and root canal treatment: a systematic review of cross-sectional studies. *J Endod.* 2012; 38(9): 1170–6. DOI: <https://doi.org/10.1016/j.joen.2012.05.023>
12. Pinto KP, Serrão G, Ferreira CMA, Sassone LM, Da Silva Fidalgo TK, Silva EJNL. Association between apical periodontitis and chronic diseases: an umbrella review. *Iran Endod J.* 2023; 18(3): 134–44. DOI: <https://doi.org/10.22037/iej.v18i3.42560>
13. Kirkevang LL, Ørstavik D, Bahrami G, Wenzel A, Væth M. Prediction of periapical status and tooth extraction. *Int Endod J.* 2017; 50(1): 5–14. DOI: <https://doi.org/10.1111/iej.12581>
14. Tibúrcio-Machado CS, Michelon C, Zanatta FB, Gomes MS, Marin JA, Bier CA. The global prevalence of apical periodontitis: a systematic review and meta-analysis. *Int Endod J.* 2021; 54(5): 712–35. DOI: <https://doi.org/10.1111/iej.13467>
15. Ørstavik D, Kerekes K, Eriksen HM. The periapical index: a scoring system for radiographic assessment of apical periodontitis. *Endod Dent Traumatol.* 1986; 2(1): 20–34. DOI: <https://doi.org/10.1111/j.1600-9657.1986.tb00119.x>
16. Ørstavik D. Time-course and risk analyses of the development and healing of chronic apical periodontitis in man. *Int Endod J.* 1996; 29(3): 150–5. DOI: <https://doi.org/10.1111/j.1365-2591.1996.tb01361.x>
17. Brynolf I. Roentgenologic periapical diagnosis. I. Reproducibility of interpretation. *Sven Tandlak Tidskr.* 1970; 63(5): 339–44.
18. Estrela C, Bueno MR, Leles CR, Azevedo B, Azevedo JR. Accuracy of cone beam computed tomography and panoramic and periapical radiography for detection of apical periodontitis. *J Endod.* 2008; 34(3): 273–9. DOI: <https://doi.org/10.1016/j.joen.2007.11.023>
19. Bonilla-Gutiérrez M, Delgado-Rodríguez CE, Camargo-Huertas H. Protocolo estandarizado para la observación de la imagen tomográfica en endodoncia. *Acta Odontológica Colombiana.* 2021; 11(2): 66–85. DOI: <https://doi.org/10.15446/aoc.v11n2.95423>
20. Torabinejad M, Rice DD, Maktabi O, Oyoyo U, Abramovitch K. Prevalence and size of periapical radiolucencies using cone-beam computed tomography in teeth without apparent intraoral radiographic lesions: a new periapical index with a clinical recommendation. *J Endod.* 2018; 44(3): 389–94. DOI: <https://doi.org/10.1016/j.joen.2017.11.015>
21. Da Silva Ramos Fernandes LMP, Ordinola-Zapata R, Hungaro Duarte MA, Alvares Capelozza AL. Prevalence of apical periodontitis detected in cone beam CT images of a Brazilian subpopulation. *Dentomaxillofac Radiol.* 2013; 42(1). DOI: <https://doi.org/10.1259/dmfr/80179163>
22. Kabak Y, Abbott PV. Prevalence of apical periodontitis and the quality of endodontic treatment in an adult Belarusian population. *Int Endod J.* 2005; 38(4): 238–45. DOI: <https://doi.org/10.1111/j.1365-2591.2005.00942.x>
23. De Sousa Gomide Guimarães MRF, Samuel RO, Guimarães G, Nalin EKP, Bernardo RT, Dezan-Júnior E, et al. Evaluation of the relationship between obturation length and presence of apical periodontitis by CBCT: an observational cross-sectional study. *Clin Oral Investig.* 2019; 23(5): 2055–60. DOI: <https://doi.org/10.1007/s00784-018-2623-7>
24. Bürklein S, Schäfer E, Jöhren HP, Donnermeyer D. Quality of root canal fillings and prevalence of apical radiolucencies in a German population: a CBCT analysis. *Clin Oral Investig.* 2020; 24(3): 1217–27. DOI: <https://doi.org/10.1007/s00784-019-02985-y>
25. Tavares PBL, Bonte E, Boukpepsi T, Siqueira Jr JF, Lasfargues JJ. Prevalence of apical periodontitis in root canal-treated teeth from an urban French population: influence of the quality of root canal fillings and coronal restorations. *J Endod.* 2009; 35(6): 810–3. DOI: <https://doi.org/10.1016/j.joen.2009.03.048>

26. Moreno JO, Alves FRF, Gonçalves LS, Martinez AM, Rôças IN, Siqueira Jr JF. Periradicular status and quality of root canal fillings and coronal restorations in an urban Colombian population. *J Endod.* 2013; 39(5): 600–4. DOI: <https://doi.org/10.1016/j.joen.2012.12.020>
27. Al-Omari MA, Hazaa A, Haddad F. Frequency and distribution of root filled teeth and apical periodontitis in a Jordanian subpopulation. *Oral Surg Oral Med Oral Pathol Oral Radiol Endod.* 2011; 111(1). DOI: <https://doi.org/10.1016/j.tripleo.2010.08.007>
28. Şanal Çikman A, Köse TE, Günaçar DN, Çene E, Arıcıoğlu B. Evaluation of endodontically treated teeth and related apical periodontitis using periapical and endodontic status scale: retrospective cone-beam computed tomography study. *Aust Endod J.* 2022; 48(3): 431–43. DOI: <https://doi.org/10.1111/aej.12638>
29. Malagnino VA, Pappalardo A, Plotino G, Carlesi T. The fate of overfilling in root canal treatments with long-term follow-up: a case series. *Restor Dent Endod.* 2021; 46(2). DOI: <https://doi.org/10.5395/rde.2021.46.e27>
30. Costa FFNP, Pacheco-Yanes J, Siqueira Jr JF, Oliveira ACS, Gazzaneo I, Amorim CA, et al. Association between missed canals and apical periodontitis. *Int Endod J.* 2019; 52(4): 400–6. DOI: <https://doi.org/10.1111/iej.13022>
31. Tabassum S, Khan FR. Failure of endodontic treatment: the usual suspects. *Eur J Dent.* 2016; 10(1): 144–7. DOI: <https://doi.org/10.4103/1305-7456.175682>