

GRANULOMA TELANGIECTÁSICO BUCAL. PRESENTACIÓN DE CASOS

ORAL TELANGIECTATIC GRANULOMA. CASE SERIES PRESENTATION

JONATHAN HARRIS RICARDO¹, ARY LÓPEZ ÁLVAREZ²,
KERY ROMERO GÓMEZ³

RESUMEN. *El granuloma telangiectásico es una lesión hiperplásica benigna que resulta de traumatismo o irritación local. En la cavidad bucal se presenta como una lesión tumoral, de color rojo, crecimiento rápido, sangrado espontáneo y afecta con mayor frecuencia la encía vestibular en la región anterosuperior del maxilar. Es una patología muy frecuente en el área geográfica suramericana presentándose casos en Argentina, Brasil, Chile, Colombia, etc.; es muy importante que el odontólogo tenga los conocimientos referentes a los factores etiológicos, características clínicas e histológicas para hacer un correcto diagnóstico y un buen tratamiento. Se reporta serie de cuatro casos con diagnóstico de granuloma telangiectásico.*

Palabras clave: *granuloma telangiectásico, procedimientos quirúrgicos orales, placa dental.*

Ricardo JH, López A, Romero K. Granuloma telangiectásico bucal. Presentación de casos. Rev Fac Odontol Univ Antioq 2012; 23(2): 366-375.

ABSTRACT. *Telangiectatic granuloma is a benign hyperplastic lesion that results from trauma or local irritation. When it is present in the oral cavity, it appears as a fast growing red tumor with spontaneous bleeding, and it occurs more frequently in the vestibular gingiva of the maxillary anterior region. It's a common pathology in South America, with cases in Argentina, Brazil, Chile, and Colombia. It is important for dentists to know its etiological factors, as well as the clinical and histological features for correct diagnosis and proper treatment. A series of four cases with diagnosis of telangiectatic granuloma is reported in this article.*

Key words: *telangiectatic granuloma, oral surgical procedures, dental plaque.*

Ricardo JH, López A, Romero K. Oral telangiectatic granuloma. Case series presentation. Rev Fac Odontol Univ Antioq 2012; 23(2): 366-375.

INTRODUCCIÓN

La cavidad oral se encuentra expuesta a lesiones traumáticas e irritativas que producen respuesta de los tejidos, especialmente los blandos.

INTRODUCTION

The oral cavity is often exposed to traumatic and irritating lesions that produce tissue response, especially by the soft tissues.

- 1 Odontólogo, Universidad del Sinú, Cartagena, especialista en Estomatología y Cirugía Oral, Universidad de Cartagena, candidato a magister en Microbiología Molecular, Universidad Libre. Docente de Cirugía Oral de la Corporación Universitaria Rafael Núñez.
- 2 Odontólogo, Universidad de Cartagena, especialista en Implantología Oral, Universidad Católica, Argentina. Docente Corporación Universitaria Rafael Núñez.
- 3 Estudiante de Odontología, Corporación Universitaria Rafael Núñez.

- 1 D.D.S., Universidad del Sinú. Specialist in Stomatology and Oral Surgery. Universidad de Cartagena. Candidate to Magister in Molecular Microbiology, Universidad Libre. Professor of Oral Surgery, Corporación Universitaria Rafael Núñez.
- 2 D.D.S., Universidad de Cartagena. Specialist in Oral Implantology, Universidad Católica Argentina. Professor, Corporación Universitaria Rafael Núñez.
- 3 Undergraduate dental student at Corporación Universitaria Rafael Núñez.

RECIBIDO: MAYO 24/2011-ACEPTADO: FEBRERO 28/2012

SUBMITTED: MAY 24/2011-ACCEPTED: FEBRUARY 28/2012

La encía, mucosa bucal, labios y lengua, son los sitios más afectados por dichas lesiones.¹ El granuloma telangiectático bucal (GTB) llamado anteriormente granuloma piógeno es una lesión benigna hiperplásica inflamatoria que afecta piel y mucosa bucal, se presenta como respuesta tisular ante traumas o irritación local crónica creándose un tejido de reparación (granulación) originado por el propio organismo como mecanismo de defensa.²

Gordon, Vasconcelos y colaboradores, 2010, en un estudio publicaron 293 casos de GTB en una población brasileña,³ Duarte y colaboradores en 2006 en Argentina reportaron 12 casos,⁴ Espinoza y colaboradores en 2003 en Chile reportaron 62 casos en pacientes mayores de 65 años.⁵ En el área geográfica colombiana su incidencia es alta y existen múltiples reportes de casos; Jiménez y colaboradores, en 2006, hicieron un análisis retrospectivo de 9.023 informes de patología bucal en Medellín y reportaron 375 casos con GTB 262, correspondían al sexo femenino,⁶ también se reportaron casos en Cartagena de Indias por autores como Díaz y colaboradores en 2009⁷ y Rebolledo y colaboradores, en 2010.⁸

Su etiología está relacionada con la presencia de espículas óseas, el uso de aparatología ortodóncica, restos radiculares, irritación gingival por placa o cálculo dental, entre otros; diversos autores afirman que su etiología también se refiere a cambios hormonales sexuales femeninos, como los que aparecen en la pubertad y embarazo, modificando la respuesta tisular y promoviendo la aparición del tejido de granulación.^{9, 10}

Clínicamente se caracteriza por presentarse como lesión tumoral de color rojo, tamaño variable entre algunos milímetros hasta alcanzar un tamaño mayor y llegar a ocupar gran parte de la cavidad bucal, la superficie puede ser lisa o rugosa, también puede encontrarse ulcerada la superficie de algunas zonas de la lesión, especialmente las que se encuentren en trauma constante, la base puede ser sésil o pediculada, de consistencia blanda y tienen tendencias a hemorragias cuando son manipulados; se presenta a cualquier edad, más en el sexo femenino, afectan con mayor frecuencia encía vestibular de la región anterosuperior del maxilar.^{11, 12}

The gingiva, oral mucosa, lips and tongue are the areas most affected by these lesions.¹ The oral telangiectatic granuloma (OTB), formerly called pyogenic granuloma, is a benign inflammatory hyperplastic lesion that affects the skin and the oral mucosa, and appears as a response to local trauma or chronic irritation creating a repair tissue (granulation) produced by the body as a defense mechanism.²

This condition is very common in South American countries; Gordon, Vasconcelos et al, in 2010, published a study of 293 cases of OTB in a Brazilian population;³ Duarte, Vallejos et al, in 2006, reported 12 cases in Argentina;⁴ Espinoza, Rojas et al, in 2003, in Chile, reported 62 cases in patients over 65 years of age.⁵ In the Colombian geographical area its incidence is high since there are multiple case reports: Jiménez et al, in 2006, published a retrospective analysis of 9.023 oral pathology cases in Medellín and reported 375 cases with OTB, out of which 262 were females;⁶ there were also cases reported in Cartagena de Indias by authors like Díaz, Vergara et al, in 2009,⁷ and Rebolledo, Harris et al, in 2010.⁸

The etiology of this disease is related to aspects such as presence of bone spicules, use of orthodontic appliances, root fragments, gingival irritation and plaque or calculus, to name just a few. Several authors claim that its etiology is largely related to traumatic factors, or to local irritants that seem to be associated to hormonal female sex changes, as it appears especially in puberty and pregnancy, altering tissue response thus enabling the appearance of granulation tissue.^{9, 10}

Clinically, it is characterized by a red tumorous lesion, whose size varies from a few millimeters to a larger size and occupies a big part of the oral cavity, its surface may be smooth or rough, and the surface of some of the affected areas may also be ulcerated, especially the ones that are in constant trauma. Its base can be sessile or pedunculated, with a soft consistency and is likely to bleed copiously when manipulated. It may occur at any age, and is most frequently found in females, most often affecting the vestibular gingiva of the maxillary upper anterior region.^{11, 12}

En el examen histológico se observa tejido de granulación con infiltración inflamatoria crónica compuesta por polimorfocitos neutrófilos, tejido endotelial, debajo del epitelio existe gran proliferación de pequeños vasos capilares de pared fina, rodeados por un tejido conectivo laxo, en el centro a menudo se encuentra foco de necrosis pero no en todos los casos.^{13, 14} Entre los diagnósticos diferenciales se incluyen el granuloma periférico de células gigantes; hemangioma capilar; fibroma periférico; sarcoma de Kaposi, en el cual se pueden ver algunas similitudes clínicas, tales como el tipo de lesión, color, ubicación y evolución, también con un hemangioma capilar, ya que muestra un patrón histológico similar y sangrado espontáneo.^{9, 15}

TRATAMIENTO

El tratamiento va encaminado inicialmente a la interceptación y eliminación del factor local etiológico desencadenante o asociado al GTB y a hacer control de la placa bacteriana, retiro de restauraciones inadecuadas, eliminación de bolsas periodontales; después de esta fase del tratamiento se puede notar disminución en el tamaño de la lesión. Entre las alternativas de tratamiento, el uso de láser de CO₂, la criocirugía y la aplicación de sustancias ácidas se han utilizado en los últimos años, estas sustancias producen la precipitación y la desnaturalización de las proteínas de los microorganismos implicados en la patología, pero el tratamiento más efectivo es la extirpación quirúrgica llegando hasta el periostio legando toda la base de la lesión, hacer raspado y alisado radicular y extracciones dentarias si es necesario.¹⁶⁻¹⁸ La extirpación quirúrgica en mujeres embarazadas suele hacerse después del parto y solo se hace durante el embarazo si causa alteraciones funcionales importantes o presenta sangrado profuso, ya que la tasa de recidiva es mayor durante el periodo de embarazo.¹⁹

Se reporta serie de cuatro casos con diagnóstico de granuloma telangiectásico de pacientes que acudieron al Servicio de Estomatología y Cirugía Oral de la Clínica Odontológica de la Corporación Universitaria Rafael Núñez. Dado que es una patología frecuente en nuestro medio es muy importante conocer los factores etiológicos, características clínicas e histológicas para su correcto diagnóstico y tratamiento.

The histologic examination shows granulation tissue with chronic inflammatory infiltration composed of polymorphonuclear neutrophils and endothelial tissue, underneath the epithelium there is proliferation of small thin-walled blood vessels surrounded by loose connective tissue. Its center usually presents signs of necrosis, but not in all the cases.^{13, 14} The differential diagnosis includes peripheral giant cell granuloma, peripheral fibroma, and Kaposi's sarcoma, which present some clinical similarities such as lesion type, color, location and evolution, also with a capillary hemangioma since it shows a similar histological pattern and spontaneous bleeding.^{9, 15}

TREATMENT

The initial treatment seeks to intercept and eliminate the local etiologic factor that is associated to OTB and to perform plaque control, removal of faulty restorations, and elimination of periodontal pockets. After these initial treatment steps, decrease in lesion size may be observed. Among the treatment alternatives, the use of CO₂ laser, cryosurgery and the application of acidic substances have been used in recent years. Such substances produce precipitation and protein denaturation of the microorganisms involved in the pathology. But the most effective therapy is surgical removal reaching the periosteum and removing the entire base of the lesion, with root planing and dental extractions if needed.¹⁶⁻¹⁸ Surgical removal is usually performed in pregnant women after childbirth and it is only performed during pregnancy if the lesion causes significant functional impairment or profuse bleeding, because the rate of recurrence is higher during pregnancy.¹⁹

This article will present a series of four cases with a diagnosis of telangiectatic granuloma in patients treated at the Stomatology and Oral Surgery Department of Corporación Universitaria Rafael Núñez Dental Clinics. Being this a common disease in our geographical area, it is very important to know its etiologic factors, as well as its clinical and histological features, for correct diagnosis and treatment.

CASO 1

Paciente femenina de 17 años de edad, que acudió por presentar lesión tumoral en cavidad bucal, asintomática, cuatro meses de evolución, el cual interfiere con la articulación de palabras, sangra espontáneamente con el cepillado y aumentan progresivamente de tamaño con el pasar del tiempo, en los antecedentes familiares la abuela presenta hipertensión arterial, los antecedentes personales no son relevantes para el caso, en la exploración de órganos y sistemas no presentó alteraciones considerables.

En el examen intrabucal se observó tumor, localizado en encía lingual a nivel de los dientes 35, 36 y 37, con tamaño aproximado de 2,5 cm de diámetro, de color rojo, superficie lisa, base pediculada, de consistencia blanda a la palpación, con abundante placa y cálculos supragingivales (figura 1). Se hizo diagnóstico clínico con granuloma telangiectásico, los exámenes paraclínicos prequirúrgicos reportaron valores normales y se programó para cirugía. Tres días previos al procedimiento quirúrgico se hizo fase higiénica y enseñanza de técnicas del cepillado dental.

Procedimiento

Se aplicó bloqueo anestésico de la rama lingual y se realizó incisión en la base de la lesión con hoja de bisturí #15 y mango Bard Parker #3, el acto seguido consistió en legar toda la zona, raspado y alisado radicular de los dientes adyacentes a la lesión, el espécimen que se extrajo se incluyó en un frasco con formol al 10% y se procedió a realizar hemostasia, posteriormente se ordenó terapia analgésica y antibiótica por siete días respectivos. Al control postquirúrgico a los 8 días del procedimiento se observó buen proceso de cicatrización de los tejidos blandos, pasados 6 meses del procedimiento quirúrgico no presenta recidiva.

El estudio histopatológico en la descripción microscópica reportó fragmento de tejido con revestimiento escamoso estratificado sin atipias, parcialmente ulcerado, en cuya lámina propia se reconoce una proliferación de vasos de pequeño calibre, rodeados de abundante células inflamatorias de tipo linfoplasmocitos y polimorfonucleares neutrófilos (figura 2). Especimen negativo para malignidad y compatible con granuloma telangiectásico.

CASE 1

A 17-year-old female patient presented an asymptomatic oral cavity tumor-like lesion with four months of evolution, interfering with the articulation of words, spontaneous bleeding when brushing and progressively increasing over time. Family history reveals grandmother on the father's side with high blood pressure, and no personal relevant clinical history. The exploration of organs and significant systems showed normal conditions.

The Intraoral examination revealed a tumor at the lingual gingiva of teeth 35, 36 and 37, with an approximate size of 2.5 cm in diameter, red, smooth, with a pedunculated base, soft consistency, and plenty of supragingival plaque and calculus (figure 1). The clinical diagnosis was telangiectatic granuloma, the preoperative laboratory test results reported normal values and therefore it was scheduled for surgery. Three days before the surgical procedure, a hygienic session was performed and brushing techniques were demonstrated.

Procedure

Anesthetic was applied to the lingual margin an incision was performed at the base of the lesion with a scalpel blade and handle N.º 15. Bard Parker # 3, the measures taken were to scrape the entire area, also the teeth adjacent to the lesion; the specimen was removed and placed in a specimen jar filled with formaldehyde at 10%. Immediately after, a hemostasis was performed subsequently ordering analgesic and antibiotic therapy for seven days. Postsurgical: 8 days after the procedure, the soft tissue showed positive results, 6 months after surgical procedure there was no recurrence.

The microscopic histopathology study reported tissue fragments with stratified squamous epithelium and no atypia, partially ulcerated, whose lamina propria presented a proliferation of small vessels, surrounded by abundant inflammatory cells of the neutrophils lymphoma type (figure 2). The specimen was negative for malignancy and was consistent with telangiectatic granuloma.

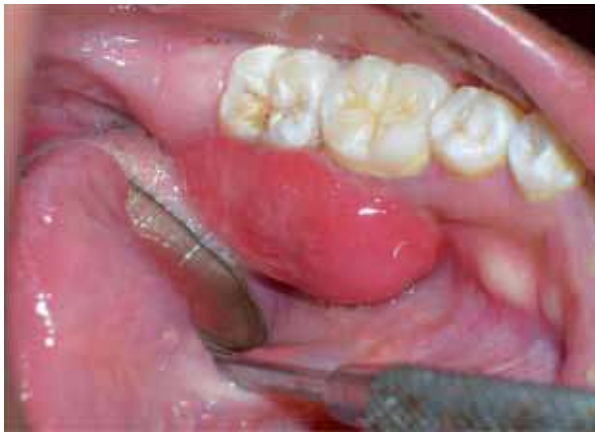

Figura 1. Lesión tumoral en la encía lingual a nivel de los dientes 35, 36 y 37

Figure 1. Tumorous lesion in the lingual gingiva associated with teeth 35, 36 and 37

CASO 2

Paciente femenina de 52 años de edad que acudió por presentar lesión tumoral en encía, tres meses de evolución, asintomática, sangrado espontáneo con el cepillado y al momento de la masticación de los alimentos y aumenta rápidamente de tamaño, los antecedentes familiares y personales no son relevantes para el caso, en la exploración de órganos y sistemas no presentó alteraciones considerables.

En el examen intrabucal se observó tumor, localizado en encía marginal y adherida por vestibular en zona del diente 21, de color rojo brillante, de 1 cm de diámetro aproximadamente, superficie irregular, base pediculada, consistencia blanda, presencia de placa bacteriana alrededor del diente 21 y desgaste oclusal en los dientes anteriores (figura 3). Se hizo diagnóstico clínico con granuloma telangiectásico, los exámenes paraclínicos prequirúrgicos reportaron valores normales y se programó para cirugía. Tres días previos al procedimiento quirúrgico se hizo fase higiénica y enseñanza de técnicas del cepillado dental.

Procedimiento

Se aplicó técnica anestésica infraorbitaria del lado izquierdo y se realizó incisión en la base de la lesión, posteriormente se realizó curetaje de la zona afectada, raspado y alisado radicular del diente 21, la muestra patológica se introdujo en un frasco con formol al 10% y

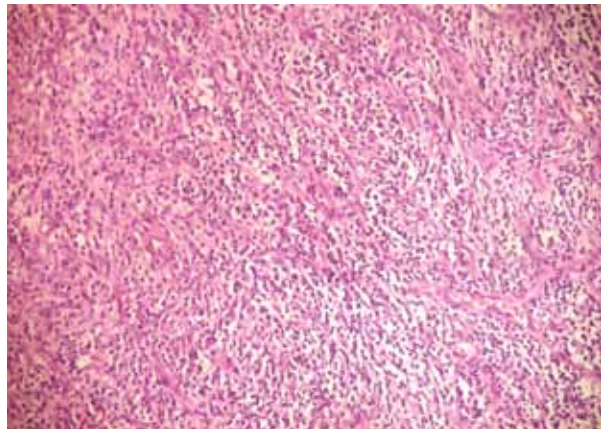


Figura 2. Corte histológico

Figure 2. Histological section

CASE 2

A 52 year-old female patient presented a tumorous asymptomatic lesion in the gingiva, with three months of evolution, and spontaneous bleeding when brushing and chewing. This tumorous lesion rapidly increased in size. Family and personal history is irrelevant to the case. Exploration of organs and significant systems revealed normal conditions.

Upon intraoral examination a tumor was detected, located in the marginal gingiva and vestibularly attached to the tooth 21; it was of a bright red color, 1 cm in diameter, with irregular surface, pedunculated base and soft consistency. Presence of plaque around tooth 21 and occlusal wear of anterior teeth were observed (figure 3). The clinical diagnosis was telangiectatic granuloma, the preoperative laboratory test results reported normal and it was scheduled for surgery. Three days before the surgical procedure a hygienic session was performed and brushing techniques were demonstrated.

Procedure

An infraorbital anesthesia technique was applied on the left side and an incision was performed at the base of the lesion followed by curettage of the affected area, scraping and root planing of tooth 21. The pathological sample was removed and placed in a specimen jar filled with formaldehyde at 10% and

se procedió a realizar hemostasia, finalmente se ordenó terapia analgésica y antibiótica por siete días. Al control postquirúrgico a los 8 días del procedimiento se observó buen proceso de cicatrización de los tejidos blandos, pasados 9 meses del acto quirúrgico no presenta recidiva.

El estudio histopatológico en la descripción microscópica reportó tejido constituido por proliferación fibrocolágena, altamente vascularizado, con un infiltrado inflamatorio crónico presencia de células tipo polimorfonucleares neutrófilos, áreas ulceradas, negativo para malignidad y no mostró atipias. Compatible con granuloma telangiectático (figura 4).

hemostasis was performed ordering analgesic and antibiotic therapy for seven days. Postsurgical care: eight days after the procedure the soft tissue showed positive results, and nine months later no recurrence occurred.

The microscopic histopathological description consisted of tissue fibrocollagen proliferation, highly vascularized, with chronic inflammatory cells of the polymorphonuclear neutrophils type, and ulcerated areas. It was negative for malignancy and showed no atypia. Also, it was compatible with telangiectatic granuloma (figure 4).

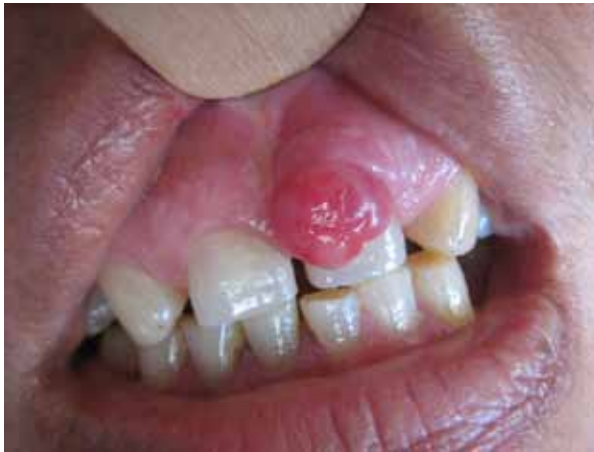

Figura 3. Lesión tumoral en zona de encía vestibular del diente 21 de un color rojo brillante

Figure 3. Tumorous lesion in the gingival vestibular area of tooth 21, of a bright red color

CASO 3

Paciente femenina de 59 años de edad que acudió por presentar lesión tumoral en encía, 2 meses de evolución, asintomática, sangra con facilidad y de crecimiento rápido, en los antecedentes familiares el padre presenta diabetes, los antecedentes personales no son relevantes para el caso, en la exploración de órganos y sistemas no presentó alteraciones considerables.

En el examen clínico intrabucal se observó tumor, localizado en encía marginal y adherida por vestibular en zona del diente 21, de color rojo brillante en algunas zonas

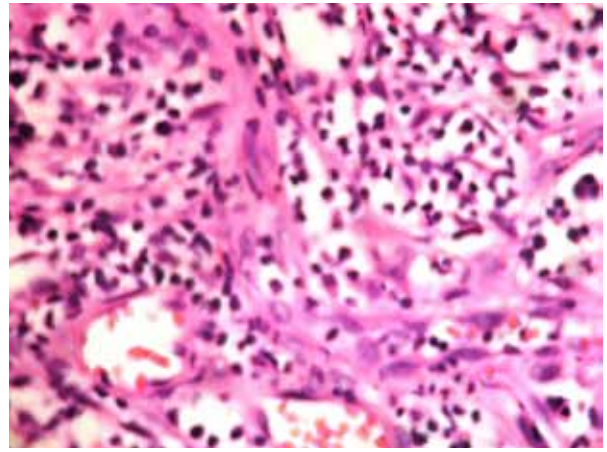


Figura 4. Corte histológico

Figure 4. Histological section

CASE 3

Female patient age 59, who presented an asymptomatic tumorous lesion in the gingiva, with two months of evolution, easily and rapidly bleeding and fast growing. Family history: father has diabetes; personal history is not relevant to the case and the examination of organs and systems did not show any significant alterations.

During clinical examination, an intraoral tumor was observed, located in the marginal gingiva and attached to the vestibular zone of tooth 21; it was of a bright red color in some areas

y en otras de color rosado pálido, de 1,5 cm de diámetro aproximadamente, superficie lisa, base pediculada, consistencia firme, presencia de placa bacteriana generalizada, múltiples restos radiculares incluyendo el diente 21 que está próximo al área de la lesión tumoral (figura 5). Se hizo diagnóstico clínico con granuloma telangiectásico, los exámenes paraclínicos prequirúrgicos reportaron valores normales y se programó para cirugía. Cuatro días previos al procedimiento quirúrgico se hizo fase higiénica y enseñanza de técnicas del cepillado dental.

Procedimiento

Se aplicó técnica anestésica infraorbitaria y nasopalatina, se realizó incisión en la base de la lesión y exodoncia del diente 21, posteriormente se efectuó curetaje de la zona afectada, la muestra patológica se incluyó en un frasco con formol al 10% y se procedió a realizar hemostasia, finalmente se ordenó terapia analgésica y antibiótica por siete días. Al control posquirúrgico a los 8 días del procedimiento se observó buen proceso de cicatrización de los tejidos blandos, posteriormente se realizaron las exodoncias de los demás restos radiculares y se remitió a rehabilitación oral para confección de prótesis dental. Pasado un año del acto quirúrgico no presenta recidiva.

El estudio histopatológico en la descripción microscópica reportó tejido constituido por proliferación vascular, infiltrado inflamatorio crónico, áreas ulceradas, sin atipias y no se observa malignidad. Compatible con granuloma telangiectásico.

CASO 4

Paciente femenina de 62 años de edad que acudió por presentar lesión tumoral en labio, asintomática, 1 mese de evolución, sangrado espontáneo, aumenta progresivamente de tamaño, refiere que cambió de prótesis dental un mes atrás y que se muerde frecuentemente el labio, los antecedentes familiares no son relevantes para el caso, en los antecedentes personales manifestó presentar hipertensión arterial controlada con medicación, dieta y ejercicios, en la exploración de órganos y sistemas no presentó alteraciones considerables.

and pale pink in other areas. Its measurement was 1.5 cm in diameter, with smooth surface, pedunculated base, firm consistency, and presence of generalized bacterial plaque and multiple root remains in tooth 21, which was located near the area of the tumor (figure 5). The clinical diagnosis was telangiectatic granuloma, the preoperative laboratory test results reported normal activity and it was scheduled for surgery. Four days before the surgical procedure, a hygienic session was performed and brushing techniques were demonstrated.

Procedure

Infraorbital and nasopalatine taeniicide anesthesia was applied. An incision was made at the base of the lesion, and tooth 21 was extracted; then surgery was performed to remove tissue in the affected area (curettage), the pathological sample was included in a specimen jar at 10% and hemostasis was finally, analgesic and antibiotic therapy was prescribed for seven days. Postoperative care: eight days after the procedure there was appropriate healing of the scar/soft tissue, extractions of the remaining root fragments were performed and the patient was referred to oral rehabilitation for dental prostheses. After a year of surgery, no recurrence has occurred.

The microscopic histopathological description revealed vascular proliferation, chronic inflammatory tissue, and ulcerated areas, without atypia or malignancy. It was compatible with telangiectatic granuloma.

CASE 4

Female patient, age 62, presented an asymptomatic tumorous lesion on her lip, with one month of evolution, spontaneous bleeding, and progressively increasing in size. The patient reported a dental prosthesis change one month earlier and often biting her lip; family history is not relevant in this case, and personal clinical history revealed high blood pressure controlled with medication, diet and exercise. Examination of organs and systems showed normal conditions.

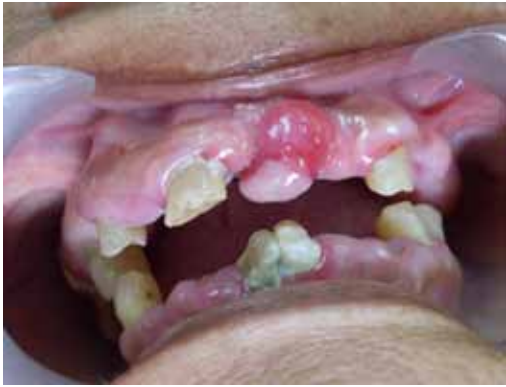

Figura 5. Lesión tumoral en zona de encía vestibular del diente 21

Figure 5. Vestibular gingival tumorous lesion in the area of tooth 21

En el examen intrabucal se observó tumor, localizado en semimucosa labial inferior, 9 mm de diámetro aproximadamente, de color rojo en algunas zonas y en otras de color rosado pálido, superficie lisa, base de implantación pediculada, consistencia blanda a la palpación, edéntula total y con aparatología fija utilizada con anclaje para la prótesis total removible (figura 6). Se hizo diagnóstico clínico con granuloma telangiectásico, los exámenes paraclínicos prequirúrgicos reportaron valores normales y se programó para cirugía.

Procedimiento

Se aplicó técnica anestésica infiltrativa alrededor de la lesión, se realizó incisión en la base de la tumoración, la muestra patológica se incluyó en un frasco con formol al 10% y se procedió a realizar hemostasia, finalmente se ordenó terapia analgésica y antibiótica por siete días. Al control postquirúrgico a los 8 días del procedimiento se observó buen proceso de cicatrización de los tejidos blandos, posteriormente se remitió a rehabilitación oral para que intercepte la causa de las mordidas frecuentes en el labio inferior producto de la prótesis dental y corrija la restauración protésica. Pasado 8 meses del acto quirúrgico no presenta recidiva.

El estudio histopatológico en la descripción microscópica reportó tejido hiperplásico de granulación, proliferación endotelial, red vascular con gran cantidad infiltrado inflamatorio celular crónico, sin atipias, parcialmente ulcerado y negativo para malignidad. Compatible con granuloma telangiectásico.

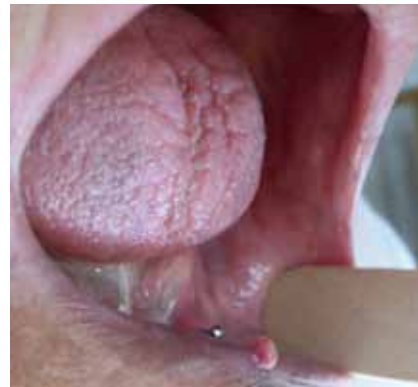

Figura 6. Lesión tumoral en semimucosa del labio inferior

Figure 6. Tumorous lesion in lower lip pseudomucosa

While conducting the intraoral examination, a tumor was observed, located in the lower lip mucosa, with 9 mm in diameter. It was red in some areas and pale pink in other areas, smooth, with a pedunculated implantation base, and soft consistency on palpation. The patient was totally edentulous, with fixed devices used as anchors for the dentures (figure 6). Clinical diagnosis: telangiectatic granuloma, the preoperative laboratory test results reported normality and surgery was scheduled.

Procedure

An infiltrative anesthetic technique was applied around the lesion, an incision was made at the base of the tumor, the pathological sample was placed in a jar with formaldehyde at 10% and hemostasis was performed, finally analgesic and antibiotic therapy was ordered for seven days. Postoperative care: eight days after the procedure there was good healing of scar/soft tissue, the patient was referred to oral rehabilitation to prevent the cause of frequent biting of her lower lip, which is produced by the dental prosthesis and the prosthetic restoration. After eight months of surgery there was no recurrence.

The microscope histopathology study reported hyperplastic tissue degranulation, endothelial proliferation, and a vascular network with a great amount of chronic inflammatory cells infiltrated without atypia, partially ulcerated and negative for malignancy. It was compatible with telangiectatic granuloma.

DISCUSIÓN

El granuloma telangiectásico es considerado como una lesión reactiva localizada ante un estímulo determinado que produce crecimiento excesivo del tejido conectivo, es común que se le encuentre afectando zonas de cavidad bucal como encía, mucosa labial y rebordes alveolares.⁹

Gordon y colaboradores, 2010 en un estudio retrospectivo en una población Brasileña que incluyó 293 casos de GTB, en sus resultados mostraron mayor presencia en mujeres con proporción 2,38:1, el sitio más frecuentemente involucrado fue la encía (83%), la mayoría de los casos fueron asintomáticos y presentaron sangrado espontáneo, las lesiones se describieron con una superficie de color rojo (73,2%) consistencia blanda (62,3%) la base fue pediculada en el 61,1% de los casos y el tamaño promedio fue de 1,3 cm;³ características que se presentan en esta serie de cuatro casos, en los que el 100% de los pacientes fueron de sexo femenino, en tres casos el sitio de afección fue la encía y en todos los casos presentaron lesión de color rojo, consistencia blanda, base pediculada, sangrado espontáneo y fueron asintomáticos.

Díaz y colaboradores en 2009 y Zhang y colaboradores en 2007 reportaron que los irritantes locales, tales como la placa y el cálculo dental, trauma crónico, cuerpos extraños en los tejidos, bordes sobresalientes de las coronas, entre otros, son factores etiológicos del GTB;^{7,20} coincidiendo con la actual serie de los casos en que en los tres primeros casos, la placa dental y sarro estuvieron presentes y se asociaron como factores etiológicos, mientras que en el caso número cuatro, el factor causal fue el traumatismo.

En cuanto al tratamiento del GTB Al-Khateeb y Ababneh en un estudio afirmaron que la higiene bucal, la extirpación quirúrgica, haciendo curetaje de la base de la lesión para disminuir la frecuencia de recidiva, acompañado de antibiótico y analgesicoterapia, es el tratamiento más certero y reportan que de 85 pacientes que estuvieron en seguimiento postquirúrgico en un rango de 2 a 12 años solo 5 presentaron recidiva;²¹ resultados similares mostrados en esta serie de casos en los que también, se hizo la extirpación quirúrgica, curetaje en la base de la lesión y terapia farmacológica con antibiótico y analgésico, observando hasta la fecha ausencia de recidiva.

DISCUSSION

Telangiectatic granuloma is described as a localized reactive lesion caused by a given stimulus that produces excessive connective tissue; it is frequently found in the oral cavity, usually affecting areas such as gingiva, lips and alveolar mucosa.⁹

Gordon, Vasconcelos et al., in a 2010 retrospective study in a Brazilian population that included 293 cases of OTB, found out more prevalence in women, with a 2,38:1 ratio. The most frequent target was the gingiva (83%), most cases were asymptomatic and presented spontaneous bleeding. The lesions were described as having a red surface (73.2%), soft consistency (62.3%) and a pedicular base (61.1%); the average lesion size was 1.3 cm.³ All of these characteristics were found in the present series of four cases, in which 100% of the patients were females, in three cases the affected area was the gingiva, and all the cases presented lesions of red color, soft pediculate consistency, spontaneous bleeding, and they were all asymptomatic.

Diaz et al in 2009 and Zhang et al in 2007 reported local irritants such as dental plaque and calculus, chronic trauma, foreign bodies in the tissues, and overhanging margins of the crowns, just to name a few, as OTB etiological factors,^{7,20} thus agreeing with the present series, in which the first three cases presented dental plaque and calculus as associated etiologic factors, while in the fourth case the causal factor was trauma.

Regarding OTB treatment, Al-Khateeb and Ababneh confirmed that oral hygiene, surgical excision, curettage of the lesion base to decrease the frequency of recurrence, accompanied by antibiotic and analgesic therapy is the most accurate treatment, and reported that among 85 patients who were in postoperative follow up in a range of 2 to 12 years, only five of them had recurrences;²¹ similar results are shown in this series of cases, which also were subjected to surgical excision, curettage at the base of the injury and medical therapy with antibiotics and analgesics, presenting no recurrences so far.

CORRESPONDENCIA

Jonathan Harris Ricardo
 Programa de Odontología
 Corporación Universitaria Rafael Núñez
 Centro Avenida Escallón, Pasaje la Moneda. Local 111
 Cartagena, Colombia
 Correo electrónico: j.harris.r@hotmail.com

CORRESPONDING AUTHOR

Jonathan Harris Ricardo.
 Dentistry Program
 Corporación Universitaria Rafael Núñez
 Centro Avenida Escallón, Pasaje la Moneda. Local 111
 Cartagena, Colombia
 E-mail: j.harris.r@hotmail.com

REFERENCIAS / REFERENCES

1. Al-Zayer M, Da Fonseca M, Ship JA. Pyogenic granuloma in a renal transplant patient: case report. *Spec Care Dentist* 2001; 21(5): 187-190.
2. Patil K, Mahima VG, Lahari K. Extralingival pyogenic granuloma. *Indian J Dent Res* 2006; 17(4): 199-202.
3. Gordon-Núñez MA, de Vasconcelos M, Benevenuto TG, Lopes MF, Silva LM, Galvão HC. Oral pyogenic granuloma: a retrospective analysis of 293 cases in a Brazilian population. *J Oral Maxillofac Surg* 2010; 68(9): 2185-2188.
4. Espinoza I, Rojas R, Aranda W, Gamonal J. Prevalence of oral mucosal lesions in elderly people in Santiago, Chile. *J Oral Pathol Med* 2003; 32(10): 571-575.
5. Duarte S, Vallejos R, Briend M, Rosende C. Investigación retrospectiva de granulomas telangiectásicos. *Rev Fac Odont Univ Nord* 2006; M009.
6. Jiménez R, Alejandro L. Análisis retrospectivo de 9.023 informes de patología bucal en la Facultad de Odontología de la Universidad de Antioquia, Medellín, Colombia. 1972-2003. *Rev Fac Odontol Univ Antioq* 2006; 17(2): 19-25.
7. Díaz A, Vergara C, Carmona M. Granuloma telangiectásico en cavidad oral. Reporte de un caso clínico. *Av Odontoes-tomatol* 2009; 25(3): 131-135.
8. Rebolledo M, Harris J, Cantillo O, Carbonell Z, Díaz A. Granuloma telangiectásico en cavidad oral. *Av Odontoes-tomatol* 2010; 26(5): 249-253.
9. Jafarzadeh H, Sanatkhan M, Mohtasham N. Oral pyogenic granuloma: a review. *J Oral Sci* 2006; 48(4): 167-175.
10. Amirchaghmaghi M, Falaki F, Mohtasham N, Mozafari PM. Extralingival pyogenic granuloma: a case report. *Cases J* 2008; 1(1): 37.
11. Gonçalves ES, Damante JH, Rubira CM, Taveira LA. Pyogenic granuloma on the upper lip: an unusual location. *J Appl Oral Sci* 2010; 18(5): 5385-5341.
12. De Souza AG, Da Silva BC, Israel MS, Lindenblatt R, De Andrade AM, Ramos ME. Atypical location of pyogenic granuloma in two pediatric patients. *Gen Dent* 2008; 56(5): 447-450.
13. Bakshi J, Virk RS, Verma M. Pyogenic granuloma of the hard palate: a case report and review of the literature. *Ear Nose Throat J* 2009; 88(9): E4-E5.
14. Ababneh KT. Biopsied gingival lesions in northern Jordanians: A retrospective analysis over 10 years. *Int J Periodontics Restorative Dent* 2006; 26(4): 387-393.
15. Vergara CI, Díaz A, Arévalo L. Granuloma periférico de células gigantes. Reporte de un caso. *Rev Fac Odontol Univ Antioq* 2010; 22(1): 117-121.
16. Zarei MR, Chamani G, Amanpoor S. Reactive hyperplasia of the oral cavity in Kerman province, Iran: a review of 172 cases. *Br J Oral Maxillofac Surg* 2007; 45(4): 288-292.
17. Giblin AV, Clover AJ, Athanassopoulos A, Budny PG. Pyogenic granuloma-the quest for optimum treatment: audit of treatment of 408 cases. *J Plast Reconstr Aesthet Surg* 2007; 60(9): 1030-1035.
18. Kirschner RE, Low DW. Treatment of pyogenic granuloma by shave excision and laser photocoagulation. *Plast Reconstr Surg* 1999; 104(5): 1346-1349.
19. Silva-Sousa YT, Coelho CM, Brentegani LG, Vieira ML, de Oliveira ML. Clinical and histological evaluation of granuloma gravidarum: case report. *Braz Dent J* 2000; 11(2):135-9.
20. Al-Khateeb T, Ababneh K. Oral pyogenic granuloma in Jordanians: a retrospective analysis of 108 cases. *J Oral Maxillofac Surg* 2003; 61(11): 1285-1288.
21. Zhang W, Chen Y, An Z, Geng N, Bao D. Reactive gingival lesions: a retrospective study of 2,439 cases. *Quintessence Int* 2007; 38(2): 103-110.