

CASO CLÍNICO

Tumor de células de granulosa en un bovino gestante: reporte de un caso

Victoria E. Madrid¹, Est ; Diego Aranzazu², DMV, Esp.; Jesús A. Berdugo², DMV, MSc.

¹ Estudiante ² Profesores Facultad de Medicina Veterinaria y de Zootecnia.
Universidad de Antioquia. AA 1226, Medellín, Colombia

(Recibido: 21 Febrero, 2000; aprobado: 10 Julio, 2000)

Resumen

Las neoplasias ováricas no son frecuentes en los bovinos lo cual se debe tener en cuenta en el diagnóstico diferencial de las alteraciones endocrinas. Estas neoplasias son funcionales, producen hormonas y además del problema proliferativo inherente al tumor, generan una gran diversidad de cuadros clínicos. En este artículo se muestra un hallazgo clínico de un caso excepcional de una hembra bovina que presenta al mismo tiempo un tumor de células de granulosa y una gestación avanzada.

Palabras clave: bovinos, granulosa, neoplasia, reproducción.

Introducción

Los tumores de células de granulosa (TCG) constituyen el tipo más común de tumores ováricos en los bovinos, equinos y humanos, sin embargo son poco frecuentes; la sintomatología que producen usualmente esta ligada a la infertilidad y el cuadro clínico varía desde anestro hasta ninfomanía dependiendo de la producción hormonal del tumor (6). Fueron reportados por primera vez por Goldberg en 1920. Anderson y Sadison informaron que 20 de 302 (7 %) de los tumores encontrados en los tractos genitales de hembras bovinas correspondían a tumores de células de granulosa; Lagerlof y Boyd revisaron 6.286 tractos genitales bovinos y encontraron que solo 13 (0.2%) correspondían a TCG. McEntire estudió 489 tumores ováricos procedentes de animales de diferentes especies, con edades que oscilaron entre recién nacidos y 19 años, con un promedio de 7 años, y encontró que de 139 muestras bovinas 84 correspondían a TCG. La presentación de TCG en bovinos preñados es un hallazgo muy raro (3).

En el siguiente reporte se presentan los hallazgos morfológicos e histopatológicos de un tumor de células de granulosa proveniente de una hembra bovina gestante de matadero.

Descripción del caso

Se recibió en el laboratorio de patología de la Facultad de Medicina Veterinaria y Zootecnia de la Universidad de Antioquia el tracto genital de un bovino que presentaba un útero asimétrico y un aumento de tamaño en uno de sus ovarios.

El cuerno más desarrollado (derecho) tenía un diámetro de 17.5 cm y se encontró un feto único correspondiente a una preñez de tres meses, obteniéndose correspondencia entre el diámetro del cuerno y el tamaño de los placentomas. En el cuerno izquierdo no se encontraron hallazgos importantes, con un ovario ipsilateral de 4 cm x 3.5 cm x 2 cm que presentaba un cuerpo lúteo bien desarrollado (véase figura 1); en el cuerno contralateral no se observaron hallazgos im-

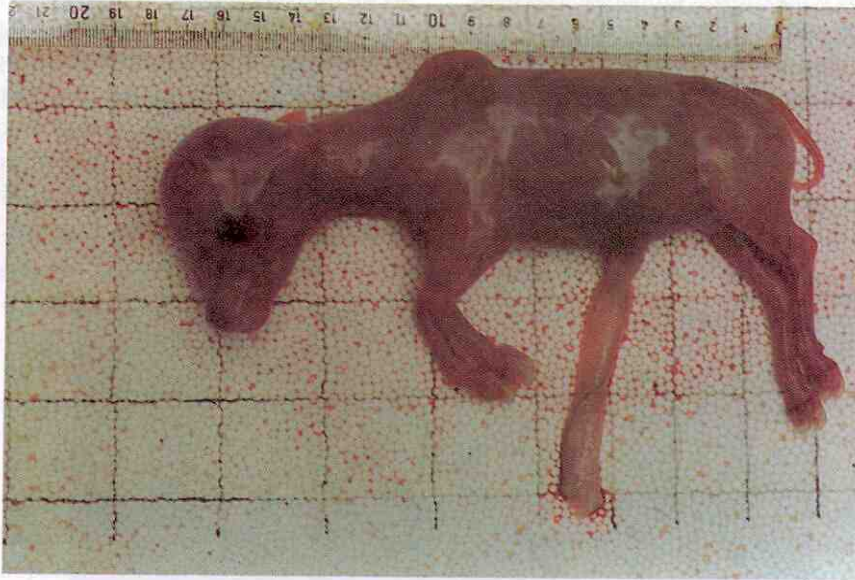

Figura 1. Feto normal de tres meses de gestación. Tumor de células de Granulosa Bovino

portantes, después del oviducto no se observó un ovario, pero en cambio existía una masa de 12 cm de diámetro, de forma ovoide, bien encapsulada, que presentaba un color pardo oscuro y se observaba bien vascularizada. (véase figura 2). La superficie de corte

reveló la presencia de un área quística de 12 cm de diámetro, delimitada por un tejido sólido pardo oscuro en el que se observaron áreas de hemorragia pequeñas. A la punción se obtuvieron 800 ml de un líquido color fram-buesa, al que no se le realizaron estudios citopatológicos.

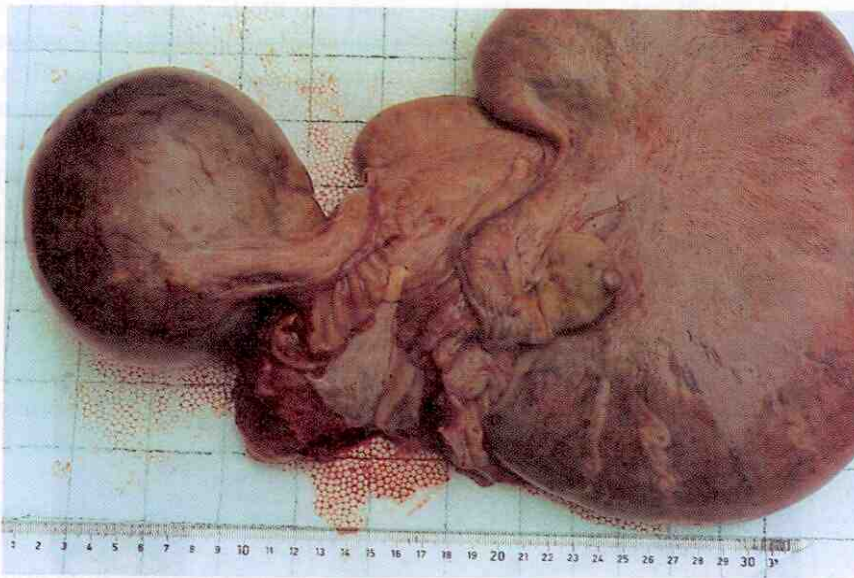


Figura 2. Tumor de células de Granulosa Bovino. Aspectogeneral deltracto genital bovino. Útero gestante y masa tumoral

Se realizó el estudio microscópico mediante la observación de cortes de tejido a 4μ , embebidos en parafina y coloreados con hematoxilina-eosina. La cápsula de la estructura quística presentó en su porción externa un tejido conectivo denso regular con vasos sanguíneos de diversos tamaños y grados variables de congestión; y en su porción interna se observó un tejido conectivo con fibroblastos muy activos los cuales se encontraron acompañados de abundantes estructuras capilares. La porción

sólida de la masa estaba constituida por lóbulos de células de morfología muy homogénea, predominando núcleos vesiculares de cromatina dispersa y nucleólo prominente, citoplasma escaso, poco delimitado y eosinófilo claro. Estos lóbulos se encontraban delimitados por tabiques de tejido conectivo de diferente amplitud y con frecuencia constituían espacios quísticos, que se observaron pleetóricos de un fluido proteináceo eosinófilo abundante. (véase figuras.3 y 4)

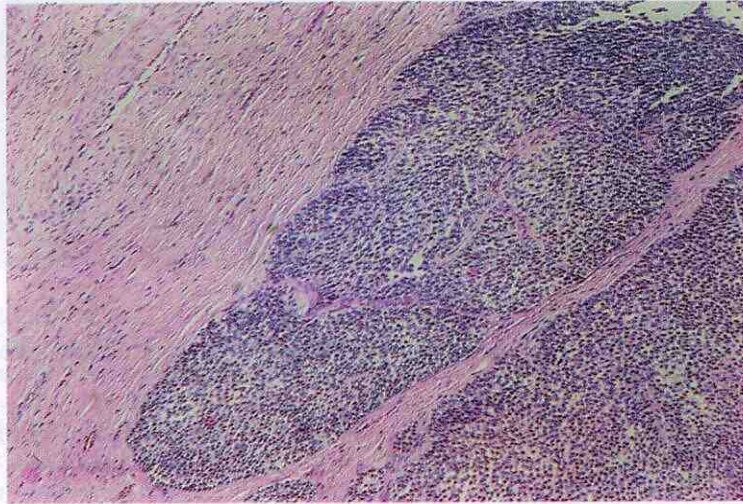


Figura 3. Tumor de células de Granulosa Bovino. Corte histopatológico. Masa densa y sólida de células neoplásicas que con frecuencia constituyen espacios quísticos; a la izquierda; se observa la banda conectiva extensa y bien vascularizada. Coloración H&E, 100X

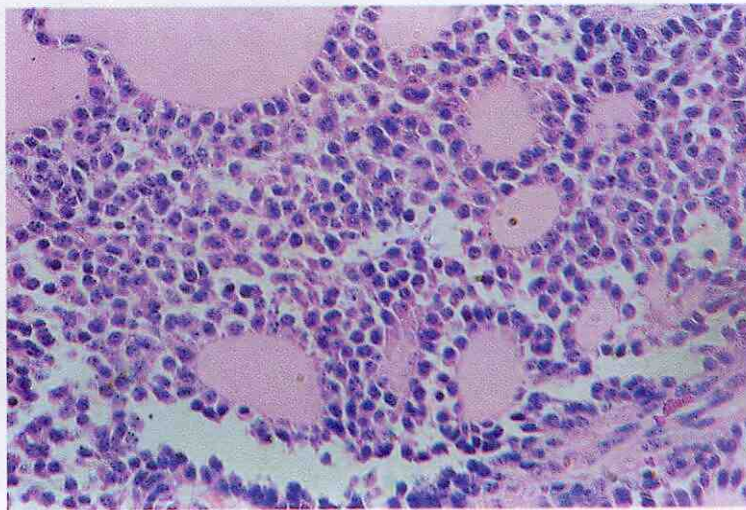


Figura 4. Tumor de células de Granulosa Bovino. Corte histopatológico. Estructuras acinares con abundante fluido eosinófilo en su interior y delimitadas por células tumorales. Coloración H&E, 400X

Discusión

El hallazgo aquí reportado es novedoso en la literatura, primero porque el TCG ha sido reportado con mayor frecuencia en equinos que en bovino y en segundo lugar debido a que aunque estos tumores presentan cuadros de infertilidad en este caso se observó una gestación normal. Los hallazgos macro y microscópicos permiten concluir que se trata de un tumor de células de granulosa.

Se trató de un hallazgo de matadero, que no permitió determinar el curso clínico del tumor; hubiese sido importante el seguimiento clínico para aclarar la naturaleza endocrina del mismo. Si el tumor se desarrolló primero, éste debió haber sido no funcional en la medida que no afectó la actividad ovárica, y en el caso de haberse desarrollado posterior a la fertilización habría que aceptar la malignidad del tumor debido al rápido crecimiento, y no descartar que producía hormonas que favorecieron la gestación. Es de resaltar la presencia de los dos hallazgos dentro del mismo animal. El desarrollo fetal de los placentomas y el diámetro uterino corresponden a una gestación normal de tres meses.

El pronóstico de un animal con un TCG se ha considerado favorable en la medida que el animal afectado pueda retornar a la fertilidad después de su remoción. Leder et al. (2) le extrajeron a una novilla una masa de 25cm x 15cm x 10cm que pesó 2.7 Kg, que presentaba una conducta ninfomaniaca antes de la cirugía. Posterior a ella, ésta conducta cedió y la novilla parió un ternero aproximadamente un año después de la cirugía, mostrando este procedimiento como una alternativa de tratamiento. Los resultados de Hostetler y col (1), al reportar la fertilidad normal en una novilla tres meses después de la remoción del tumor, confirman la anterior afirmación.

Los TCG producen generalmente estrógenos y progesterona; el predominio de una de las hormonas

se considera responsable de los signos clínicos observados en el caso de los estrógenos se observará ninfomanía, en el caso de la progesterona se observará desarrollo de la glándula mamaria y lactancia en novillas. Rodríguez y Long (5) informan de un bovino con comportamiento normal, al que sólo se le observó una elevación de la base de la cola. Es por eso que los TGC deben ser considerados dentro del diagnóstico diferencial en las alteraciones del comportamiento de los bovinos hembras. Hostetler y col (1) informaron en una novilla Holstein que los niveles de testosterona correspondían a los de un macho normal, mostrando virilización.

Los TCG son por lo general unilaterales, el crecimiento presenta áreas sólidas y quísticas y con frecuencia hemorragias. En la vaca la mayoría de tumores son grandes, con tamaños entre los 10 y 23 cm de diámetro, lobulados de forma esférica u ovoide, pueden ser blandos o firmes, están generalmente encapsulados y delimitan el ovario. Los quistes tienen un líquido amarillento acuoso o café rojizo, similar a los encontrados en el presente reporte. Ocasionalmente con agrupaciones de células rodeando un líquido o fluido claro o proteináceo rosado, formando los llamados cuerpos de Call-Exner. Histológicamente pueden ser de tres tipos: El primer tipo es bien diferenciado y tiene una población uniforme de células pequeñas semejantes a las del folículo de Graff; el segundo tipo está constituido por bandas o islas de células rodeadas por septos de tejido conectivo, con áreas que recuerdan las células de Sertoli del testículo; y el tercer grupo, constituido por células ovoides organizadas en un patrón sarcomatoso difuso. (4).

Se recomienda entonces para el diagnóstico del TGC, realizar una historia clínica completa del animal; utilizar la ultrasonografía y las determinaciones hormonales como ayuda diagnóstica. El diagnóstico definitivo se hace mediante histopatología, posterior a la remoción de la masa. Todos estos esfuerzos son tendientes a establecer la fertilidad normal del animal.

Agradecimientos

Los autores agradecen a la Central Ganadera SA, y en especial a la Dirección de la Central de Faenado, por permitir las visitas de los autores a la misma. También desean agradecer al Laboratorio de Patología Animal de la Facultad de Medicina Veterinaria y Zootecnia de la Universidad de Antioquia por el procesamiento de las muestras.

Summary

Granulosa Cell Tumor in a pregnant cow: a case report.

Ovarian neoplasms are not common in bovine; it must be taken in account for differential diagnosis in endocrine diseases. These neoplasms are functional; it means that it produces hormones and in addition to the proliferative problem of the tumour, they cause a great variety of clinical features. In this report, we describe a very exceptional case in a bovine female with a granulosa cell tumour and an advanced normal pregnancy at the same time.

Key words: bovine, granulosa, neoplasm, reproduction.

Referencias

1. Hostettler, DE., Sprecher, DJ., Yamini, B, Ames, K. Diagnosis and management of a malignant granulosa cell tumor: A case study. *Theriogenology* 1997;48:11-17.
2. Leder, R. R., Lane, V. M., Barrett, D. Ovariectomy as treatment for granulosa cell tumor in a heifer. *JAVMA* 1996. 192(9): 1299-1300.
3. MacEntire K. Reproductive pathology of domestic mammals, Academic Press, 1990;79-84. 3rd. ed. Kenneth MacEntire 1990. Reproductive Pathology of Domestic Mammals. First Ed. Academic Press, Inc. pág. 79-84.
4. Moulton J. E. 1990. Tumours in Domestic Animals-. 3 edición. University of California Press. pp 504-509.
5. Rodriguez-Druba, E. Long, S. A. 1972 A case of Granulosa-Cell Tumour in a Heifer. *The Vet Rec.* 91: 9-11.
6. Sundberg, J.P. Burnstein, T. Page, E. 1977 Neoplasms of equidae. *J Am. Med. Vet. Assn.* 170: 150-152.