



Hemangiosarcoma hepático con metástasis a útero en un felino. Reporte de un caso[¶]

Revista
Colombiana de
Ciencias
Pecuarias

Hepatic haemangiosarcoma with metastasis in uterus in a feline. Case report

Hemangiosarcoma hepático com metástases a útero em um gato. Reporte de um caso

Julietta E Ochoa Amaya^{1*}, MVZ, MS; Anita Roque Rodríguez¹ MV, MS; Willinton Rodríguez Jiménez²

¹ Escuela de Medicina Veterinaria y Zootecnia, Facultad de Ciencias Agropecuarias y Recursos Naturales, Universidad de los Llanos. Villavicencio, Colombia.

²Estudiante de Medicina Veterinaria y Zootecnia. Universidad de los Llanos. Villavicencio, Colombia.

(Recibido: 23 noviembre, 2007; aceptado: 28 mayo, 2008)

Resumen

El hemangiosarcoma (HSA) es un tumor maligno del endotelio vascular. En gatos esta neoplasia es rara, pues solo un 2% de los diagnósticos de tumores malignos corresponde a HSA hepático. En este informe se presenta el caso de un paciente felino con dilatación abdominal, un mes de evolución, dolor abdominal y anorexia con duración de 3 días. En la necropsia se halló: hidrotórax, dilatación cardíaca derecha, hígado con moteado blanco o amarillo claro de 1 a 2 mm de diámetro y zonas necróticas multifocales de color rojo oscuro sobre la superficie. En útero se encontró dilatación del cuerno izquierdo con múltiples masas sólidas con contenido sanguinolento. Microscópicamente se diagnosticó un HSA hepático con metástasis en útero.

Palabras clave: *afección uterina, hemangiosarcoma felino, patología del hígado*

Summary

The Haemangiosarcoma (HSA) is a malignant tumor of the vascular endothelium. It is a rare neoplastic in cats, just a 2% are reported from all the malignant tumors presented this species and is highly metastatic. The hepatic HSA embraces from 0 to 6-12% of the primary hepatic neoplasics. In this report a case of a feline patient which was suffering from one month of evolution abdominal dilatation, and three day abdominal pain and anorexia is presented. During necropsy hydrothorax, right cardiac dilatation, liver with white or light yellow mottled appearance on cut surfaces of 1-2 mm of diameter and necrotic multifocal zones with dark red color and in the uterus, dilatation of the left horn with multiples solid masses with bloody content were found. The case was microscopically diagnosed as a hepatic HSA with metastasis to the uterus.

Key words: *feline haemangiosarcoma, liver pathology, uterine pathology*

[¶] Para citar este artículo: Ochoa Amaya JE, Roque Rodríguez A, Rodríguez Jiménez W. Hemangiosarcoma hepático con metástasis a útero en un felino. Reporte de un caso. Rev Colomb Cienc Pecu 2008; 21:280-287.

* Autor para el envío de la correspondencia y la solicitud de reimpresos: Escuela de Medicina Veterinaria y Zootecnia, Facultad de Ciencias Agropecuarias y Recursos Naturales, Universidad de los Llanos. Villavicencio, Colombia. E-mail julietaochoa@yahoo.es

Resumo

O hemangiossarcoma (HSA) é um tumor maligno endotelial vascular. Em gatos esta neoplasia é rara, pois só 2% dos diagnósticos de tumores malignos correspondem a HSA do fígado. Este relatório apresenta o caso de um paciente felino com inchaço abdominal, um mês de evolução, dor abdominal e anorexia de três dias de evolução. A autópsia foi encontrada: hidrotórax, dilatação cardíaca direita, fígado manchado com branca ou amarela, de 1 a 2 mm de diâmetro e áreas necróticas multifocales vermelhas escuras na superfície. Em útero foi encontrada dilatação do corno esquerdo com múltiplas massas sólidas com conteúdo sangrento. Microscopicamente foi diagnosticado HSA hepático com metástases no útero.

Palavras chave: *doença hepática, doença uterina, hemangiossarcoma felino*

Introducción

El hemangiosarcoma (HSA), también llamado endotelioma maligno o angiosarcoma, es una neoplasia maligna de las células endoteliales vasculares (1, 24, 26), que forma masas sólidas con abundante presencia de células inflamatorias y espacios vasculares con contenido sanguíneo (23). Aunque la neoplasia puede surgir en cualquier sitio del organismo donde haya vasos sanguíneos, y el bazo es el sitio de presentación más común en el perro, pues entre el 50 y el 65% de todos los tumores caninos corresponde a HSA (28, 30).

El HSA es más común en caninos pero raro en otras especies (10); el grupo más afectado es el de machos adultos entre los 8 y 10 años sin predilección por raza (13); y se sospecha de HSA por la anamnesis, los signos clínicos, la historia y el examen físico. Las formas hepática y esplénica pueden conducir a hemorragias intermitentes con la subsiguiente anemia normocítica y normocromica que puede variar de leve a severa (13) y también se asocia con casos de hemoperitoneo masivo y muerte súbita (5, 6, 20). En cuanto a las asociaciones etiológicas del HSA poco se conoce, pero en perros se ha hecho una asociación con radiación ionizante (2) y en humanos se ha mencionado la exposición ocupacional a polivinil clorado (19) arsénico y cobre inorgánico (28). El colapso por ruptura del tumor primario o una lesión metastásica es frecuente en perros (10, 14, 23).

Histológicamente en el HSA se observa una población celular densamente anaplásica que corresponde a las zonas de apariencia blanquecina, donde las células no forman estructuras endoteliales, en contraste con las áreas rojizas donde hay

formación de tales estructuras (11). Los espacios vasculares están bordeados de células endoteliales alargadas, abultadas; los núcleos son grandes e hiperromáticos, y a menudo se pueden observar figuras mitóticas (9, 15). Las células neoplásicas son altamente variables desde células con forma de huso a poligonales u ovoides (22). Las células presentan desproporción núcleo-citoplasma, pleomorfismo nuclear y nucleolos aparentes (10). Pueden estar dispuestas en forma de hojas o espacios vasculares irregulares que están llenos de sangre (16). Es frecuente que ocurran hemorragias en estos tumores con la consiguiente necrosis isquémica. Los HSA pobremente diferenciados pueden ser difíciles de distinguir de fibrosarcoma.

La importancia mayor del HSA radica en el hecho de que es altamente metastásico tanto en gatos como en perros (20); en el 60% de los casos ocurren metástasis en el pulmón, hígado, nódulos linfáticos, cerebro o mesenterio (5, 6, 20). Dado que, sólo un 2% de los tumores malignos en felinos corresponde a HSA, el propósito de este reporte fue presentar un caso de HSA en un felino para contribuir a la documentación sobre este tipo de neoplasia como sitio primario hepático con metástasis a útero.

Evaluación del paciente

Anamnesis

Al consultorio veterinario de la clínica de la Universidad de los Llanos (Villavicencio, Colombia), fue llevado un paciente felino criollo de sexo femenino y de ocho años de edad, que presentaba una distensión abdominal de un mes de evolución e inapetencia durante las últimas

96 horas. El propietario relató que la gata nunca había estado preñada a pesar de no haberse tomado una precaución anticonceptiva; tampoco había presentado enfermedades ni había sido sometida a vacunación; pero si se había hecho una vermifugación, ocho meses atrás sin recordar el producto utilizado.

Hallazgos al examen clínico

Al examen clínico la paciente estaba deprimida, con una temperatura de 36.6 °C, con palidez de mucosas y con tiempo de llenado capilar de 4 seg, frecuencia cardíaca 120 lpm y frecuencia respiratoria de 72 rpm. Como hallazgos significativos

se encontró aumento de los ganglios linfáticos inguinales, una marcada dilatación abdominal con dolor a la palpación, vejiga plétórica, masa en el cuerno izquierdo de aproximadamente 10 cm de diámetro, dura, inmóvil; y con prueba de succión positiva como indicación de la presencia de líquido en la cavidad abdominal.

Diagnósticos diferenciales

Dentro de los diagnósticos diferenciales se enlistaron hemangiosarcoma esplénico y hepático, peritonitis infecciosa felina y complejo hiperplasia endometrial quística.

Tabla 1. Resultados del hemograma y proteínas totales del paciente felino.

Variable	Unidades	Resultado	Valores de referencia*
Hematocrito	%	26	30- 45
Hemoglobina	g/dl	11.8	9.8-15,4
Eritrocitos	GR/ μ l	5330000	5800000-8600000
Leucocitos	L/ mm^3	12750	8000-25000
Neutrófilos	%	92	37-75
Linfocitos	%	8	20-55
Trombocitos	p/ μ l	161700	230000-680000
Proteínas totales	g/dl	6.0	6.2-8.0.

*Tomado de Willard y Tvedten (28) y Latimer et al (17)

Ayudas diagnósticas

A la paciente se le realizó un hemograma que reportó una anemia normocítica normocromica regenerativa, además de una neutrofilia absoluta (véase Tabla 1); el examen radiológico en proyección latero lateral y ventro dorsal de la cavidad abdominal y torácica, mostró gran cantidad de líquido en la cavidad abdominal y se pudo evidenciar una masa en el útero de aproximadamente 12 cm de diámetro (véase Figura 1). Al paciente se le realizó una abdominocentesis con la extracción de 70 ml del contenido serosanguinolento que no coaguló; en este líquido no se evidenció la presencia de células neoplásicas; además, se tomó muestra de orina mediante cistocentesis y el urianálisis indicó los parámetros normales.

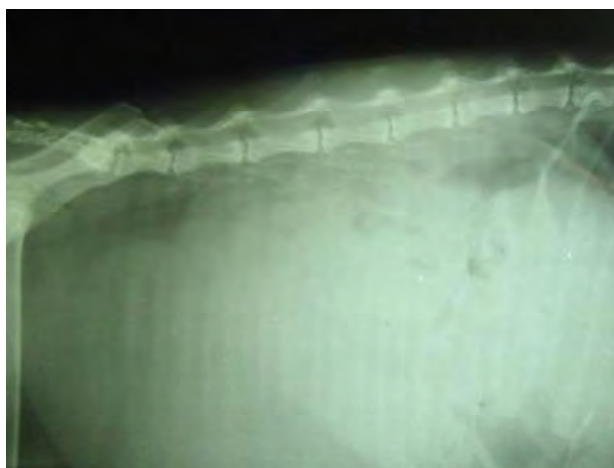


Figura 1. Proyección latero lateral torácico abdominal, que muestra líquido en la cavidad abdominal (Flecha) y evidencia de una masa en útero de 12 cm de diámetro (asterisco), aproximadamente.

Examen post mortem

Hallazgos macroscópicos

Los principales hallazgos a la inspección externa fueron: mucosas pálidas, aumento de los ganglios linfáticos inguinales. La cavidad abdominal presentaba distensión y contenía una gran cantidad de fluido serosanguinolento, el hígado con apariencia moteada blanco o amarillo claro

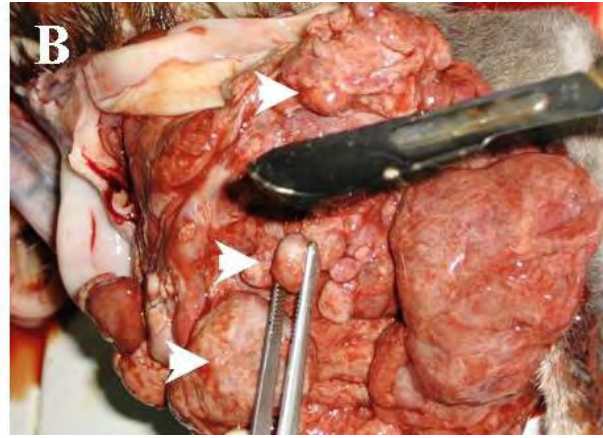


Figura 2. A, hígado con apariencia moteada blanco amarillento y zonas necróticas multifocales; B, cuerno uterino izquierdo dilatado con múltiples masas sólidas lobuladas (Cabezas de flecha) y de coloración rojiza, sangrantes al corte.

Hallazgos microscópicos

Después de realizada la necropsia se tomaron muestras de las masas neoplásicas encontradas, en formalina tamponada al 10% para histopatología, las cuales fueron procesadas y coloreadas con hematoxilina eosina (H-E) para el examen por microscopia de luz. Los principales hallazgos de la neoplasia encontrada en el útero fueron la disminución del número de glándulas uterinas y del tamaño del endometrio, canales vasculares completos e incompletos y zonas de hemorragias (véase Figura 3A), con dilatación de las fibras musculares lisas del miometrio (véase Figura 3B). En el miometrio se encontró un tejido tumoral con espacios vasculares bordeados por células endoteliales alargadas, abultadas, llenos de sangre (véase Figura 3C). En el cuello uterino se encontró un tejido semejante al anteriormente descrito y con presencia de la lámina epitelial mucosa revestida por epitelio escamoso estratificado con una submucosa sin glándulas (véase Figura 3D).

Microscópicamente se diagnóstico un HSA en útero, pero en el hígado se observó HSA en la

sobre la superficie, de 1 a 2 mm de diámetro y zonas necróticas multifocales de color rojo oscuro (véase Figura 2A). El cuerno izquierdo del útero estaba dilatado y muy vascularizado con múltiples masas sólidas lobuladas de 10 cm de diámetro aproximadamente, duras, inmóviles, de coloración rojiza y sangrante al corte (véase Figura 2B); además, se halló vejiga pletórica, y quistes foliculares en los ovarios.

formación de canales vasculares debajo de la cápsula (véase Figura 4A), de tipo completo e incompleto (véanse Figuras 4B y 4C) con células endoteliales pleomórficas, agrandadas, hiper cromáticas con anisocariosis y figura de mitosis en los canales vasculares del HSA hepático, (véase Figura 4D). Por consiguiente se concluyó que el sitio primario de la neoplasia es en el hígado e hizo metástasis a útero.

Discusión

Este es un reporte de caso de HSA hepático en un felino, como sitio primario de origen, que hizo metástasis a útero. Se evidenció en este caso por la necropsia la causa de la distensión abdominal lo que concuerda con lo reportado por De buen de Arguero (10) quien indicó que en la especie canina en la mayoría de los casos con hemangiosarcoma esplénico o hepático, los pacientes son examinados por una distensión abdominal secundaria a hemorragias tumorales o hemoabdomen, causados por las efusiones hepáticas o esplénicas en la cavidad abdominal. De la misma forma, en el

HSA hepático se produce un sangrado intermitente de las masas neoplásicas, que generando grados de anemia variables de suaves a severas (5, 6, 7). Por su parte, la edad de la paciente coincidió con

lo reportado por otros autores (6, 23, 24), quienes refieren al HSA de común aparición en animales gerentes, usualmente de 8 a 10 años de edad.

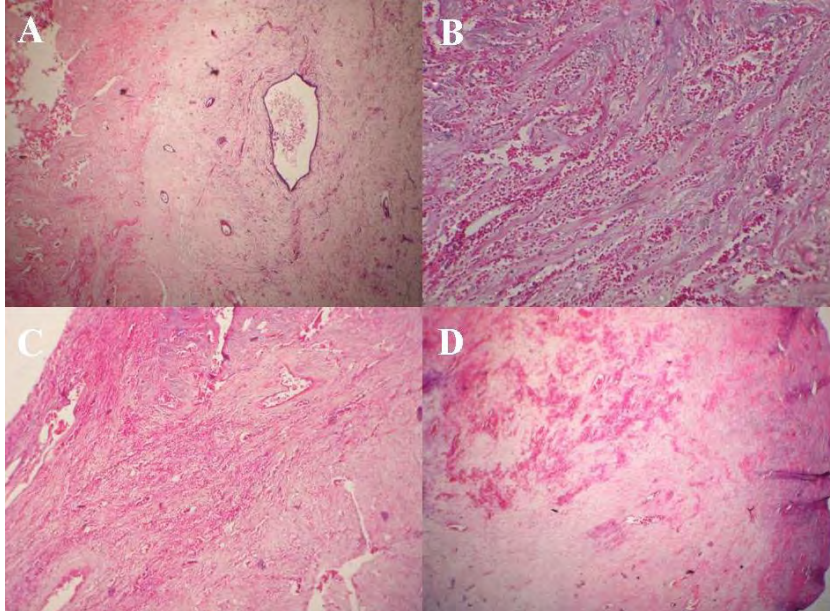


Figura 3. Metástasis de hemangiosarcoma hepático a útero, 10x (A) y 40x (B, C, D) (H-E). Corte transverso de útero en anestro de un felino donde se evidencian glándulas uterinas reducidas en cantidad y disminución del tamaño del endometrio, HSA en miometrio (A). Acercamiento del campo anterior donde se observa HSA en miometrio, (B). Foco de HSA donde se observa la presencia de canales vasculares de tipo completo e incompleto llenos de sangre, (C). HSA en cuello uterino, puede observarse lámina epitelial mucosa revestida por epitelio escamoso estratificado con una submucosa sin glándulas, (D).

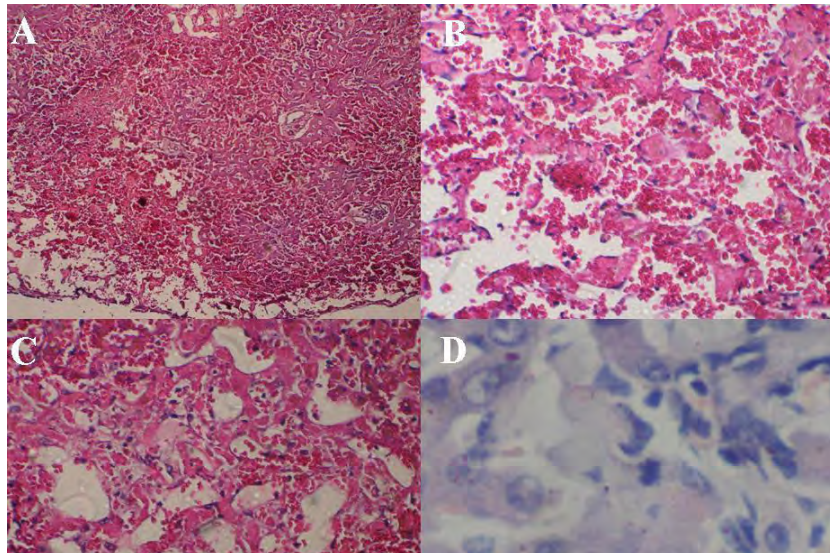


Figura 4. Hemangiosarcoma hepático: HSA en área debajo de cápsula glissoniana (A); foco de acercamiento de HSA donde se evidencian canales vasculares completos e incompletos, llenos de sangre y zonas hemorrágicas en parénquima hepático (B-C); células endoteliales pleomorfas, agrandadas, hiper Cromáticas con anisocariosis y mitosis formando canales vasculares en hígado (D). Tinción H-E: 4x (A), 10x (B y C) y 100x (D).

En la presentación clínica del HSA hay gran variedad de signos como anorexia, depresión, somnolencia, intolerancia al ejercicio, letargia, palidez de las mucosas, taquicardia, taquipnea, pérdida de peso (20). La mayoría de los signos clínicos están relacionados con los diferentes grados de anemia y de signos más visibles como sangrados (10, 25). Estas situaciones están asociadas con la liberación de los tejidos de tromboplastina, la activación de la cascada extrínseca de la coagulación, la presencia de CID y la formación de tromboembolias que pueden producir signos clínicos en perros en el sistema nervioso central como ataques, inclinación de la cabeza y demencia (6).

La presentación abdominal del HSA es la más agresiva y la de más pobre pronóstico dado que por su origen puede diseminarse por todo el cuerpo generando focos metastásicos en múltiples órganos (20), por implantación transcavitaria e invasión local (1, 4, 23). De ahí que, la abdominocentesis puede servir para el diagnóstico de HSA, donde puede aparecer sangre franca o líquido serosanguinolento, con o sin células neoplásicas y eritrofagocitosis (10, 24).

Entre las pruebas que pueden dar apoyo a este diagnóstico presuntivo es el recuento sanguíneo completo (28); los datos hemáticos periféricos incluyen anemia —a menudo regenerativa, anisocitosis, policromacia, reticulocitosis, trombocitopenia, leucocitosis neutrofílica —causada por el estrés, o por la necrosis tumoral (28), presencia de poiquilocitos y acantocitos que se producen cuando las cantidades anormales de colesterol libre se acumulan sobre la membrana del eritrocito, con el consecuente aumento de rigidez los cuerpos de Howell-Jolly y los esquinocitos que pueden estar presentes en los casos de hemólisis microangiopática (14, 21, 22); y cuando la enfermedad va acompañada de coagulación intravascular diseminada (CID), lo que se asocia con la liberación de tromboplastina de los tejidos, con la activación de la cascada extrínseca de la coagulación (14). En cuanto al perfil de coagulación, se puede presentar trombocitopenia, disminución del tiempo de tromboplastina activado y aumento del tiempo de protrombina y trombina, con aumento del tiempo de coagulación e hipofibrinogenemia por incremento

de los productos de degradación de la fibrina (22, 28); se presenta entre moderada a marcada anisocitosis y anisocariosis, la cromatina nuclear es granular o lisa con nucléolos múltiples y prominentes; y se puede encontrar eritrocitofagia y aumento relativo de plaquetas y neutrófilos (8). Además, puede haber un secuestro de hierro en los casos crónicos, menor tasa de movilización de hierro o la depleción de las reservas de folato (22).

Otra de las ayudas diagnósticas son el perfil de química sérica, que puede ser una prueba de referencia en casos de pacientes con HSA, lo que refleja la participación de órganos específicos; por ejemplo, los niveles de la fosfatasa alcalina (FA) del suero y la alanina transferasa (ALT) pueden estar elevados en casos de HSA hepático, sea de origen primario o metastásico. La hipoglucemia también ha sido señalada como un síndrome paraneoplásico en HSA hepático (18). De igual manera, son de ayuda diagnóstica las radiografías torácica y abdominal y el ultrasonido abdominal. En particular, la radiografía abdominal puede evidenciar las alteraciones características del HSA como derrame peritoneal, esplenomegalia, hepatomegalia y masas intraabdominales de origen primario o metastásico; estos son como nódulos solitarios o difusos, en un patrón de tipo coalescente miliar (30). En casos de HSA esplénico la masa tiene un patrón ecográfico no homogéneo, mientras que en HSA hepático aparece, por lo general, hipoeoica o anecoica (3, 30).

En la necropsia del paciente felino se confirmó el hemoperitoneo por efusión hepática de los focos de la neoplasia y se evidenciaron hemorragias en diferentes órganos como el hígado y el útero, lo que podría explicar la anemia normocrómica, revelada y confirmada por el hemograma que indicó una anemia de las mismas características descritas por von Beust *et al* (27), quienes reconocen la anemia normocrómica, usualmente no regenerativa de suaves a moderadas, como complicaciones secundarias de enfermedades sistémicas, especialmente inflamatorias y enfermedades neoplásicas, en este caso, el HSA (28).

En el examen por histopatología el HSA se caracteriza porque las células endoteliales son estructuras vasculares que contienen sangre y son a menudo lineadas por más de una capa de células. Las células pueden ser de forma de huso con muchas figuras mitóticas (10, 12, 21). Se presenta moderada a marcada anisocitosis y anisocariosis. La cromatina nuclear es granular a lisa con nucléolos múltiples y prominentes. El HSA de la paciente presentó formación de grandes espacios vasculares tanto en el hígado como en el útero; estos espacios fueron frágiles y presentaban zonas de hemorragias, necrosis y trombosis.

La citología a partir de líquidos tomados por abdominocentesis o pericardiocentesis proporciona una gran ayuda diagnóstica (10), porque los HSA contienen células sanguíneas y números variables de células estromales grandes, engrosadas, pleomórficas (desde formas de huso a poligonales y ovals). Aproximadamente en el 25% de los casos se pueden observar células neoplásicas en los aspirados lo que permite un diagnóstico presuntivo de HSA, aunque se han reportado falsos positivos de malignidad hasta en un 13% de los casos con este procedimiento (29).

Agradecimientos

Los autores agradecen a la Clínica Veterinaria, al Laboratorio Clínico y al laboratorio de Histopatología de la Universidad de los Llanos; a la señorita Andrea Hernández, histotecnóloga del Laboratorio de Histopatología de la Universidad de los Llanos, y a los estudiantes de noveno semestre de Medicina Veterinaria y Zootecnia del segundo ciclo de 2006 de la Universidad de los Llanos.

Referencias

1. Arp L, Grier R. Disseminated cutaneous hemangiosarcoma in a young dog. *J Am Vet Med Assoc* 1984; 185:671-673. [Abstract]
2. Benjamin SA, Lee AC, Angleton GM, Saunders WJ, Keefe TJ, et al. Mortality in beagles irradiated during prenatal and postnatal development. II. Contribution of benign and malignant neoplasia. *Radiat Res* 1998; 150:330-348. [Abstract]
3. Berg R, Wingfield W, Hoopes PJ. Idiopathic hemorrhagic pericardial effusion in eight dogs. *J Am Vet Med Assoc* 1984; 185:988-92. [Abstract]
4. Brown NO, Patnaik AK, MacEwen EG. Canine hemangiosarcoma: retrospective analysis of 104 cases. *J Am Vet Med Assoc* 1985; 186:56-58. [Abstract]
5. Carlyle T, Duncan R, King N. *Veterinary pathology*. 6^a ed; Baltimore: Lippincott Williams & Wilkins; 1996. 1103.
6. Chun R. Feline and canine hemangiosarcoma. *Comp Cont Ed Pract Vet* 1999; 21:622-629, 652. [Abstract]
7. Clifford CA, Mackin AJ, Henry CJ. Treatment of canine hemangiosarcoma: 2000 and beyond. *J Vet Intern Med* 2000; 14:479-485. [Abstract]
8. Cowell R. *Cytology part II*. *Vet Clin North Am Small Anim Practice*, 2003; 33:1-184.
9. Day MJ, Lucke VM, Pearson H. A review of pathological diagnoses made from 87 canine splenic biopsies. *J Small Anim Pract* 1995; 36: 426-433. [Abstract].
10. De Buen De Arguero N. *Citología diagnóstica veterinaria*. México: Manual Moderno; 2001: 146.
11. Ettinger S, Feldman E. *Text book of veterinary internal medicine*. 4^a ed. Philadelphia: Saunders; 1999.
12. Ferreira de la Cuesta G. *Patología veterinaria*. Medellín: Ed Universidad de Antioquia; 2003: 622.
13. Hargis A, Feldman B. Evaluation of hemostatic defect secondary to vascular tumors in dog: 11 cases (1983-1988). *J Am Vet Med Assoc* 1991; 198:891-894. [Abstract]
14. Hirsch VM, Jacobsen J, Mills JH. A retrospective study of canine hemangiosarcoma and its association with acanthocytosis. *Can Vet J* 1981; 22:152-155. [Abstract] [Pdf]
15. Johnson KA, Powers BE, Withrow SJ, Sheetz MJ, Curtis CR, et al. Splenomegaly in dogs, predictors of neoplasia and survival after splenectomy. *J Vet Intern Med* 1989; 3:160-166. [Abstract]
16. Jones TC, Hunt RD, King NW. *Veterinary pathology*, 6th ed. Baltimore: Williams and Wilkins; 1997: p.944, 1024, 1025, 1103.
17. Latimer K, Mahaffey E, Prasse K. *Duncan & Prasse's Veterinary laboratory medicine. Clinical pathology*, 4th ed. Blackwell Publishing: Iowa State Press; 2003: p.338.
18. Leifer CE, Peterson ME, Matus RE, Patnaik AK. Hypoglycemia associated with nonislet cell tumor in 13 dogs. *J Am Vet Med Assoc* 1985; 186:53-55. [Abstract]
19. Lewis R. Vinyl chloride and polyvinyl chloride. *Occup Med* 1999; 14:719-742. [Abstract]
20. McGavin D, Carlton W, Zachary J. *Thomson's special veterinary pathology*. 3rd ed. St. Louis: Mosby; 2001. 755p.
21. Meuten D. *Tumors in domestic animals*. Iowa: Iowa State Press; 2002; 504-508.
22. Ng CY, Mills JN. Clinical and haematological features of haemangiosarcoma in dogs. *Aust Vet J* 1985; 62:1-4. [Abstract]

23. Oksanen A. Haemangiosarcoma in dogs. *J Comp Pathol* 1978; 88:585-595. [Abstract]
24. Pearson GR, Head KW. Malignant haemangioendothelioma (angiosarcoma) in the dog. *J Small Anim Pract* 1976; 17:737-745. [Abstract]
25. Pulley LT, Stannard AA. Tumors of the skin and soft tissues. In: Moulton JE. *Tumors of domestic animals*, 3rd ed. Berkeley: University of California Press; 1990:23-87.
26. Spangler WL, Culbertson MR. Prevalence, type, and importance of splenic diseases in dogs: 1480 cases (1985–1991). *J Am Vet Med Assoc* 1992; 201:773-776. [Abstract]
27. Von Beust BR, Suter MM, Summers BA. Factor VIII related antigen in canine endothelial neoplasms: an immunohistochemical study. *Vet Pathol* 1988; 25:251-255. [Abstract]
28. Willard M, Tvedten H. *Small animal clinical diagnosis by laboratory methods*. 4^a ed. Philadelphia: Saunders-Elsevier. 2004: 417.
29. Withrow SJ, Macewen EG. *Small Animal Clinical Oncology*, 3rd ed. Philadelphia: Saunders; 2001: p639-645.
30. Zhao D, Yamaguchi R, Tateyama S, Ogawa H, Yamazaki Y. Canine splenic hemangiosarcoma with abdominal dissemination. *J Vet Med Sci* 1994; 56:753-755. [Abstract]