



Descripción y evaluación de una técnica de ovariosterectomía laparoscópica en perras sanas¹

Revista
Colombiana de
Ciencias
Pecuarias

Description and evaluation of a laparoscopic ovariohysterectomy technique in healthy female dogs

Descrição e avaliação de uma técnica laparoscópica para ovariohisterectomia em cães saudáveis

Isabel C Ruíz^{1*}, MV; Carlos M Acevedo¹, MV; Marta Rodríguez², IQ.

¹Grupo de investigación INCA, Centro de Veterinaria y Zootecnia, Facultad de Medicina Veterinaria y Zootecnia, Universidad CES, Medellín, Colombia.

²Ethicon Endo-Surgery Johnson&Johnson Medical, Medellín, Colombia.

(Recibido: 27 marzo, 2007; aceptado: 28 noviembre, 2008)

Resumen

En este trabajo se describe el protocolo quirúrgico practicado en 20 hembras caninas sanas de diferentes edades que fueron sometidas a ovario-histerectomía (OH) laparoscópica; la descripción incluye el instrumental utilizado, la preparación del paciente, la preparación del área quirúrgica, el posicionamiento del animal, la situación de los puertos y las etapas de la técnica quirúrgica mediante el abordaje laparoscópico, así como las posibles complicaciones inherentes a la técnica y las variaciones en las constantes fisiológicas durante el procedimiento operatorio. Las perras se recuperaron de la anestesia sin complicaciones. Los resultados del seguimiento demostraron que la OH mediante laparoscopia puede ser realizada con seguridad y con los mínimos periodos de recuperación y complicaciones transquirúrgicas y posquirúrgicas. La técnica de OH por laparoscopia se convierte además en una alternativa para la realización de diferentes procedimientos quirúrgicos en pequeños animales.

Palabras clave: cirugía mínimamente invasiva, endocirugía en caninos, posición de Trendelenburg, presión intrabdominal.

Summary

An ovary-hysterectomy (OH) laparoscopic procedure was performed in 20 healthy female dogs of several ages. The surgical protocol is described, taking into account the instruments used, patient preparation, surgery area preparation, surgical position of the patient, points localization, and stages of the surgical technique using a laparoscopic procedure. Complications inherent to the technique were also analyzed. The patients recovered of anesthesia without any complications. The OH through laparoscopy can be done safely and with minimum periods of recuperation and trans- and post-surgical complications.

Key words: canine endosurgery, intra-abdominal pressure, minimally invasive surgery, Trendelenburg position.

¹ Para citar este artículo: Ruíz IC, Acevedo CM, Rodríguez M. Descripción y evaluación de una técnica de ovariosterectomía laparoscópica en perras sanas. Rev Colomb Cienc Pecu 2008; 21:546-558.

^{*} Autor para el envío de la correspondencia y la solicitud de separatas: Centro de Veterinaria y Zootecnia, Facultad de Medicina Veterinaria y Zootecnia, Universidad CES, Medellín, Colombia. Tel (+574) 3360260. E-mail: iruiz@ces.edu.co

Resumo

Em 20 fêmeas caninas clinicamente saudáveis de diferentes idades foram conduzidos ovariohisterectomia (OH) laparoscópica. Este artigo descreve o protocolo que inclui os instrumentos cirúrgicos utilizados, a preparação do paciente, preparando a área cirúrgica, o posicionamento do animal, a situação dos portos e as etapas da técnica cirúrgica utilizando a abordagem laparoscópica, e as possíveis complicações inerentes à técnica. Os cães foram recuperados da anestesia sem complicações. Os resultados mostraram que o acompanhamento da técnica de OH pode ser feito por laparoscopia com segurança e com períodos mínimos de recuperação e complicações pós-cirúrgicas e transoperatórias. La técnica de OH por laparoscopia também é uma alternativa para os diversos procedimentos cirúrgicos em pequenos animais.

Palavras chave: *cirurgia minimamente invasiva, endocirurgia em caninos, posição de Trendelenburg, pressão abdominal.*

Introducción

Acorde con el avance de los procedimientos quirúrgicos en las diferentes especialidades de la medicina veterinaria, siempre se procura reducir al máximo todos aquellos factores de riesgo que puedan conllevar a una complicación durante y posterior a la cirugía. Actualmente en medicina humana y en medicina veterinaria existen desde hace aproximadamente 15 años, centros de cirugía mínimamente invasiva (CMI), cuyos objetivos primordiales son proporcionar al paciente un mayor confort dentro del acto quirúrgico, una recuperación menos traumática y un rápido retorno a la actividad cotidiana. Por lo anterior, la cirugía laparoscópica cada vez gana más auge dentro de los procedimientos intervencionistas en medicina humana y por tal motivo, y observando sus resultados, se hace necesario el avance de la cirugía veterinaria hacia estos procedimientos.

La laparotomía exploratoria en pequeños animales es un procedimiento quirúrgico diagnóstico invasivo que en ocasiones no confirma la sospecha clínica y luego del cual el paciente debe tener un periodo de recuperación con cuidados similares a los de una intervención quirúrgica en cualquier órgano intra abdominal. El abordaje en laparoscopia se realiza a través de pequeñas incisiones, con lo cual se reduce el riesgo de infecciones posquirúrgicas en un alto porcentaje, al igual que la presentación de una recuperación dolorosa (5, 9).

En medicina veterinaria el primer procedimiento laparoscópico para esterilización de la perra y la gata por ligadura de los cuernos uterinos fue reportado en 1985 (30). Actualmente la CMI se realiza en pequeños animales para la observación

o biopsia de órganos abdominales (2, 27), observación e intervenciones quirúrgicas de órganos intratorácicos (29), gastropexia (19, 31), colocación de tubos para yeyunostomía (11), piloroplastias (23), criptorquidectomías (13, 17, 27), ovariectomías (25, 26), nefrectomías (14) e inseminaciones artificiales (8), entre otros procedimientos tales como la aproximación a los cuerpos y a los discos vertebrales en perros y en cerdos. De hecho, ya existe el reporte de técnicas laparoscópicas para fenestración de los discos intervertebrales toracolumbares y lumbares (21). Inclusive se ha realizado la ovariohisterectomía (OH) asistida por laparoscopia en dos perras con piómetra (15). Como una aplicación adicional del diagnóstico por laparoscopia se incluye la evaluación del trauma abdominal, con lo cual se determina la necesidad potencial de cirugía abdominal abierta (7, 22).

La OH en perras es uno de los procedimientos quirúrgicos más comunes en la práctica diaria (3) y ya se han realizado trabajos de investigación en otros países comparando algunos parámetros indicativos del grado de afección y del tiempo de recuperación posquirúrgica causado en las pacientes por los procedimientos de OH por laparotomía y OH por laparoscopia (20); entre algunas de sus principales conclusiones se pueden mencionar las potenciales ventajas de la OH por laparoscopia en cuanto a la disminución del dolor postoperatorio, disminución del riesgo de una resección incompleta del tejido ovárico y disminución de la presentación de dehiscencias o hemorragias y como principales desventajas se mencionan la prolongación del tiempo quirúrgico (15), el elevado costo de los equipos y la necesidad de entrenamiento del personal que interviene en el procedimiento (1, 4, 5).

En algunos trabajos la técnica quirúrgica de OH por laparoscopia está descrita detalladamente y aunque se sugiere una aproximación quirúrgica laparoscópica clásica para dicho procedimiento (26), es posible encontrar similitudes y diferencias entre ellos en cuanto al protocolo quirúrgico y la aplicación de la técnica como tal. Se pretende por lo tanto mediante este trabajo presentar una descripción detallada de la técnica quirúrgica de OH por laparoscopia y de todos los detalles que enmarcan esta cirugía en perras sanas.

Materiales y métodos

Consentimiento informado

Todos los propietarios de las pacientes incluidas en el estudio manifestaron mediante consentimiento informado, su aprobación para la realización de la OH por técnica laparoscópica.

Tipo de estudio

Estudio descriptivo en donde se hizo una evaluación de la técnica de cirugía OH mediante laparoscopia, se describen los detalles del procedimiento y se analizan las variaciones en las constantes fisiológicas obtenidas durante el monitoreo perioperatorio.

Pacientes

Veinte perras clínicamente sanas de diferentes razas, con una edad promedio de 23 meses (rango de 6 a 60 meses de edad) y con peso corporal promedio de 17.5 kg (rango de 3 a 41 kg de peso corporal) fueron llevadas al Centro Veterinario y de Zootecnia de la Universidad CES por sus propietarios para realizarles OH de carácter electivo. Durante el examen físico general todas las pacientes se encontraron en condiciones óptimas de salud. Los exámenes prequirúrgicos incluyeron: hemograma completo, proteínas totales, creatinina sérica, y alaninaminotransferasa (ALT) sérica. No fueron realizadas pruebas específicas de coagulación. Las pacientes fueron divididas en dos grupos: grupo 1, pacientes con peso igual o menor a 10 kg (8 pacientes); y grupo 2, pacientes con peso mayor a 10 kg (12 pacientes).

Equipo básico e instrumental quirúrgico

Equipo Básico. Insuflador de CO₂, procesador de imagen con cámara, fuente de luz con eje de fibra óptica, lente de 45 grados, monitor.

Instrumental de acceso. Aguja de Verres, trocares de 10 y 5 mm, reductores de 10 a 5 mm.

Instrumental endoscópico. Palpador uterino, pinza de Maryland, pinza Grasper, pinza Babcock, porta agujas endoscópico, pinza de Allis, tijera endoscópica, tijera ultrasónica (Harmonic Scalpel, Ethicon Endosurgery, USA) de 10 y 5 mm. Adicionalmente se usó un equipo de pequeña cirugía.

Protocolo anestésico

Las perras fueron preanestesiadas con acetilpromazina (0.05 mg/kg, IM) y tramadol (1 mg/kg, IM), luego fueron inducidas con ketamina (3 mg/kg IV) y propofol (3 mg/kg IV); el mantenimiento del plano profundo de la anestesia fue hecho con isoflurano y con ventilación mecánica para evitar la hipercapnia producida en los pacientes por la insuflación de CO₂ cuando hay respiración espontánea durante la anestesia (20). En dos pacientes fue aplicado vecuronio (20 µg/kg, IV) como relajante muscular. En todas las pacientes fueron aplicados puntos de lidocaína al 2% (2 mg/kg dosis total, SC) en los lugares de inserción de los trócares.

Monitoreo anestésico

El monitoreo anestésico realizado en todas las pacientes consistió en electrocardiograma, capnografía, oximetría, presión arterial no invasiva y vigilancia de la temperatura corporal.

Técnica quirúrgica

Las perras fueron puestas en decúbito dorsal con los cuatro miembros extendidos y atados a la mesa quirúrgica. El área quirúrgica preparada para la intervención comprendió los tercios craneal y medio del abdomen desde el área xifoidea hasta la tercera glándula mamaria y hacia los costados laterales derecho e izquierdo, bordeando el arco costal hasta el tercio medio del abdomen.

Insuflación de CO₂. Para realizar la insuflación del abdomen y crear el espacio de trabajo apropiado se utilizaron las técnicas cerrada y abierta. La técnica de insuflación cerrada consiste en la introducción de la aguja de Veress en la región preumbilical, a través de una pequeña incisión en la piel hecha con hoja de bisturí N° 15, dos pinzas de Backhaus se utilizan para hacer tracción sobre la pared abdominal (véase Figura 1). La aguja de Veress está constituida por una camisa externa roma y un dispositivo interno en bisel cortante; al insertar la aguja se activa el mecanismo de corte que permite atravesar las capas de la pared abdominal que no se incluyen en la incisión inicial (fascia y peritoneo) para ingresar a la cavidad; una vez se pierde la resistencia se desactiva el mecanismo de corte. Para verificar la penetración correcta de la aguja se realizó la prueba de Palmer, que consiste en adicionar una gota de suero estéril al dispositivo de conexión de la aguja de Veress observando que la gota se desplace con facilidad al interior de la cavidad. Una vez realizada esta prueba se dió inicio a la insuflación de CO₂. En caso que esta prueba no de positiva debe corregirse el acceso de la aguja para evitar la insuflación del CO₂ en el espacio subcutáneo, lo cual provocaría un enfisema subcutáneo que causa dolor al paciente y le dificulta al cirujano el acceso a la cavidad puesto que ahora los tejidos como la piel y la fascia están separados por el gas insuflado incorrectamente.

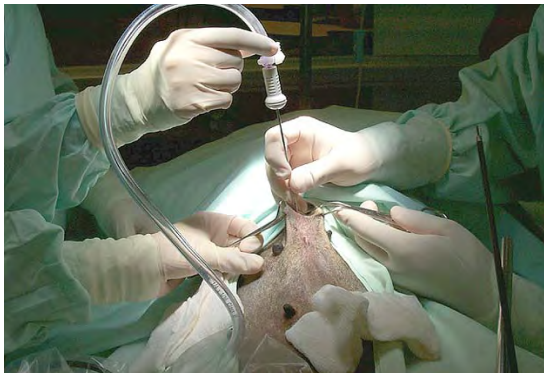

Figura 1. Introducción de la aguja de Veress en la región supra umbilical.

En la técnica de insuflación abierta fueron incididas todas las capas de la pared abdominal, mediante una incisión pequeña en la región umbilical hasta observar la cavidad abdominal (véase Figura 2). Posteriormente, se introdujo un trocar sin activar o una cánula sola, a la cual se le

conectó la manguera de insuflación para realizar el procedimiento (véanse Figuras 3 y 4).

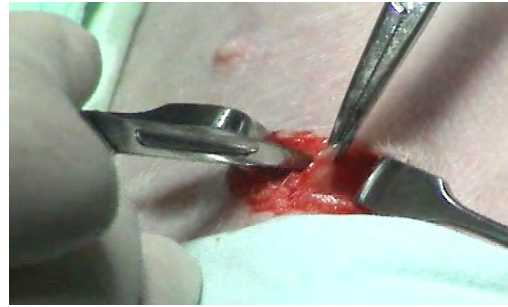

Figura 2. Incisión de todas las capas de la pared abdominal generalmente en la región supra umbilical observando el ingreso a la cavidad.

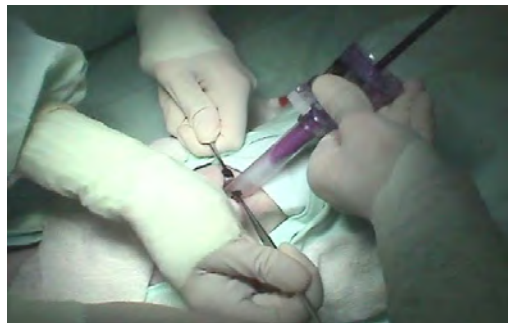

Figura 3. Introducción de un trocar sin activar o una cánula sola a la cavidad abdominal bajo visión directa, a la cual se conecta la manguera de insuflación para realizar el procedimiento.

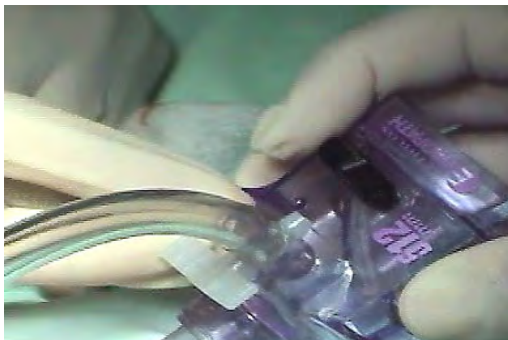

Figura 4. Conexión de manguera de insuflación de CO₂ a la cánula para obtener distensión abdominal.

La técnica cerrada se realizó en las pacientes con peso superior a 10 kg (grupo 2). El ingreso mediante esta técnica no permite la visualización de la estructuras intra abdominales, motivo por el cual es algo riesgosa cuando el paciente tiene masas ocupantes, quistes o estructuras que puedan ser laceradas con la aguja de Veress y tampoco se recomienda en pacientes muy delgados y pequeños por el riesgo de perforar vísceras huecas como el intestino, la vejiga o el estómago y vísceras

contundentes como el bazo o el hígado. En las pacientes con peso igual o inferior a 10 kg (grupo 1) se realizó la técnica de insuflación abierta.

En las pacientes de ambos grupos la incisión inicial les fue hecha en la región pre umbilical, esto con el fin de evitar el contacto con el ligamento falciforme durante el ingreso a la cavidad abdominal y para conseguir la distancia apropiada entre los puertos. La distensión abdominal ocasionada por la insuflación de CO₂ ofrece un espacio de trabajo que facilita la visualización de los órganos y la inserción y manipulación de los instrumentos de cirugía laparoscópica.

La insuflación del CO₂ fue realizada lentamente hasta observar una distensión moderada del abdomen, bajo regulación por el equipo insuflador (véase Figura 5), que permite prefijar una presión intrabdominal (PIA) máxima de acuerdo con el peso y la talla del paciente, con el fin de no excederse y de esa manera no interferir con la respiración, el retorno venoso, la velocidad de flujo del CO₂, ni el volumen de gas infundido.

La insuflación se hace a través de una manguera que va conectada desde el equipo insuflador a la aguja de Veress o a la cánula. En las pacientes de los grupos 1 y 2 la presión prefijada no excedió los 8 y 13 mmHg, respectivamente (1, 26). Alcanzada esta PIA, el insuflador fue ajustado para mantenerla constante durante el resto del procedimiento. Posteriormente, fue retirada la aguja de Veress (en el caso de insuflación por técnica cerrada) y fue insertado un obturador con cánula de 10 mm; luego fue retirado el obturador y fue puesto sobre la cánula un dispositivo llamado reductor, para permitir el ingreso de instrumental de 5 y 10 mm. A través de ésta cánula se introdujo el telescopio de visión.



Figura 5. Equipo insuflador de CO₂.

Colocación de cánulas. Al introducir el lente se realizó una inspección general del abdomen para detectar la presencia de sangre por el posible trauma de algún órgano; luego se procedió a ubicar el útero hacia caudal; bajo la vejiga y sobre el colon descendente fueron observados el cuerpo uterino, el ligamento intercornual y los cuernos uterinos en su porción proximal al cuerpo (véase Figura 6).

Posteriormente, fueron ubicados los puntos por donde fueron introducidos los otros dos puertos, en situación lateral derecha e izquierda y en dirección caudal con respecto al primero, teniendo como referencia la ubicación de los ovarios para permitir una buena triangulación de los instrumentos laparoscópicos al momento de realizar maniobras intracorpóreas.

Sobre el tercio medio de la pared abdominal izquierda, 1 ó 2 cm hacia caudal de la última costilla, se hizo presión digital visualizando internamente su distensión a través del monitor. En ese punto fue incidida la piel con hoja de bisturí N° 15 y fue disecada de forma roma hasta la capa muscular a través de la cual fue ingresado un trocar de 5 mm cuyo mecanismo de protección fue activado al completar el paso por el peritoneo parietal. La laxitud de la pared abdominal hizo que para la colocación de los puertos paramediales fuera necesario imprimir una fuerza significativa sobre el trocar, con el consiguiente riesgo de lesionar alguna víscera; para compensar dicha fuerza sobre el dispositivo al momento de su introducción, fue levantada la pared mediante tracción manual. A continuación, fue extraído el obturador dejando la cánula lista con el reductor para la inserción de una pieza del instrumental laparoscópico. Todo el procedimiento fue realizado siempre bajo visualización directa a través del monitor para evitar punciones o laceraciones accidentales de órganos abdominales (véanse Figuras 7 a 9).

El procedimiento para el ingreso del tercer trocar al lado derecho fue igual; en las pacientes del grupo 1 fue puesto un trocar de 5 mm y en las del grupo 2 un trocar de 10 mm. Para facilitar el desplazamiento craneal de las vísceras la paciente fue puesta en posición Trendelenburg (1, 9) logrando una adecuada exposición del cuerpo y de los cuernos uterinos.

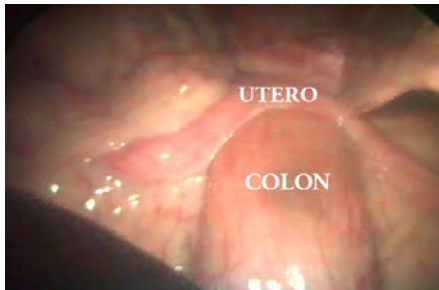


Figura 6. Visualización del colon descendente y del útero.



Figura 8. Visualización directa del ingreso del trocar lateral a través del monitor para evitar punciones o laceraciones accidentales de órganos abdominales.

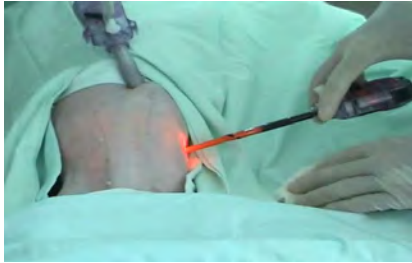

Figura 7. Ubicación de los puntos por donde van a ingresar los otros dos puertos, en situación lateral derecha e izquierda y en dirección caudal con respecto a la primera cánula.

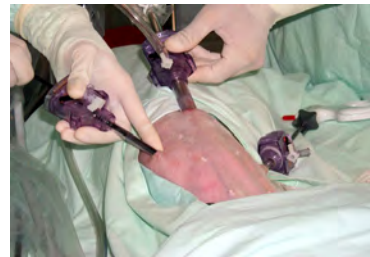

Figura 9. Triangulación adecuada de los instrumentos laparoscópicos.

Dissección y corte de ovarios y cuernos uterinos

Las cánulas ubicadas a la derecha y a la izquierda del primer puerto permitieron el ingreso de las pinzas y demás instrumental laparoscópico. El palpador uterino fue introducido a través de la cánula derecha para despejar el útero empujando las asas intestinales que lo cubrían en dirección craneal. A través de la cánula izquierda fue introducida la pinza Grasper que permitió la sujeción y tracción del cuerno uterino derecho para delimitar su recorrido. Luego fue retirado el palpador y se introdujo la pinza Maryland para ayudar en la sujeción progresiva del cuerno uterino derecho hasta asir el ligamento propio del ovario con la pinza Grasper y exponer el pedículo ovárico (comprende el ligamento suspensorio con su arteria y vena, la arteria y vena ováricas y cantidades variables de grasa y tejido conectivo) (10) mediante tracción desde el lado izquierdo y hacia la posición caudal.

Después de extraer la pinza Maryland fue introducida la tijera ultrasónica por el mismo puerto (derecho) (15) y fueron hechos el corte y la cauterización del pedículo ovárico (véase Figura

10). La tijera ultrasónica o armónica tiene como principio para su funcionamiento la conversión de la energía en vibración mecánica la cual es transmitida facilitando el corte, mediante cavitación, y la coagulación, provocando la desnaturalización de las proteínas y formación de un coágulo capaz de sellar vasos sanguíneos con un diámetro menor o igual a 5 mm (9). A continuación se procedió a la disección del ligamento ancho y del ligamento redondo derechos con la tijera ultrasónica; dicha disección fue hecha hasta alcanzar la vena y arteria uterinas, que igualmente fueron cortadas y cauterizadas a la altura de la unión del cuerpo y del cérvix uterinos (véase Figura 11).

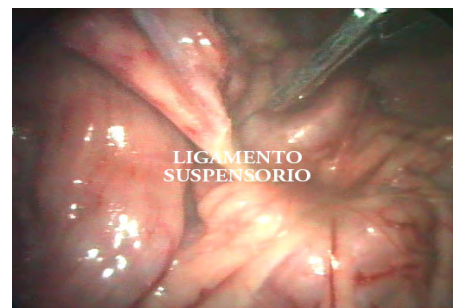

Figura 10. Corte y cauterización del pedículo ovárico con la tijera ultrasónica. Obsérvese la ausencia de sangrado.

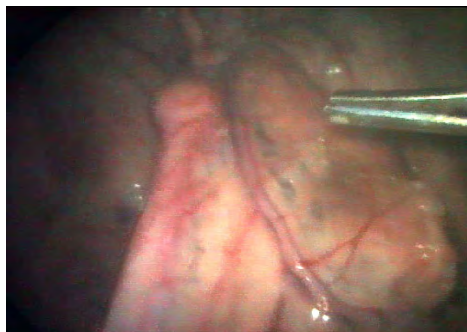

Figura 11. Vena y arteria uterina que igualmente se cortan y cauterizan a la altura de la unión del cuerpo y del cérvix uterinos.

La disección del ovario, el cuerno y la arteria y venas uterinas del lado izquierdo, fue hecha de la misma manera descrita para el lado derecho pero cambiando la ubicación de los instrumentos laparoscópicos: es decir, la tijera de ultrasonido fue ubicada en el puerto del lado izquierdo, mientras que con la pinza Grasper era hecha la tracción del cuerno uterino desde el lado derecho y hacia la posición caudal. Posteriormente, el útero fue sujetado con la pinza Grasper desde el ligamento intercornual, para mejorar su exposición y facilitar el corte con la tijera ultrasónica en el cuerpo uterino cerca, de su sitio de unión con el cérvix; de esta manera, el útero quedó completamente liberado. Luego fueron retiradas la pinza Grasper y la tijera ultrasónica.

Ligadura del muñón uterino. Para realizar la ligadura del muñón uterino fue utilizada una sutura absorbible 3-0 (Johnson y Johnson). En las pacientes del grupo 2 la sutura se introdujo a través del puerto derecho (10 mm) sujeta desde el hilo por el porta agujas; primero se retiró el reductor de la cánula y se introdujo a través de éste el porta agujas con la sutura, luego se introdujo el porta agujas a través de la cánula y se reconectó rápidamente el reductor. Por el puerto izquierdo, se introdujo una pinza Maryland con la cual se recibió la sutura y se sujetó por el hilo para que el porta agujas pudiera asir correctamente la aguja. En las pacientes del grupo 1 la sutura se introdujo a cavidad abdominal de manera percutánea; por el puerto del lado izquierdo se introdujo una pinza Maryland y por el puerto del lado derecho se introdujo el porta agujas. El ayudante introdujo la aguja a través de la piel en el punto medio entre la penúltima y la última glándula

mamaria del lado izquierdo, bajo visualización directa se observó el ingreso de la aguja a cavidad abdominal y el cirujano recibió entonces la sutura sujetando la aguja con el porta agujas. La aprehensión de la aguja con el porta agujas debe realizarse de tal modo que exista una angulación aproximada de 90° entre ambos instrumentos (24). El muñón uterino se sujetó con la pinza Maryland mientras era atravesado por la aguja en dirección ventro-dorsal, luego con el porta agujas se recuperó nuevamente la parte proximal de la aguja y se completó el paso a través del tejido. Esta maniobra se repitió de tal modo que quedaron los dos cabos de la sutura para anudarse a un lado del muñón uterino. Una vez completado el nudo se extrajo el porta agujas y por el puerto derecho se introdujeron las tijeras endoscópicas, primero se realizó el corte del cabo corto de la sutura, el cual se extrajo a través del puerto izquierdo sujetado por la pinza Maryland. La pinza Maryland fue introducida nuevamente para aprehender el cabo de la sutura con la aguja y fue cortado. La sutura con la aguja siempre estuvo sostenida por la Maryland antes de su extracción para evitar su pérdida en la cavidad o la lesión de algún órgano. La extracción de la aguja se hizo de manera percutánea; se buscó en la pared abdominal un sitio aproximado al del lugar de inserción de la aguja y ésta se introdujo desde la cara peritoneal de la pared hasta la piel, donde fue recuperada por el ayudante con un porta agujas normal.

Extracción de útero y ovarios. El útero fue ubicado en la cavidad abdominal; éste fue fácilmente diferenciado debido a que adquiere una coloración violácea una vez se ha seccionado su vascularización. En las pacientes del grupo 1, la pinza Babcock fue introducida por la cánula del lado derecho, con la cual fue hecha la sujeción del útero desde uno de los ovarios y fue traccionado hacia la cánula a medida que se hacían movimientos giratorios con la pinza para facilitar el ingreso de la estructura dentro de ésta; el útero fue extraído a través del puerto derecho al unísono con la pinza Babcock y la cánula, sujetándolo firmemente con la pinza para evitar su pérdida.

En las pacientes del grupo 2, la pinza Grasper fue introducida por la cánula del lado derecho, con

la cual fue hecha la sujeción del útero desde uno de los ovarios y fue conducido hacia el puerto donde se encontraba el lente, introduciéndolo en la cánula bajo observación directa. A medida que el útero estaba siendo introducido en la cánula, el lente se extraía lentamente para no perder su visualización evitando a la vez su empañamiento.

El útero fue extraído a través del puerto central al unísono con el lente y la cánula, sujetándolo firmemente con la pinza Grasper para evitar su pérdida. Una vez expuesto el útero al exterior, el ayudante lo sujetó con una pinza Kelly y completó el proceso de extracción delicadamente para evitar su ruptura. Las cánulas fueron retiradas y el abdomen fue descomprimido en forma manual (4).

Sutura de la pared abdominal. El afrontamiento de la pared abdominal fue hecho en los tres puertos: la capa muscular fue suturada con un patrón continuo simple utilizando hilo de sutura absorbible calibre 3-0 en las pacientes del grupo 1 y calibre 2-0 en las pacientes del grupo 2; la piel fue suturada con hilo de sutura no absorbible calibre 3-0, utilizando un patrón continuo simple. Todos los hilos de sutura empleados en este trabajo fueron de la marca Novartis-Ethicon (Johnson & Johnson, EUA).

Cuidado postoperatorio

En el post-operatorio las pacientes fueron medicadas antes de extubar con ketoprofeno (0.5 mg/kg) el que se continuó con 1 mg/kg cada 24 h/2 d (16). Las pacientes se recuperaron de la anestesia sin complicaciones y no fue necesario instaurar terapia antibiótica.

Monitoreo perioperatorio

Antes, durante y después de la OH por laparoscopia, las pacientes fueron evaluadas mediante el seguimiento de las constantes siguientes: frecuencia cardíaca, medida en latidos/min; frecuencia respiratoria, medida en respiraciones/min; oximetría, medida en %; capnografía, medida en mmHg; temperatura, medida en grados Celcius; presión arterial no invasiva sistólica y presión arterial no invasiva diastólica, medidas en mmHg. Todas las

mediciones se hicieron mediante monitoreo con equipo de anestesia (Datex-Ohmeda S/5, Finlandia).

Análisis estadístico

Los datos de las constantes fisiológicas se sometieron a estadística descriptiva. El comportamiento de las constantes a través de los tiempos de monitoreo fue evaluado mediante análisis de medidas repetidas usando el procedimiento GLM de Statgraphic Plus 3.1; las variables dependientes fueron cada una de las constantes, los factores categóricos fueron la raza, el tiempo de medición y la técnica (abierta o cerrada), y los factores cuantitativos fueron la edad, y el peso. En el modelo fue evaluada la interacción tiempo*peso; otras interacciones no fueron permitidas en el modelo.

Los resultados son expresados en términos de medias mínimas cuadráticas \pm error estándar. El error alfa se estableció en 5% para una significancia estadística de $p < 0.05$. En una etapa inicial el modelo fue corrido con todos los factores (edad, peso, raza, técnica y tiempo) y las variables dependientes (FC, FR, oximetría, capnografía, temperatura, presión arterial sistólica y diastólica no invasivas); luego el modelo fue analizado solamente con los factores que presentaron efecto significativo.

Resultados

Constantes fisiológicas

Todas las pruebas de los exámenes prequirúrgicos resultaron normales en la totalidad de las pacientes. El ayuno previo a la intervención quirúrgica fue de 8 horas de alimentos sólidos y 6 horas de líquidos. La raza ejerció un efecto significativo sobre las variables siguientes: FC, oximetría, capnografía, temperatura, y presión diastólica ($p < 0.01$); como también sobre la FR ($p < 0.05$). El tiempo de evaluación, el peso y la raza, ejercieron efecto significativo sobre la variación en la temperatura corporal ($p < 0.01$): la temperatura corporal presentó un descenso significativo ($p < 0.01$) desde los 5 hasta los 90 min (véase Figura 12). Ninguna de las demás constantes evaluadas, fueron afectadas durante los tiempos de evaluación ($p > 0.05$), después de haber

dado inicio al procedimiento de laparoscopia (véase Figura 13). Finalmente, la técnica operatoria (abierta o cerrada), tampoco tuvo un efecto significativo ($p>0.05$) sobre las constantes fisiológicas.

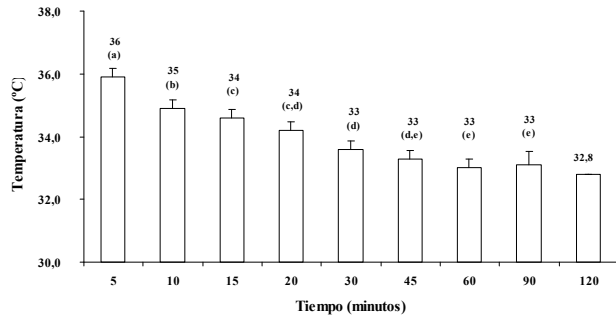


Figura 12. Temperatura corporal (LSM ± error estándar) en perras sometidas a cirugía para OH por medio de laparoscopia. Los tiempos de evaluación (columnas) con letras distintas, presentan diferencia estadística significativa ($p<0.01$).

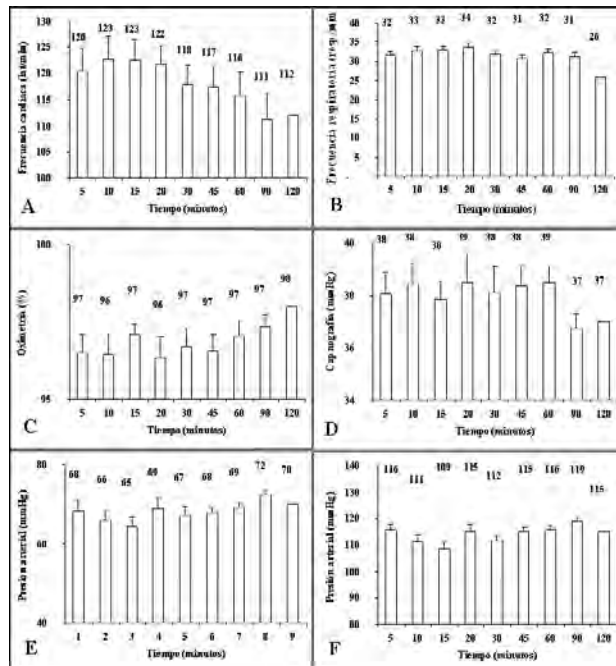


Figura 13. Valores de frecuencia cardíaca (A), frecuencia respiratoria (B), oximetría (C), capnometría (D), y presiones arteriales sistólica (E) y diastólica (F) no invasivas, en perras clínicamente sanas sometidas a OH por laparoscopia (LSM ± error estándar). No se observaron variaciones significativas en los tiempos de evaluación ($p>0.05$).

Comportamiento peri-operatorio

El tiempo promedio de duración de las cirugías fue de 65.55 min (rango: 30-120 minutos). El promedio de saturación de oxígeno transoperatorio fue de 95.11% y el promedio de CO₂ al final de la espiración fue de 38.05 mmHg. La frecuencia

cardíaca se mantuvo dentro de los límites normales (promedio 102 latidos/minuto). A todas las pacientes se les dio de alta el mismo día de la cirugía, excepto a una paciente del grupo 2 en la cual se ocasionó un enfisema subcutáneo durante la insuflación de CO₂; esta paciente luego evolucionó de manera satisfactoria durante un periodo de observación de 24 horas. Ninguna paciente fue medicada con antibióticos en el postoperatorio inmediato.

Complicaciones del procedimiento

Durante el procedimiento quirúrgico se le causó laceración al bazo en dos pacientes operadas mediante la técnica cerrada, al ingresar al abdomen con la aguja de Veress. Los sangrados fueron controlados durante el tiempo que duraron los procedimientos, cuando fue observado un proceso de coagulación normal. En una paciente se causó un enfisema subcutáneo por la acomodación errática de la aguja de Veress, pero luego de corregir su ubicación el procedimiento continuó, suceso que no complicó la técnica desarrollada posteriormente. En una paciente del grupo 2 se presentó una hernia posquirúrgica en la incisión del lado derecho, donde se había colocado una cánula de laparoscopia de 10 mm. La paciente fue reintervenida a los 8 días después de la laparoscopia, para hacer la corrección quirúrgica de la hernia, la cual estaba formada por omento y ocurrió por el inadecuado cierre de la pared muscular. En esta paciente se instauró terapia antibiótica (ampicilina, 20 mg/kg c/8 h/8 días, vía oral).

En otra paciente del grupo 1, se presentó la formación de un seroma en la incisión del lado derecho, el drenaje fue hecho y fue tratada con cefalexina (20 mg/kg c/8 h/8 días, vía oral). Ambas pacientes se recuperaron sin mayores inconvenientes.

Discusión

El promedio del tiempo operatorio por la técnica laparoscópica evidentemente resulta más prolongado que por la técnica convencional abierta durante las fases de entrenamiento del equipo quirúrgico. No es raro que la cirugía mínimamente invasiva esté asociada con mayor tiempo operatorio que la cirugía abierta, durante los periodos de entrenamiento en cada procedimiento (21).

La temperatura corporal presentó un descenso significativo desde los cinco hasta los 90 minutos. Este evento es considerado por algunos autores como una complicación común de la anestesia general y de la cirugía en caninos y entre sus principales efectos deletéreos puede mencionarse la recuperación anestésica retardada (18).

Una de las complicaciones más comunes durante los procedimientos laparoscópicos consiste en la punción accidental de órganos (principalmente del bazo) durante la introducción de la aguja para insuflación o de las unidades trocar cánula, especialmente en pacientes con órganos aumentados de tamaño en los cuales no se tiene conocimiento previo de la anomalía (12). En pacientes en los cuales se sospeche de dicha patología es recomendable entonces realizar estudios imagenológicos de abdomen precedentes a la cirugía, así como en estas y en pacientes normales es necesario garantizar el ayuno y la evacuación vesical completa para evitar la lesión del intestino o la vejiga.

Un factor importante del cual no se obtuvieron datos en la literatura, consistió en las PIA máximas que se podían manejar para cada paciente, de conformidad con su talla y peso. Por consiguiente, se comenzó a trabajar cuantificando cuidadosamente la velocidad de insuflación de CO₂ a la cual se programaba el equipo, para no causar una excesiva distensión de la cavidad que pudiese acarrear lesiones por el aumento significativo de la PIA. Con esta práctica se determinó que resultaba útil fijar una PIA más alta que la normal en el equipo, mientras se realizaba la inserción de la primera unidad trocar cánula para evitar producir un daño a las estructuras abdominales con la fuerza que se le imprime a dicho dispositivo. Posteriormente, la presión fue reducida a los niveles adecuados para llevar a cabo el resto del procedimiento quirúrgico.

Aunque las pacientes fueron divididas en dos grupos de acuerdo con el tipo de acceso a la cavidad y de la técnica de insuflación de CO₂, para la cuantificación del volumen de CO₂ insuflado fueron caracterizadas de la siguiente manera: pacientes pequeñas, con peso inferior a 6 kg, PIA de 6 a 8 mmHg; pacientes medianas, con peso desde

6.1 hasta 15 kg, PIA de 8 a 10 mmHg; pacientes grandes, con peso desde 15 hasta 30 kg, PIA de 10 a 12 mmHg; y pacientes gigantes, con peso desde 30 kg en adelante), PIA de 12-14 mmHg. Las incisiones en la piel deben ser hechas del menor tamaño posible, para que las cánulas queden puestas a presión de tal modo que no se presente escape del gas insuflado; si esto llegase a ocurrir, es necesario reducir la extensión de la incisión alrededor de la cánula colocando una pinza de campo o suturando la piel.

La acumulación de CO₂ subcutáneo ha sido reportada como una complicación leve en la mayoría de los casos (1), pero no está asociada con incomodidad o dolor trascendentes en los pacientes en los que ha ocurrido y se resuelve espontáneamente sin tratamiento alguno. Sin embargo, el procedimiento laparoscópico debe ser interrumpido si este conlleva la ocurrencia de un pneumomediastino o un pneumotórax (5).

La cámara de laparoscopia provee una iluminación mejorada que permite la excelente visualización de los órganos en cavidad abdominal, así como la magnificación de las imágenes al tamaño deseado, según la distancia a la que se encuentre de éstos (1, 21). Gracias a ello es posible diferenciar las estructuras vasculares de forma precisa y las lesiones ubicadas en el parénquima de órganos, ya sean procesos inflamatorios, neoplásicos, degenerativos, etc. Además, se pueden visualizar fácilmente y con mayor claridad las estructuras pequeñas o profundas tales como las glándulas adrenales, los riñones, ganglios linfáticos mesentéricos, próstata, grandes vasos y sus respectivas ramificaciones, sin precisar de grandes incisiones en la pared abdominal, lo cual sería necesario si se quieren observar a través de una laparotomía convencional.

Los procedimientos de OH por laparotomías son realizados comúnmente a través de incisiones muy pequeñas, lo que disminuye la visualización e incrementa el riesgo de una resección incompleta del tejido ovárico, conduciendo potencialmente al desarrollo del síndrome del remanente ovárico y a la presentación de tumores mamarios (1, 9). Esto ocurre cuando el cirujano no cuenta con

la pericia necesaria para ejecutar manualmente un desprendimiento adecuado del ligamento suspensorio, desde su lugar de inserción en la pared abdominal, lo que hace necesario, en primer lugar, realizar una tracción excesiva sobre los cuernos uterinos cuando se corre el riesgo de producir un desgarre con la consecuente hemorragia y, en segundo lugar, obliga a la manipulación fuerte sobre la pared muscular para exponer correctamente el pedículo ovárico para su ligadura y corte, lo que provoca un mayor trauma quirúrgico y por lo tanto un retardo significativo en la recuperación de las pacientes. La disrupción digital del ligamento suspensorio se extiende hasta su unión peritoneal exponiendo el espacio retroperitoneal. Un estudio puso en evidencia que la mayoría de las pacientes operadas por laparotomía manifestaron signos de dolor durante este procedimiento, en contraste con las pacientes operadas por laparoscopia donde no es necesario realizarlo (5).

La técnica de OH por laparoscopia es recomendada para pacientes obesas, en las cuales el acceso a los ovarios y su respectivo pedículo es difícil y donde la tracción realizada a las distintas regiones del aparato reproductor es muy fuerte, lo que con regularidad finaliza en dehiscencia y manipulación brusca de tejidos y suturas o ligaduras que no quedan firmes o que se sueltan con relativa facilidad por la gran cantidad de grasa periovárica, lo que se convierte en una complicación frecuente para el veterinario y redundante en consecuencias no benéficas para la paciente como pérdida de sangre, mayor grado de dolor transoperatorio y necesidad de mayor tiempo de anestesia y de recuperación.

Por el contrario, las pacientes en las cuales se ha hecho OH por laparoscopia son menos sensibles a la palpación abdominal inmediatamente y algunas horas después de la cirugía, que las pacientes en las que se ha hecho OH por la técnica abierta convencional, indicando un mayor grado de dolor abdominal en éstas últimas como consecuencia del procedimiento (9). Marcovich *et al* (14) concluyeron que la rápida disminución del cortisol en suero después de nefrectomía por laparoscopia, comparada con nefrectomía por cirugía abierta

puede indicar un menor grado o una resolución más rápida del estrés quirúrgico. La manipulación de los tejidos con mayor precisión y delicadeza reduce el riesgo de complicaciones posquirúrgicas tales como la formación de adherencias o bridas ya que además se evita la exposición y deshidratación de los órganos (21). Lo anterior redundante en un menor tiempo de recuperación posquirúrgica y por lo tanto el retorno más acelerado del paciente a su actividad física normal.

La utilización de la tijera ultrasónica permite realizar una hemostasia adecuada, completa y segura sobre las estructuras vasculares de los ovarios y el útero (6), sin necesidad de hacer ligaduras con material de sutura que en algunas ocasiones puede producir reacciones indeseables en el tejido. Cabe aclarar que aunque es una herramienta práctica y eficiente en endocirugía, también resulta costosa su adquisición (5). Otras técnicas para ligadura y corte de los pedículos ováricos son apropiadas por medio de laparoscopia, por ejemplo clips vasculares laparoscópicos, nudos extracorpóreos, electrocoagulación y láser (4). El uso de nudos extracorpóreos y mecanismos de electrocoagulación son de mayor disponibilidad en el medio cuando no se dispone de tijeras de ultrasonido.

La medicación antibiótica no fue necesaria en las pacientes operadas de OH por laparoscopia ya que el procedimiento es completamente aséptico y se lleva a cabo dentro de la cavidad abdominal, reduciendo la probabilidad de contaminaciones durante la cirugía y por lo tanto de infecciones posquirúrgicas. Esto no sólo beneficia a la paciente, sino que facilita aún más su recuperación, a la vez que los propietarios se benefician no sólo por que no necesitan dedicar tiempo a la administración de medicamentos a sus mascotas sino también porque no tienen que incluirlos dentro del presupuesto.

Desde el punto de vista económico es importante enfatizar que los costos de los materiales y medicamentos utilizados para la OH por laparoscopia en total no suman un monto mayor al que se totaliza cuando se realiza la técnica abierta normal y que inclusive en ítems como material

de sutura, analgésicos, antibióticos y compresas se reducen los valores con respecto al abordaje por línea media. Por consiguiente, La OH por laparoscopia se convierte en una alternativa viable al tradicional abordaje abierto y con la experiencia obtenida a través del entrenamiento continuo del personal de cirugía, los procedimientos pueden ejecutarse relativamente rápido (1, 25).

Referencias

1. Austin B, Lanz OI, Hamilton SM, Broadstone RV, Martin RA. Laparoscopic ovariohysterectomy in nine dogs. *J Am Anim Hosp Assoc* 2003; 39:391-396.
2. Barnes RF, Greenfield CL, Schaeffer DJ, Landolfi J, Andrews J. Comparison of biopsy samples obtained using standard endoscopic instruments and the harmonic scalpel during laparoscopic and laparoscopic-assisted surgery in normal dogs. *Vet Surg* 2006; 35:243-251.
3. Bloomberg MS. Surgical neutering and non surgical alternatives. *J Am Vet Med Assoc* 1996; 208:517-520.
4. Davidson EB, Moll HD, Payton ME. Comparison of laparoscopic ovariohysterectomy and ovariohysterectomy in dogs. *Vet Surg* 2004; 33:62-69.
5. Devitt CM, Cox RE, Hailey JJ. Duration, complications, stress, and pain of open ovariohysterectomy versus a simple method of laparoscopic-assisted ovariohysterectomy in dogs. *J Am Vet Med Assoc* 2005; 227:921-927.
6. Dusterdieck KF. Evaluation of the harmonic. *Vet surg* 2003; 32:242-250
7. Flores AJ, Luengo ME, Gutiérrez JA. Introducción a la técnica laparoscópica diagnóstica: Indicaciones preparación y pasos previos. Congreso "Endoscopia veterinaria, técnicas diagnósticas y terapéuticas por Imagen" Información Veterinaria [30 de septiembre de 2006] URL: http://www.colvet.es/Infovet/sep99/ciencias_v/articulo2.htm
8. Fúnez FA. Inseminación artificial en gatas vía laparoscopia y minilaparatomía dirigida. 1º Congreso Nacional AEVEDI: Endoscopia Veterinaria, Técnicas Diagnósticas y Terapéuticas por Imagen. Málaga, 14-15/3/1998. [12 de septiembre de 2006] URL: <http://www.veterinaria.org/asociaciones/aevedi/art019.htm>
9. Hancock RB, Lanz OI, Waldron DR, Duncan RB, Broadstone RV, et al. Comparison of postoperative pain after ovariohysterectomy by harmonic scalpel-assisted laparoscopy compared with median celiotomy and ligation in dogs. *Vet Surg* 2005; 34:273-282.
10. Hedlund CS. Surgery of the reproductive and genital system. In: Fossum TW (Ed). *Small animal surgery*. 2nd ed. St. Louis. Mosby; 1999. p.397-408.
11. Hewitt SA, Brisson BA, Sinclair MD, Foster RA, Swayne SL. Evaluation of laparoscopic-assisted placement of jejunostomy feeding tubes in dogs. *J Am Vet Med Assoc* 2004; 225:65-71.
12. Jones B. Laparoscopy. *Vet Clin North Am: Small Anim Pract.* 1990; 20:1243-1263.
13. Lew M, Jalynski M, Kasprovicz A, Brzeski W. Laparoscopic cryptorchidectomy in dogs - report of 15 cases. *Pol J Vet Sci* 2005; 8:251-254.
14. Marcovich R, Williams A, Seifman B, Wolf S. A Canine model to assess the biochemical stress response to laparoscopic and open surgery. *J Endourol* 2001; 15:1005-1008.
15. Minami S, Okamoto Y, Eguchi H, Kato K. Successful laparoscopy assisted ovariohysterectomy in two dogs with pyometra. *J Vet Med Sci* 1997; 59:845-847.
16. Otero P, Jacomet L. Protocolos anestésicos y analgésicos en procedimientos específicos. En: *Dolor, evaluación y tratamiento en pequeños animales*. 1ª ed, Buenos Aires, Intermédica; 2004. p. 259-260
17. Pena FJ, Anel L, Domínguez JC, Alegre B, Álvarez M, et al. Laparoscopic surgery in a clinical case of seminoma in a cryptorchid dog. *Vet Rec* 1998; 142:671-672.
18. Pottie RG, Dart CM, Perkins NR, Hodgson DR. Effect of hypothermia on recovery from general anaesthesia in the dog. *Aust Vet J* 2007; 85:158-162.
19. Rawlings CA, Mahaffey MB, Bement S, Canalis C. Prospective evaluation of laparoscopic-assisted gastropexy in dogs susceptible to gastric dilatation. *JAVMA* 2002; 221:1576-1581.
20. Remedios AM, Ferguson JF, Walker DD. Laparoscopic versus open ovariohysterectomy in dogs: a comparison of postoperative pain and morbidity. *Vet Surg* 1997; 26: 425
21. Remedios AM, Ferguson JF. Minimally invasive surgery: Laparoscopy and thoracoscopy in small animals. *Comp Cont Educ* 1996; 18:1191-1196.
22. Richter KP. Laparoscopy in dogs and cats. *Vet Clin North Am: Small Anim Pract.* 2001; 31:707-727.

Agradecimientos

Los autores agradecen al doctor Juan Guillermo Maldonado Estrada (Universidad de Antioquia, Medellín, Colombia) por la revisión crítica del manuscrito y por su ayuda en el análisis estadístico de los datos. Agradecen también a Johnson & Johnson Medical (Bogotá, Colombia) por su asistencia técnica en el desarrollo de este trabajo.

23. Sánchez FM, Soria F, Ezquerro LJ, Uson J. Comparison of ultrasonographic characteristics of the gastroduodenal junction during pyloroplasty performed laparoscopically or via conventional abdominal surgery in dogs. *Am J Vet Res* 2003; 64:1099-1104.
24. Usón J, Pascual S, Sánchez FM, Hernández FJ. Pautas de aprendizaje en suturas laparoscópicas. En: Centro de cirugía de mínima invasión (Eds). *Aprendizaje en suturas laparoscópicas*. Cáceres, España; 1999. p. 29-44.
25. Usón J, Sánchez FM, Soria F. Técnicas laparoscópicas en aparato genital de la hembra. Congreso "Endoscopia veterinaria, técnicas diagnósticas y terapéuticas por Imagen" AEVEDI Información Veterinaria. [12 de septiembre de 2006] URL:<http://www.veterinaria.org/asociaciones/aevvedi/art1199.htm>
26. Van Goethem BE, Rosenveldt KW, Kirpensteijn J. Monopolar versus bipolar electrocoagulation in canine laparoscopic ovariectomy: a nonrandomized, prospective, clinical trial. *Vet Surg* 2003; 32:464-470.
27. Vannozzi I, Benetti C, Rota A. Laparoscopic cryptorchidectomy in a cat. *J Feline Med Surg* 2002; 4:201-203.
28. Vérez JL. Toma de biopsias abdominales dirigidas por laparoscopia. 1º Congreso Nacional AEVEDI: Endoscopia veterinaria, técnicas diagnósticas y terapéuticas por imagen. Málaga, 14-15/3/1998. [30 de agosto de 2006] URL: <http://www.veterinaria.org/asociaciones/aevvedi/art018.htm>
29. Walsh PJ, Remedios AM, Ferguson JF, Walker DD, Cantwell S, et al. Thoracoscopic versus open partial pericardectomy in dogs: comparison of postoperative pain and morbidity. *Vet Surg* 1999; 28:472-479.
30. Wildt DE, Lawler DF. Laparoscopic sterilization of the bitch and queen by uterine horn occlusion. *Am J Vet Res* 1985; 46:864-869 [28 de septiembre de 2006]URL: http://www.ncbi.nlm.nih.gov/entrez/query.fcgi?db=pubmed&cmd=Retrieve&dopt=Abstract&list_uids=3160270&query_hl=2&itool=pubmed_docsum
31. Wilson ER, Henderson RA, Montgomery RD, Kincaid SA, Wright JC, et al. A comparison of laparoscopic and belt-loop gastropexy in dogs. *Vet Surg* 1996; 25:221-227.