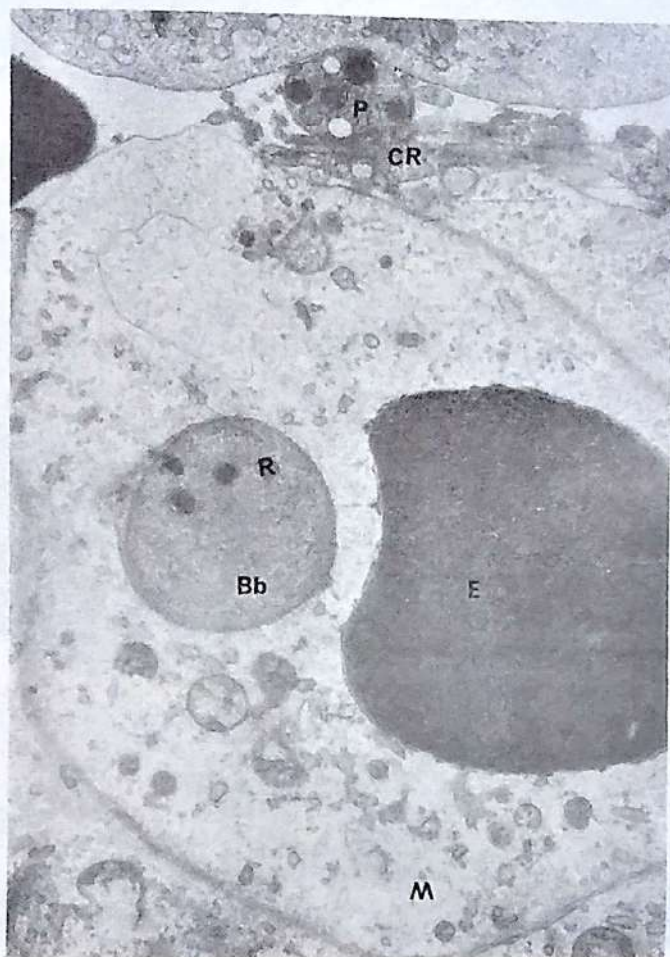


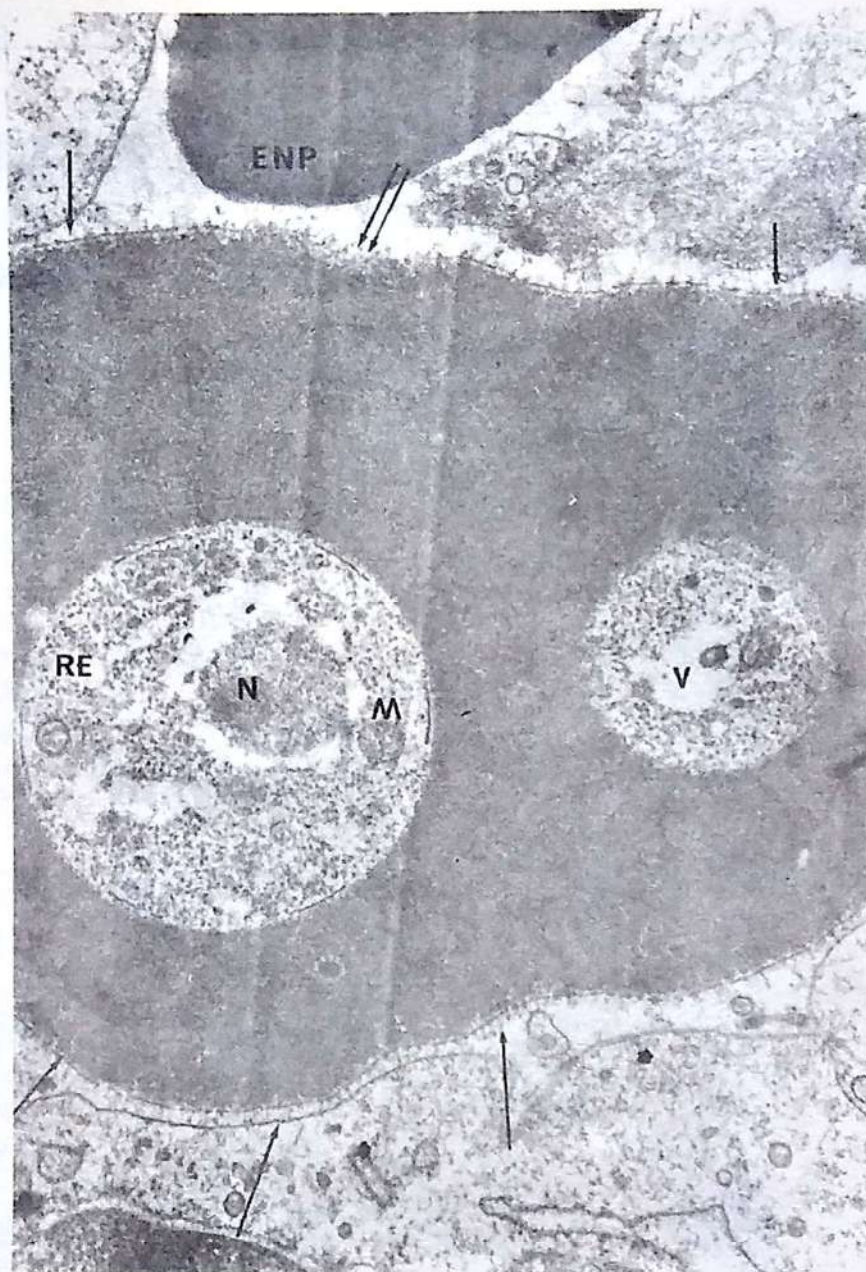
ARTE Y CIENCIA



Pulpa Roja de Bazo de un ternero necropsiado a los 7 días post-inoculación con *Babesia bigemina*. Macrofago (M) que ha fagocitado a un eritrocito (E) y a una forma libre de *Babesia bigemina* (Bb).

R = Roptrien, P = Plaqueta sanguínea, CR = Célula Reticular
(12.000 X).

Fotografía de: FERNANDO LOZANO ALARCON
DMV, MS, Ph.D.



Pulpa Roja de Bazo de un ternero necropsiado a los 6 días post-inoculación con *Babesia bigemina*. Eritrocito (E) parasitado con 2 trofozoitos de *Babesia bigemina* que presentan núcleo (N), mitocondrias (M) retículo endoplásmico (RE) vacuola (V). La membrana citoplásmica del eritrocito parasitado presenta estriaciones finas (flechas) que se adhieren a la célula endotelial (CE). También se observa destrucción focal de la membrana citoplásmica (flecha doble). ENP = Eritrocito no parasitado (16.000 X)

Fotografía de: FERNANDO LOZANO ALARCON
DMV, MS, Ph.D.

Y... FIJESE

Colanta

PARA GARANTIZAR SU CALIDAD Y FRESCURA
TIENE DIARIAMENTE TAPA DE COLOR DIFERENTE

LUNES ORO

JUEVES ROSADO

MARTES CAFE

VIERNES AZUL

MIERCOLES VERDE :

SABADO ROJO



DOMINGO MORADO

U de A

BIBLIOTECA ROBLED0



Nutrimentos Super

ES CALIDAD

TRANSVERSAL 78 No. 64C-101

MEDELLIN - COLOMBIA

TELEFONOS: 57 23 81 Y 57 14 91

CABLES: NUTRIMENTOS



LABORATORIOS NOCAR

ANHISTAN

Antihistaminico para uso Veterinario. Coadyuvante en el cólico de los equinos, peste candela, paralisis y timpanismo de la panza, mastitis, metritis y en general enfermedades alérgicas.

DIAGNOSTICO MASTITIS NOCAR

Presentación: 300 cc
1.000 cc

Utilizar 5 cc de producto con 5 cc de leche de cada cuarto en la BANDEJA PLASTICA, si se presenta coagulo el cuarto es positivo a mastitis, verificar diagnóstico del hato cada 15 días.

CONSULTE A SU MEDICO VETERINARIO

Tels.: 34 37 66, 34 75 21
Apartado Aéreo 50521
Medellín, Colombia

Tel.: 2 69 69 18
Transv. 40 43 43
Bogotá, Colombia